

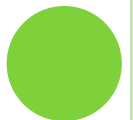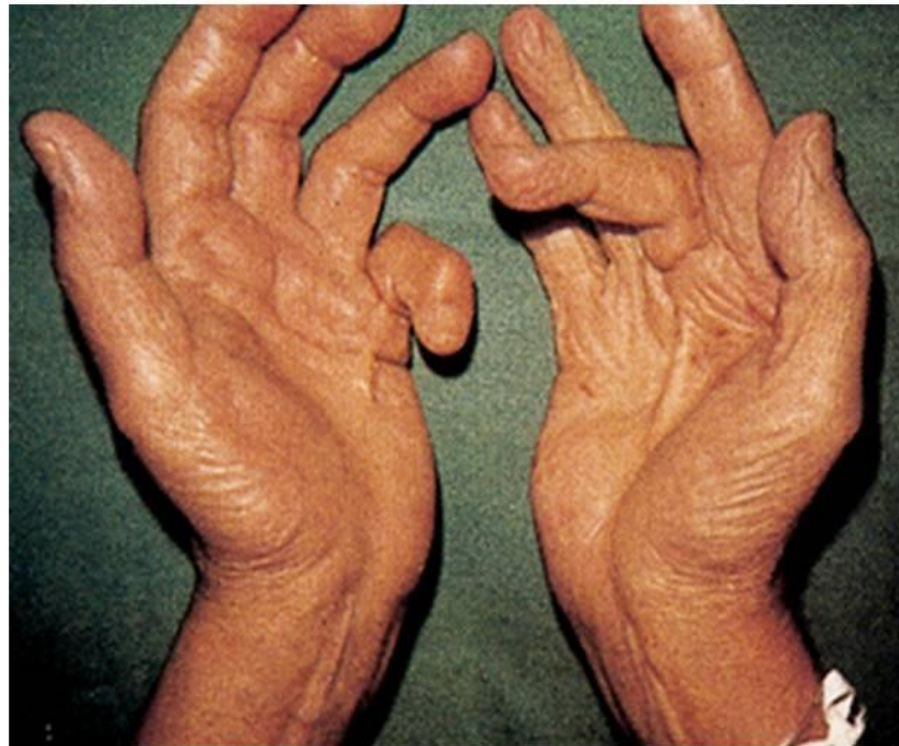**ДИФФЕРЕНЦИАЛЬНАЯ  
ДИАГНОСТИКА КАРДИОМЕГАЛИЙ  
ПРИ НЕКОРОНАРОГЕННЫХ  
ЗАБОЛЕВАНИЯХ**

**Макеева Анастасия Л503Б**

# АЛКОГОЛЬНАЯ МИОКАРДИОДИСТРОФИЯ

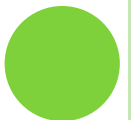Контрактура Дюпюитрена



Замедление прогрессирования  
при полном отказе от алкоголя.

БХ: ГГТП, ацетальдегид, АСТ,  
ферритин, этанол

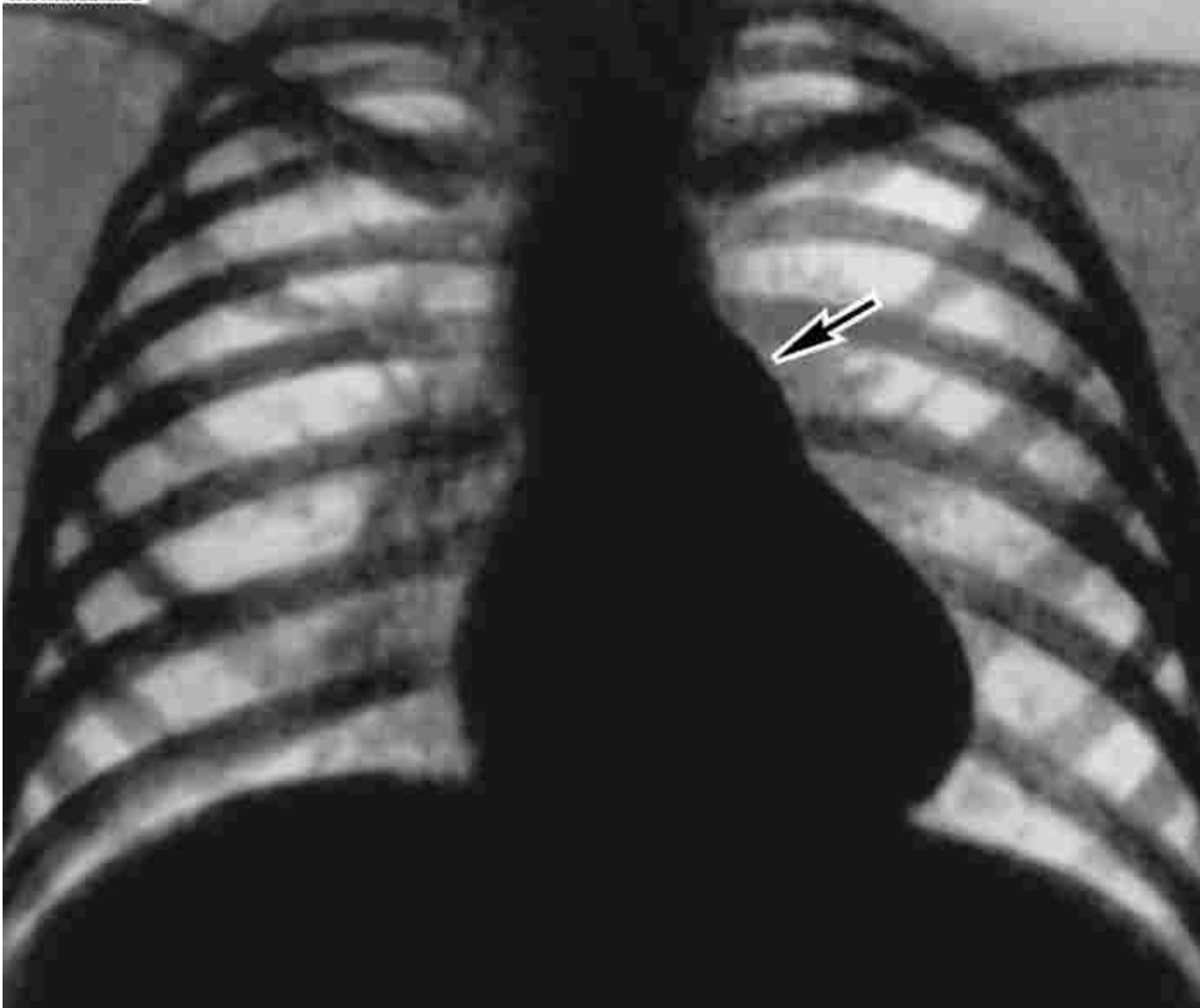
ЭКГ: QT>0,42 с



# ЛЕГОЧНОЕ СЕРДЦЕ

1. Легочная гипертензия
2. Гипертрофия правых отделов сердца
3. Правожелудочковая недостаточность

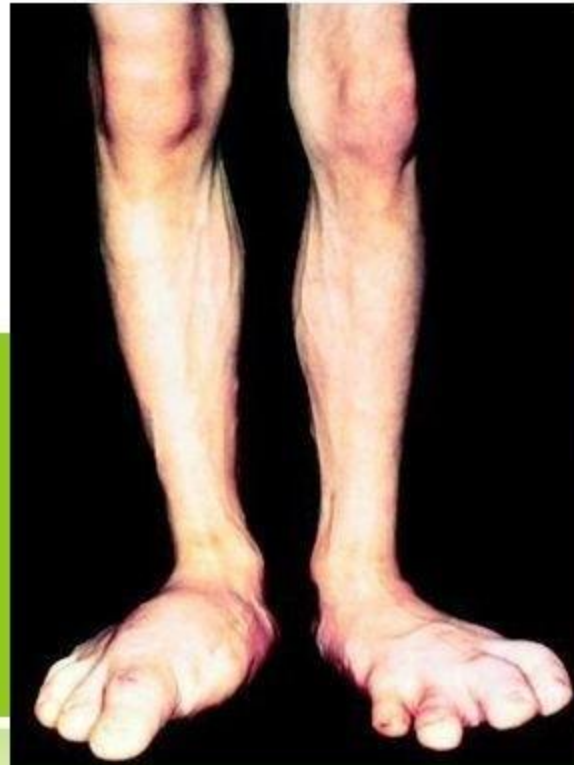
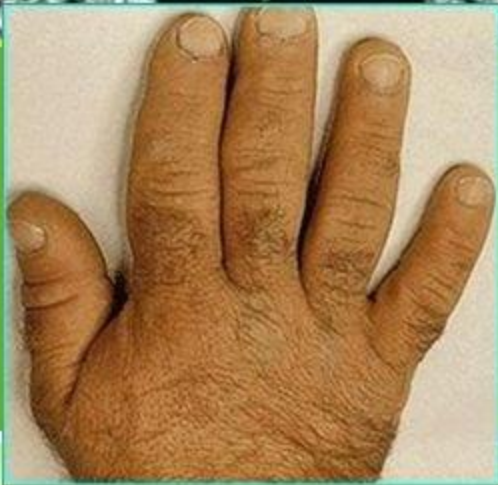
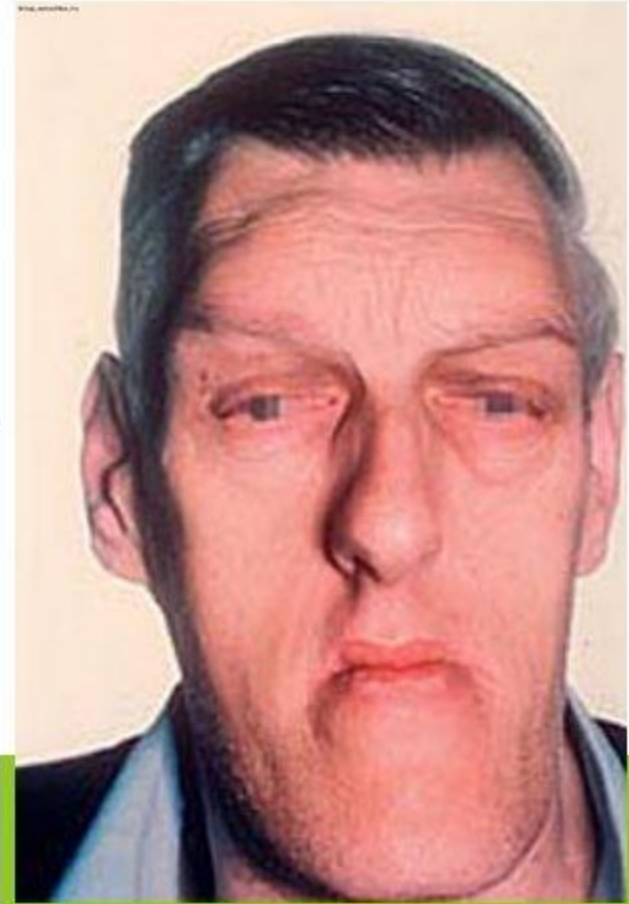
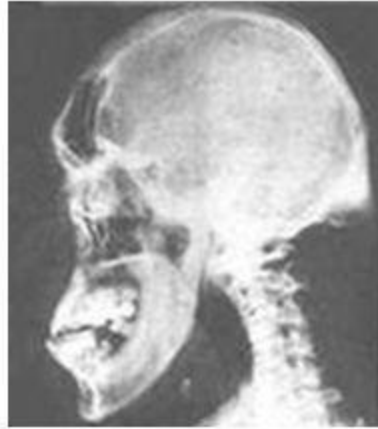

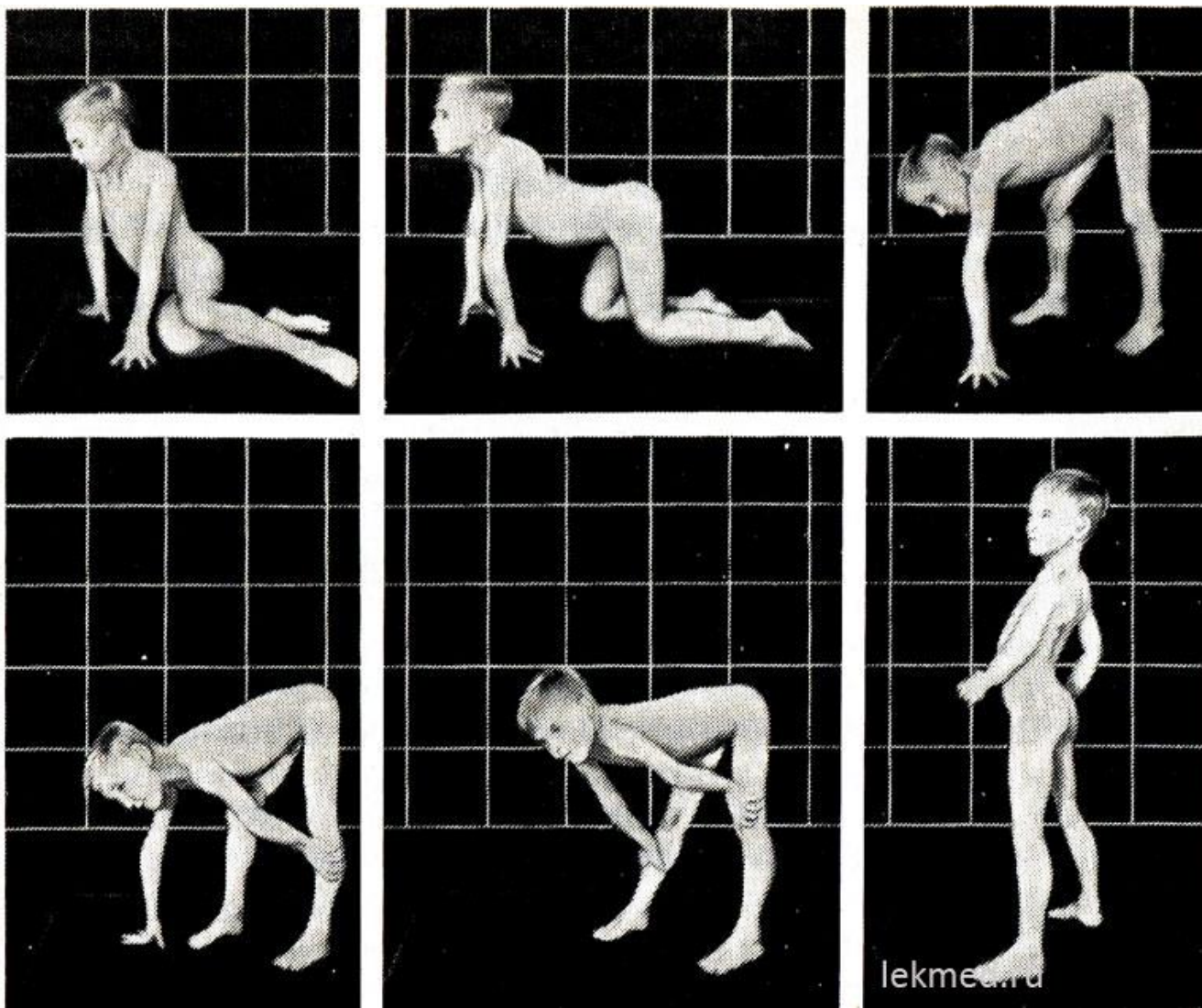
Рентгенограмма грудной клетки при дефекте межпредсердной перегородки (прямая проекция): увеличение правых отделов сердца, выбухание дуги легочного ствола по левому контуру тени сердца (указано стрелкой); признаки гиперволемии сосудов легких.



# Акромегалия



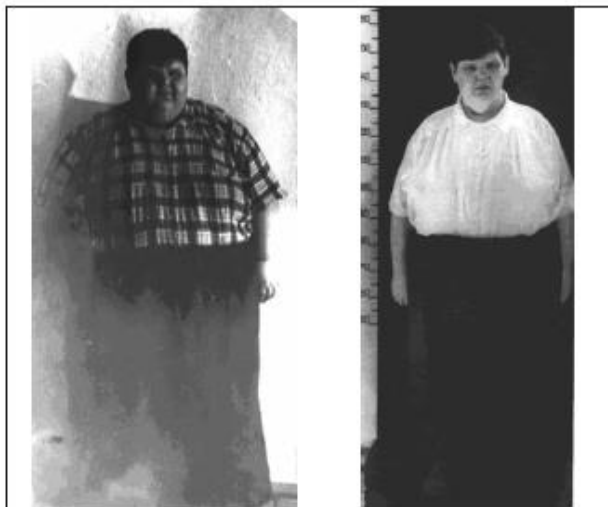# ДИСТРОФИЯ ДЮШЕННА



# СИНДРОМ ПИКВИКА



Рис. 2. Дэниел Лэмберт. Автор и точная дата написания портрета неизвестны



NN до лечения  
(непрофессиональное фото)

NN после лечения

Рис. 3.





## ИСПОЛЬЗУЕМАЯ ЛИТЕРАТУРА

- Дифференциальная диагностика внутренних болезней, В.В. Щекотова, 2007 год
- РЕКОМЕНДАЦИИ ESC/ERS ПО ДИАГНОСТИКЕ И ЛЕЧЕНИЮ ЛЕГОЧНОЙ ГИПЕРТЕНЗИИ 2015
- Диагностика и ведение мышечной дистрофии Дюшенна. Часть 1: диагностика, фармакотерапия и психосоциальная помощь. Обзор.

<https://www.thelancet.com/journals/laneur/issue/current>

- Синдром Пиквика

<http://www.vashsomnolog.ru/narushenie-sna/sindrom-pikvika.html>