

На правах рукописи

ЛОПАТИН Денис Валерьевич

**ДИФФЕРЕНЦИРОВАННЫЙ ПОДХОД К ВЫБОРУ МЕТОДА
ЛЕЧЕНИЯ БОЛЬНЫХ С ВОСПАЛИТЕЛЬНЫМИ
ОСЛОЖНЕНИЯМИ ДИВЕРТИКУЛЯРНОЙ БОЛЕЗНИ
ОБОДОЧНОЙ КИШКИ**

14.01.17 – хирургия

АВТОРЕФЕРАТ

диссертации на соискание ученой степени
кандидата медицинских наук

Уфа – 2019

Работа выполнена в Федеральном государственном бюджетном образовательном учреждении высшего образования «Башкирский государственный медицинский университет» Министерства здравоохранения Российской Федерации.

Научный руководитель: доктор медицинских наук, профессор
Тимербулатов Махмуд Вилевич

Официальные оппоненты:

Татьянченко Владимир Константинович, доктор медицинских наук, профессор, Федеральное государственное бюджетное образовательное учреждение высшего образования «Ростовский государственный медицинский университет» Министерства здравоохранения Российской Федерации, заведующий кафедрой оперативной хирургии и топографической анатомии.

Мехдиев Джамаладдин Иса-оглы, доктор медицинских наук, профессор, Государственное бюджетное учреждение здравоохранения Республики Башкортостан «Больница скорой медицинской помощи» г. Уфа, заведующий отделением общей хирургии и колопроктологии.

Ведущая организация: Федеральное государственное бюджетное образовательное учреждение высшего образования «Волгоградский государственный медицинский университет» Министерства здравоохранения Российской Федерации.

Защита диссертации состоится «__» _____ 2019 г. в __ часов на заседании диссертационного совета Д 208.006.02 при Федеральном государственном бюджетном образовательном учреждении высшего образования «Башкирский государственный медицинский университет» Министерства здравоохранения Российской Федерации по адресу: 450008, г. Уфа, ул. Ленина, д. 3.

С диссертацией можно ознакомиться в библиотеке и на сайте (http://www.bashgmu.ru/science_and_innovation/dissertatsionnyy-sovet/dissertatsii) Федерального государственного бюджетного образовательного учреждения высшего образования «Башкирский государственный медицинский университет» Министерства здравоохранения Российской Федерации по адресу: 450008, г. Уфа, ул. Ленина, д. 3.

Автореферат разослан «__» _____ 2019 г.

Ученый секретарь диссертационного совета,
доктор медицинских наук

Федоров Сергей Владимирович

ОБЩАЯ ХАРАКТЕРИСТИКА РАБОТЫ

Актуальность темы исследования. Дивертикулярная болезнь ободочной кишки – распространенное заболевание, частота поражения всей популяции достигает 30% населения (Буторова Л.И., 2011; Звягинцева Т.Д., 2012; Гапонов И.В., 2014; Тимербулатов В.М., 2016). В данной группе больных в 10–60% случаях развиваются осложнения острого воспалительного характера и кишечные кровотечения (Болихов К.В., 2006; Шельгин Ю.А., 2013; Тимербулатов М.В., 2017; Тимербулатов М.В., 2018). Наиболее частыми нозологическими формами являются: перфорация (27,2%), острый дивертикулит (20%), кишечные свищи (1–23%) (Болихов К.В., 2006; Тимербулатов М.В., 2018). Различные аспекты дифференциальной диагностики и выбора тактики лечения больных с острыми воспалительными осложнениями дивертикулярной болезни ободочной кишки раскрываются в работах отечественных и зарубежных авторов. Так, Ивашкиным В.Т. с соавт. (2016) разработаны рекомендации, включающие перечень обязательных и дополнительных методов лабораторных и инструментальных обследований, в частности, – ультразвукового исследования и компьютерной томографии брюшной полости. В своей работе Карпухин О.Ю. с соавт. (2018), приводят показания к экстренному или срочному оперативному лечению, а также к отсроченным и плановым операциям при осложненных формах дивертикулярной болезни. Вопрос выбора оптимального метода диагностики и хирургического лечения острых воспалительных осложнений дивертикулярной болезни ободочной кишки раскрывается и в работе Резницкого П.А. с соавт (2017). Вместе с тем, остается актуальна проблема снижения числа диагностических ошибок при обследовании и лечении больных с воспалительными осложнениями дивертикулярной болезни ободочной кишки (Peery A.F., 2013; Schuppener L.M., 2018). Большинство авторов отмечают высокую чувствительность (69–98%) и специфичность (75–100%) метода компьютерной томографии и описывают способы повышения ее информативности путем внутривенного и внутрипросветного контрастирования. Относительно последнего способа исследователи отмечают высокую вероятность перфорации воспаленного дивертикула и выхода контраста в свободную брюшную полость (Шельгин Ю.А., 2013; Ивашкин В.Т., 2016; Резницкий П.А., 2017). При этом становится актуальной задача совершенствования способа компьютерной томографии с внутрикишечным контрастированием.

Общепризнанными правилами выбора метода лечения служат показания, изложенные в Клинических рекомендациях по диагностике и лечению взрослых пациентов дивертикулярной болезни ободочной кишки (2013). Консервативная

терапия при первой госпитализации больных с данной патологией дает положительный эффект в 64–86% случаев (Буторова Л.И., 2011; Шельгин Ю.А., 2012; Комарова Л.А., 2013; Дмитриев О.В., 2013; Лазебник Л.Б., 2014; Левченко С.В., 2014). В хирургическом лечении нуждаются, по разным источникам, 15–30% больных. (Tursi A., 2010, Smith J.K., 2016). Летальность на фоне хирургического лечения достигает 7–45% (Lam T.J., 2010; Peery A.F., 2013). Преобладающее количество экстренных оперативных вмешательств по поводу острых воспалительных осложнений дивертикулярной болезни ободочной кишки заканчивается формированием колостомы (Ambrosetti P., 2008; Granlund J., 2011).

Таким образом, распространённость заболевания, высокий уровень осложнений, значительный процент неудовлетворительных результатов диагностики и лечения обуславливают актуальность совершенствования лечебно-диагностического процесса приданной патологии.

Цель исследования. Улучшение результатов лечения больных с острыми воспалительными осложнениями дивертикулярной болезни ободочной кишки на основе дифференцированного подхода с использованием разработанного лечебно-диагностического комплекса.

Задачи исследования:

1. Провести ретроспективный анализ клинической картины острых воспалительных осложнений дивертикулярной болезни ободочной кишки и результатов их лечения.

2. Разработать и внедрить в клиническую практику лечебно-диагностический алгоритм ведения пациентов с острыми воспалительными осложнениями дивертикулярной болезни ободочной кишки.

3. Определить критерии и разработать шкалу для выбора тактики дальнейшего лечения больных с острыми воспалительными осложнениями дивертикулярной болезни ободочной кишки.

4. Разработать и внедрить в клиническую практику усовершенствованный способ компьютерной томографии с внутрисветным введением контрастного вещества под контролем внутрикишечного давления у больных с острыми воспалительными осложнениями дивертикулярной болезни ободочной кишки.

5. Используя лечебно-диагностический алгоритм обосновать возможность выполнения резекции ободочной кишки с наложением первичного анастомоза у больных с перфоративным дивертикулитом, осложненным местным ограниченным перитонитом.

6. На основе сравнительного анализа клинического материала изучить эффективность разработанного лечебно-диагностического алгоритма.

Научная новизна работы. Впервые в клинической практике предложен алгоритм обследования больных с применением усовершенствованного способа компьютерной томографии с внутриспросветным введением контрастного вещества под контролем внутрикишечного давления у больных с острыми воспалительными осложнениями дивертикулярной болезни.

Впервые определены диагностические критерии различных форм воспалительных осложнений дивертикулярной болезни ободочной кишки на основании комплексного обследования.

Впервые предложена шкала для выбора лечебной тактики лечения больных с воспалительными осложнениями дивертикулярной болезни ободочной кишки.

Впервые предложен способ контролируемого внутрикишечного введения контрастного вещества при проведении компьютерной томографии.

Разработана тактика хирургического лечения перфоративного дивертикулита, осложненного местным ограниченным перитонитом.

Доказана эффективность разработанного диагностического алгоритма и разработанной шкалы для определения выбора лечебной тактики у больных с воспалительными осложнениями дивертикулярной болезни ободочной кишки.

Практическая значимость работы. Использование оригинального диагностического алгоритма и разработанной шкалы позволило осуществить дифференцированный подход к выбору метода лечения больных с воспалительными осложнениями дивертикулярной болезни ободочной кишки.

Установлено, что метод компьютерной томографии с контролируемым внутриспросветным введением контрастного вещества у больных с воспалительными осложнениями дивертикулярной болезни ободочной кишки, отличается безопасностью и высокой информативностью при определении клинического варианта воспалительного осложнения.

Выявленные основные рентгенологические признаки по данным КТ ОБП с внутриспросветным контрастированием наряду с клиническими, лабораторными данными и результатами ультразвукового исследования, позволили в первые 48–72 часа установить диагноз острого дивертикулита осложненного паракишечным инфильтратом.

Основные положения, выносимые на защиту:

1. Дифференцированный подход к выбору метода диагностики осложнений дивертикулярной болезни ободочной кишки позволяет определить точную локализацию и распространенность патологического процесса в пораженном сегменте кишки и параколической клетчатке.

2. Предложенный способ компьютерной томографии с контролируемым внутриспросветным введением контрастного вещества обеспечивает высокую информативность и безопасность при обследовании больных с воспалительными осложнениями дивертикулярной болезни в первые 24–48 часов.

3. Разработанный лечебно-диагностический алгоритм позволяет выявить локализацию абсцесса у больных с перфоративным дивертикулитом и определить возможность проведения отсроченного радикального хирургического лечения.

Апробация работы. Основные положения диссертации доложены на Юбилейной десятой международной конференции Российской школы колоректальной хирургии (г. Москва, 29–30 мая 2017 г.), на заседании Ассоциации хирургов Республики Башкортостан (г. Уфа, 2018 г.). В завершённом виде диссертация доложена и обсуждена на проблемной комиссии «Хирургические болезни» ФГБОУ ВО «Башкирский государственный медицинский университет» Минздрава России 31 мая 2018 года.

Внедрение результатов исследования. Результаты проведенных исследований внедрены в учебный процесс кафедры факультетской хирургии ФГБОУ ВО «Башкирский государственный медицинский университет» Минздрава России, в лечебный процесс Государственного бюджетного учреждения здравоохранения Республики Башкортостан городской клинической больницы № 21 г. Уфа, а также в хирургических отделениях Государственного бюджетного учреждения здравоохранения Республики Башкортостан больницы скорой медицинской помощи г. Уфы.

Приоритетные справки Российского агентства по патентам и товарным знакам на изобретения и полезные устройства:

Способ определения внутриспросветного давления в толстой кишке при проведении компьютерной томографии с контрастированием у больных с дивертикулярной болезнью ободочной кишки (уведомление о приеме и регистрации заявки № 2018112946).

Публикации. По материалам диссертации опубликовано 12 печатных работ, из них 4 в рецензируемых журналах, рекомендованных ВАК Минобрнауки РФ для публикации результатов кандидатских диссертаций.

Структура диссертации. Диссертация построена по традиционному плану и включает в себя «Введение», главы «Обзор литературы», «Материал и методы исследования», «Результаты собственных исследований», «Отдаленные результаты», «Заключение», выводы, практические рекомендации, список литературы. Список литературы содержит 214 источников, из которых 90 – отечественные публикации, а 124 – зарубежные. Диссертация изложена на 174 стра-

ницах печатного текста, результаты исследования отражены в 59 таблицах, 14 рисунках, 3 диаграммах, 5 примерах.

ОСНОВНОЕ СОДЕРЖАНИЕ РАБОТЫ

Общая характеристика клинического материала. Настоящее исследование основано на анализе результатов лечения 1292 пациентов с острыми воспалительными осложнениями дивертикулярной болезни ободочной кишки, находившихся на стационарном лечении в ГБУЗ РБ ГКБ № 21 г. Уфа с 2002 по 2017 гг. Все больные были распределены на две группы наблюдения: контрольная группа (2002–2009 гг., 513 больных) и основная группа (2010–2017 гг., 779 больных).

Тактика ведения пациентов в основной группе основывалась на предложенном алгоритме диагностического обследования больных и предложенной шкале для определения выбора дальнейшей лечебной тактики у больных с воспалительными осложнениями дивертикулярной болезни ободочной кишки. Анализ лечения контрольной группы основывался на обработке историй болезни по архивным данным.

В исследовании были использованы классификация дивертикулярной болезни ободочной кишки, разработанная ФГБУ ГНЦ колопроктологии и МЗ России (Шельгин Ю.А. с соавт., 2014 г.) и клинические рекомендации по диагностике и лечению взрослых пациентов дивертикулярной болезни ободочной кишки (М., 2013). Среди 1292 пациентов, включенных в исследование гендерное распределение, составило 63,7% (n=823) женщин и 36,3% (n=469) мужчин. Средний возраст мужчин (от 35 до 87 лет), составлял $62,5 \pm 13,2$ год, а средний возраст женщин (33–94 лет), составил $67,8 \pm 11,8$ лет. Распределение больных по характеру острых воспалительных осложнений ДБ отражено на рисунке 1.

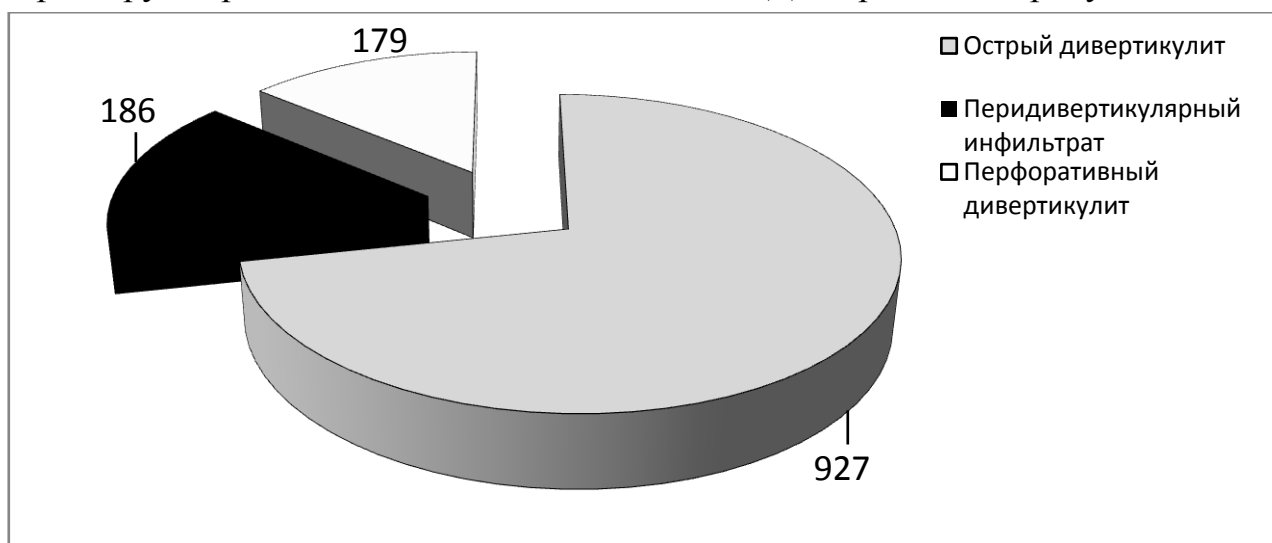


Рисунок 1 – Структура развившихся острых воспалительных осложнений

дивертикулярной болезни ободочной кишки

Как видно на рисунке 1, наиболее часто встречается острый дивертикулит—927 случаев (71,7%), на втором месте паракишечный инфильтрат— 186 случаев (14,4%) и на третьем месте перфоративный дивертикулит 179 случаев (13,9%).

Распределение воспалительных осложнений среди сравниваемых групп представлено в рисунке 2.

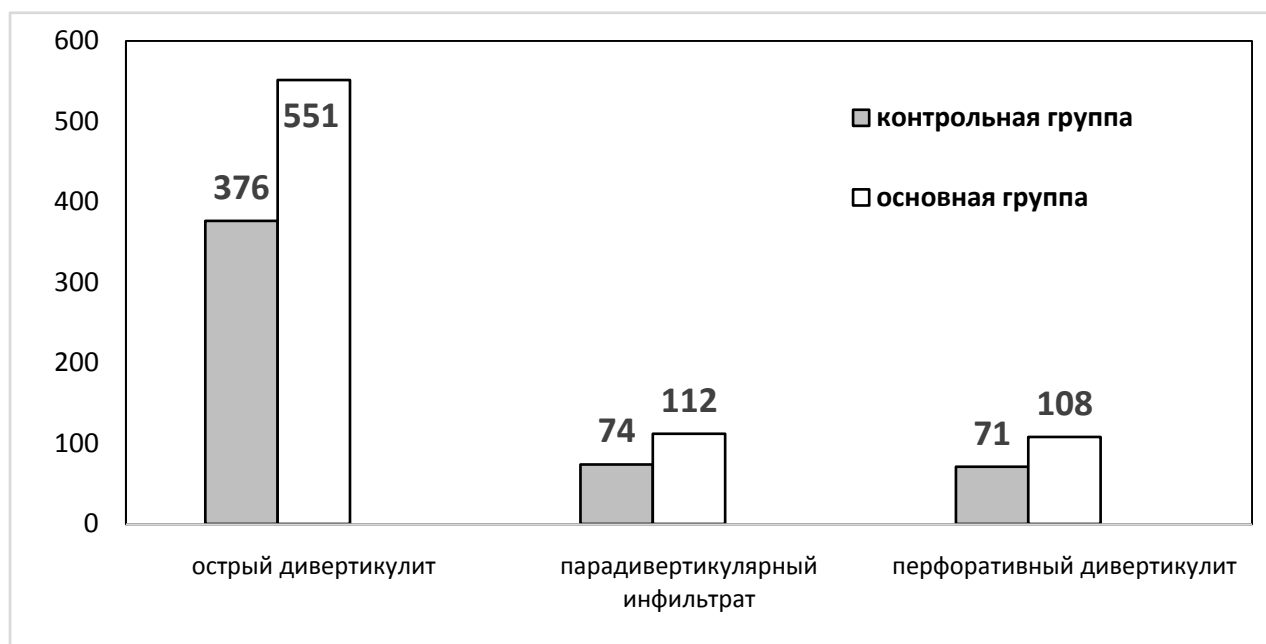


Рисунок 2 – Распределение воспалительных осложнений среди сравниваемых групп

Как видно на рисунке 2, отмечается рост числа острых воспалительных осложнений дивертикулярной болезни ободочной кишки в основной группе. Однако разница удельного веса в каждом из осложнений не была статистически значимой, что подтверждает сопоставимость сравниваемых групп.

Всем экстренно госпитализированным в стационар пациентам в приемном отделении проводился общий анализ крови и общий анализ мочи, биохимические исследования и электрокардиография. Для установления диагноза проводилось инструментальное обследование больных с помощью ультразвукового исследования органов брюшной полости, обзорной рентгенографии органов брюшной полости, компьютерной томографии с внутрисосудистым контрастированием, колоноскопии, ирригографии, морфологическое исследование биоптата. Ирригография и колоноскопия с морфологическим исследованием биоптата выполнялось после купирования острого воспалительного процесса.

Ультразвуковое исследование проведено в 1088 случаях, обзорная рентгенография органов брюшной полости – в 372 случаях, ирригография – в 651

случае, после купирования острых воспалительных явлений дивертикулярной болезни ободочной кишки, компьютерная томография – в 585 случаях. Исследования проводились как без внутрисветного контрастирования, так и при заполнении ободочной кишки водорастворимым контрастным веществом. Соотношение выполненных ирригографий и компьютерной томографии по группам наблюдения представлено в таблице 1.

Таблица 1 – Соотношение выполненных ирригографий и компьютерной томографии в группах наблюдения

Виды исследований	Группа				Всего	
	контрольная		основная		n	%
	n	%	n	%		
Ирригография	395	80	256	12	651	53
КТ	99	20	486	78	585	47
Всего ...	494	100	742	100	1236	100

Как видно из таблицы 1, в основной группе преобладали обследования с применением компьютерной томографии, в отличие от контрольной группы. Эндоскопическое исследование включало в себя ректороманоскопию, колоноскопию и лапароскопию. Ректороманоскопия была выполнена 828 (64%) пациентам. Фиброколоноскопия проводилась по общепринятой методике и выполнена 987 (88,6%) пациентам с острым дивертикулитом и паракишечным инфильтратом. В связи с высоким риском перфорации ободочной кишки на фоне воспалительного процесса, колоноскопия выполнялась после проведенной консервативной терапии на 8 – 10 день. Для исключения перитонита 125 (9,6%) пациентам была выполнена диагностическая лапароскопия. Дальнейшая тактика лечения зависела от характера полученных данных.

Методы математико-статистической обработки данных. Данные всех исследований заносятся в тематическую карту и в электронные таблицы на каждого больного. Результаты обрабатывались путем применения методик математической статистики с использованием пакета программ MS Excel XP, Statistica 10.0. Количественная характеристика всех групп пациентов представлена как среднее \pm стандартное отклонение. Группы и числовые характеристики сравнивались параметрическим t-критерием Стьюдента при наличии выборок, соответствующих критериям нормального распределения. Проводя частотный анализ использовался критерий χ^2 , статистически значимыми считались $p < 0,05$.

РЕЗУЛЬТАТЫ ИССЛЕДОВАНИЯ И ИХ ОБСУЖДЕНИЕ

Клинико-диагностический алгоритм ведения пациентов с острыми воспалительными осложнениями дивертикулярной болезни ободочной

кишки. Для систематизации методов обследования был разработан клинко-диагностический алгоритм действий, который применялся при поступлении больных с острыми воспалительными осложнениями дивертикулярной болезни ободочной кишки в основной группе (рисунок 3).

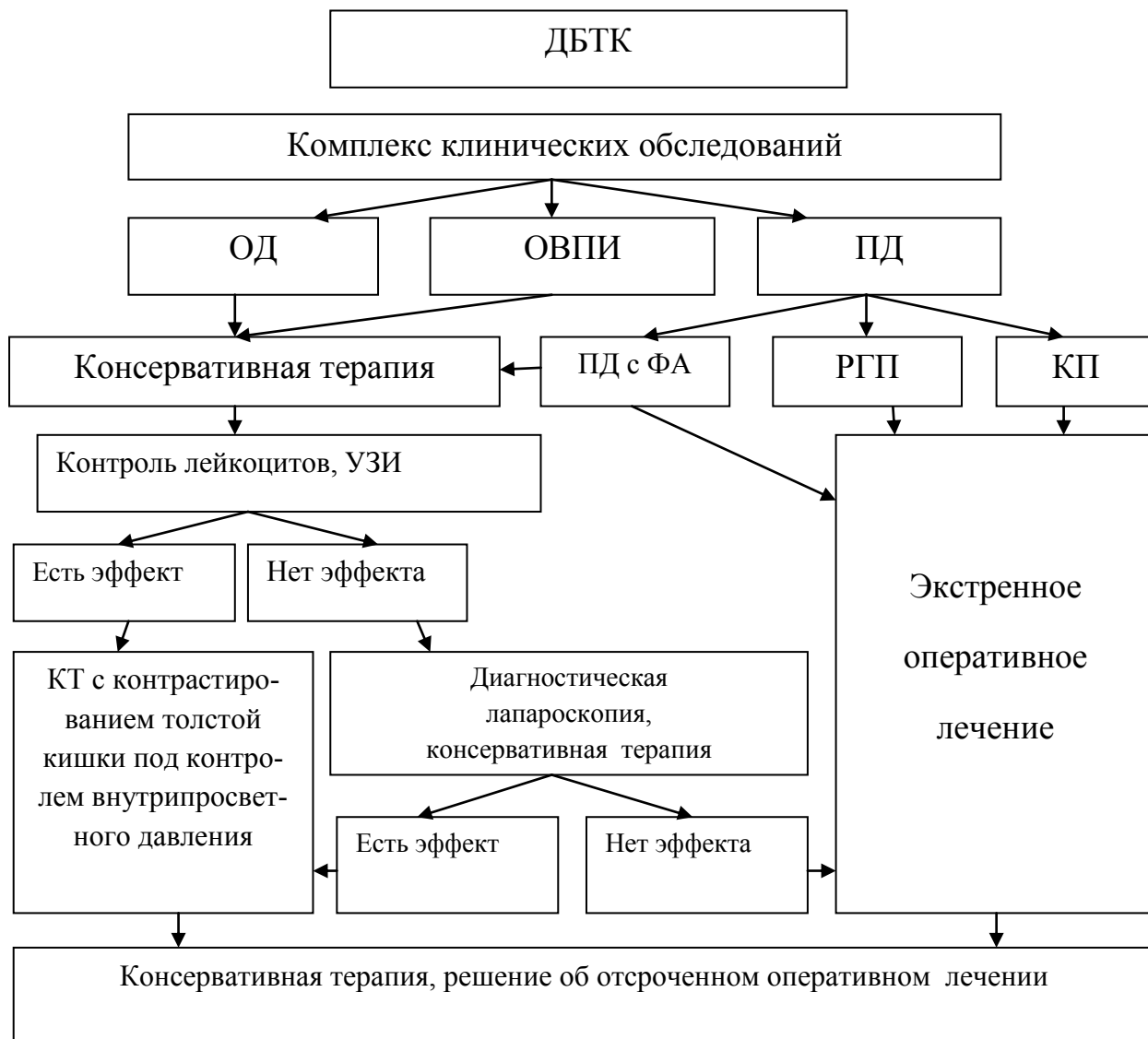

Рисунок 3 – Алгоритм клинко-диагностических действий при поступлении пациента с острыми воспалительными осложнениями дивертикулярной болезни ободочной кишки

Суть данного алгоритма состоит в последовательном проведении диагностических манипуляций больному с дальнейшим обоснованием выбора тактики лечения – консервативного или экстренного оперативного. Для количественной оценки степени воспалительных изменений разработана балльная шкала, в которой каждый из объективных признаков оценен по трехбалльной системе. На основании полученной суммарной оценки баллов определялась дальнейшая тактика лечения (рисунок4).

Клинико-лабораторные данные		Баллы
Боль	умеренная	+1
	интенсивная	+2
	Симптом Щеткина	+3
Температурная реакция	до 38°C	+1
	более 38°C	+2
Уровень лейкоцитов в крови	9–11	+1
	12–14	+2
	более 15	+3
УЗИ-признаки	утолщение кишечной стенка до 5 мм	+1
	утолщение кишечной стенка более 5 мм	+2
	наличие инфильтрации в прилегающих к дивертикулу тканях и паракolicеской клетчатке	+2
	наличие свободной жидкости в брюшной полости в зоне воспаленного дивертикула	+3
Р ОБП признаки	наличие свободного газа в брюшной полости	+3
Итого ...		

Сумма баллов	Рекомендации
До 10	Назначение консервативной терапии, наблюдение
10–14	Выполнение диагностической лапароскопии
15 и более	Выполнение экстренного оперативного лечения

Рисунок 4 – Балльная шкала для определения тактики ведения пациентов с острыми воспалительными осложнениями дивертикулярной болезни ободочной кишки

Острый дивертикулит. Из 927 больных мужчин было 361 (38,9%), женщин – 566 (61,1%). С острым дивертикулитом за первый период наблюдения находилось 376 (40,6%) больных, за второй период – 551 (59,4%) пациентов. У всех больных с острым дивертикулитом отмечались боли в животе, гипертермия, в анализе лабораторного обследования – умеренный лейкоцитоз и ускоренное СОЭ.

При ультразвуковом обследовании информативными признаками острого дивертикулита были: локальная болезненность в зоне исследования (100%), отсутствие перистальтики в зоне пораженного сегмента (83,5%), утолщение стенки пораженной кишки до 5 мм (78,1%) (рисунок5).

Для уточнения локализации, распространенности процесса проводились такие рентгенологические исследования, как ирригография, КТ органов брюшной полости и КТ органов брюшной полости с внутрисосудистым контрастированием

водорастворимым контрастным веществом. Количество рентгенологических исследований у больных с острым дивертикулитом представлено в таблице 2.

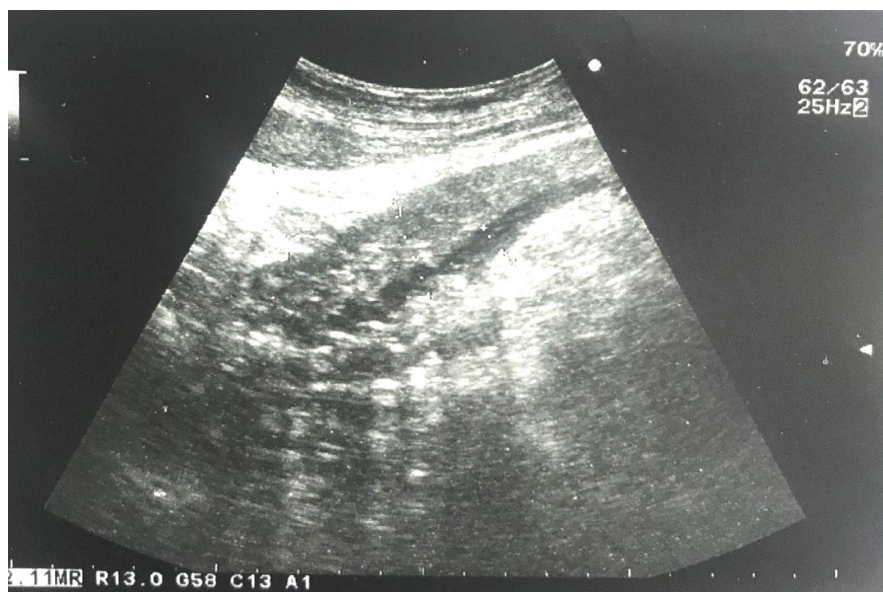

Рисунок 5 – УЗИ - картина при остром дивертикулите с утолщением стенки кишки

Таблица 2 – Количество рентгенологических исследований, выполненных у больных с острым дивертикулитом в двух группах больных

Рентгенологические исследования	Группа				Всего	
	контрольная		основная		n	%
	n	%	n	%		
Ирригография	297	90,2	109	21,9	406	48,3
КТ ОБП	32	9,7	87	17,0	119	14,2
КТ ОБП с контрастированием и 3D реконструкцией	–	–	315	61,6	315	32,5
Итого ...	329	39,1	511	60,8	840	100

В первые 48–72 часа от момента поступления больным проводилась компьютерная томография с предложенным способом контролируемого внутрипросветного заполнения ободочной кишки контрастным веществом (приоритетная справка № 2018112946 от 09.04.2018 г.) (рисунок 6, 7). С помощью этого метода было обследовано 232 пациента. Анализ полученных данных показал, что при различных осложнениях дивертикулярной болезни объем вводимого контрастного вещества индивидуален и при введении требует контроля внутрикишечного давления. Таким образом, разработанный метод компьютерной томографии с контролируемым внутрипросветным заполнением ободочной кишки контрастным веществом позволяет предотвратить подъем давления до пре-

дельных значений и, тем самым, снизить риск нарушения целостности воспалительного сегмента кишки (таблица 3).

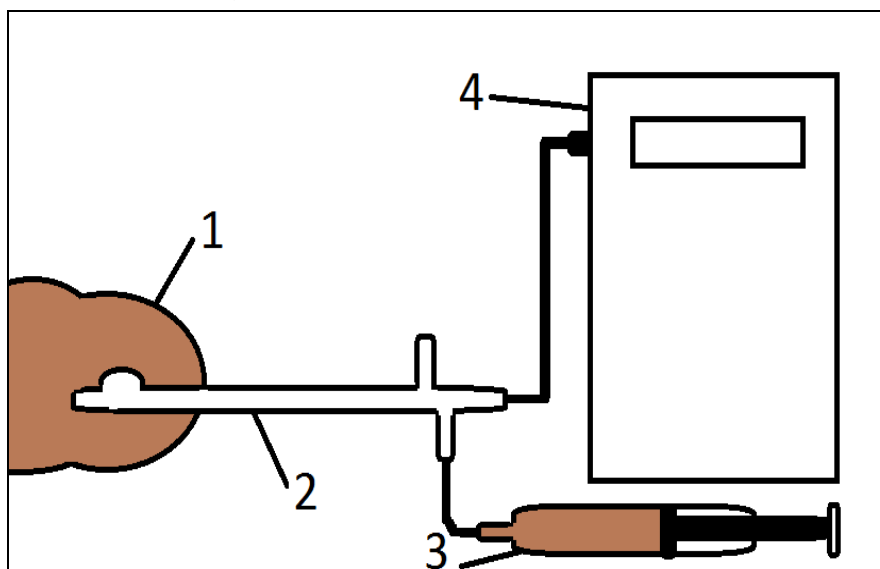


Рисунок 6 – Схема устройства для введения контрастного вещества перед проведением КТ: 1 – прямая кишка; 2 – катетер Фолея трехходовой; 3 – водорастворимый йодсодержащий контраст; 4 – аппарат ИиНД Triton 500/75

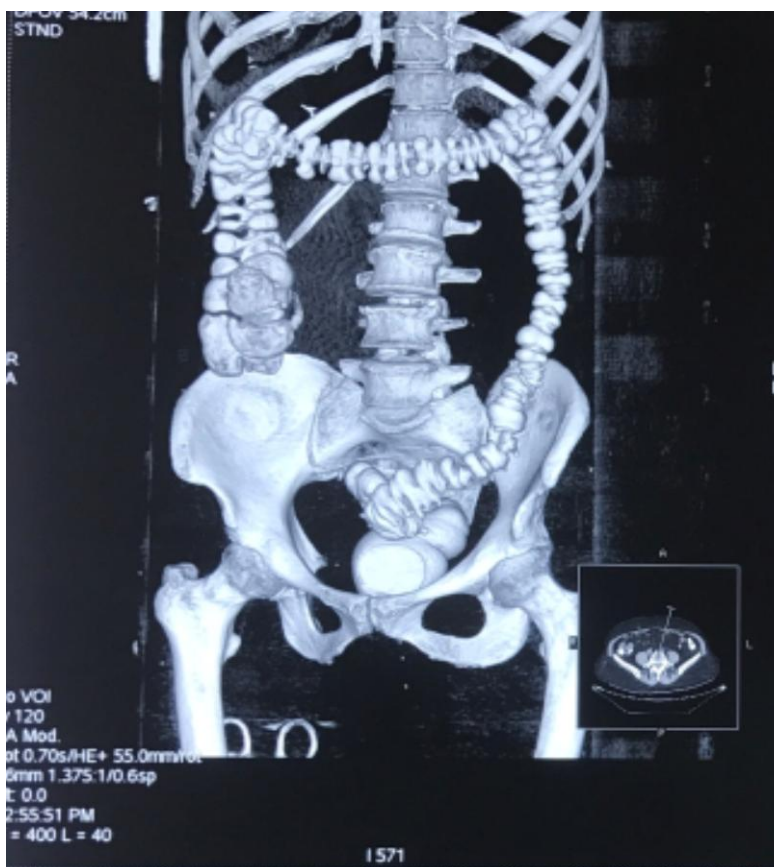


Рисунок 7 – Компьютерная томография с контрастированием толстой кишки под контролем внутрипросветного давления при остром дивертикулите

Таблица 3 – Уровень допустимого внутрикишечного давления в ободочной кишке при различных воспалительных осложнениях дивертикулярной болезни

Варианты течения ДБ	Показатель внутрипросветного давления (мм вод. ст.)
Неосложненная ДБ	16,0±1,0
Острый дивертикулит	13,4±0,9
Дивертикулит с парадивертикулярным воспалением	11,7±1,0
Контроль (без органической патологии)	5,6±0,8

При данной патологии в основной группе были использованы предложенные нами лечебно-диагностический алгоритм, балльная шкала и метод компьютерной томографии с контролируемым внутрипросветным заполнением ободочной кишки (рисунок 3, 4). В 523 (94,9%) случаях показатель разработанной шкалы не превышал 10 баллов, соответственно хирургического лечения не требовалось. Комплекс консервативной терапии состоял из бесшлаковой диеты, строгого постельного режима, внутривенного введения антибактериальных препаратов. В 28 (5,1%) случаях данный показатель находился в диапазоне от 11 до 14, что требовало проведения диагностической лапароскопии для исключения показаний к срочному хирургическому вмешательству.

Пребывание в стационаре больных с острым дивертикулитом в контрольной группе длилось от 17 до 21 дня (в среднем 18,65±0,08 дней), тогда как в основной группе оно не превышало 14 дней (в среднем 11,44±0,05 дней). Дифференцированный подход к выбору метода лечения, основанный на использовании предложенного алгоритма, балльной шкалы и разработанного метода компьютерной томографии с контролируемым внутрипросветным заполнением ободочной кишки в совокупности позволил сократить количество диагностических лапароскопий с 22,1 до 5,1%, а также уменьшить сроки пребывания больных в стационаре в среднем с 18,65 до 11,44 к/д. за счет сокращения длительности диагностического этапа. Полученные результаты свидетельствуют об улучшении результатов лечения больных данной группы.

Острый паракишечный инфильтрат. За весь период наблюдения острый дивертикулярный паракишечный инфильтрат был диагностирован у 186 (14,4%) пациентов. Среди них на долю мужчин приходилось 65 (34,9%), женщин – 121 (65,1%). По группам сравнения, данная форма патологии превалировала в основной группе – 112 (60,2%) больных, против 74 (39,8%) в контрольной. Все больные отмечали интенсивные боли в животе и гипертермию. При лабораторной диагностике фиксировались умеренный лейкоцитоз и ускорение СОЭ.

Информативными признаками при ультразвуковом исследовании являлись: локальная болезненность в зоне исследования (100%), утолщение стенки пораженной кишки более 7 мм (95,2%), наличие инфильтрации в прилегающих к дивертикулу тканях или параколической клетчатке (92,5%), отсутствие перистальтики в зоне пораженного сегмента (84,9%) и нечеткость контуров, сглаженность слизистой и деформация дивертикулов (80,1%).

Количество рентгенологических исследований у больных с острым дивертикулитом осложненным паракишечным инфильтратом, представлено в таблице 4.

Таблица 4 – Количество рентгенологических исследований больных с острым дивертикулитом осложненным паракишечным инфильтратом в двух группах

Рентгенологические исследования	Группа				Всего	
	контрольная		основная		п	%
	п	%	п	%		
Ирригография	57	85,1	22	20,8	79	45,7
КТ ОБП	10	14,9	17	16,0	27	15,6
КТ ОБП с контрастированием и 3D реконструкцией	–	–	67	63,2	67	38,7
Итого ...	67	38,7	106	61,3	173	100

В основной группе отмечалось уменьшение количества выполненных ирригографий на 64,3% по сравнению с контрольной группой и применение метода КТ ОБП и КТ ОБП с внутриспросветным контрастированием и 3D реконструкцией в 84 (79,2%) случаях.

В основной группе был применен дифференцированный подход к выбору метода лечения, за счет использования предложенного лечебно-диагностического алгоритма, балльной шкалы и метода компьютерной томографии с контролируемым внутриспросветным заполнением ободочной кишки в 112 случаях. Данный лечебно-диагностический алгоритм позволил в первые 48–72 часов установить клинический диагноз. Для определения дальнейшей тактики использовалась разработанная шкала. В 99 (88,4%) случаях показатель балльной шкалы не превышал 10 баллов, соответственно хирургического лечения не требовалось. Комплекс консервативной терапии состоял из бесшлаковой диеты, строго постельного режима, внутривенного введения антибактериальных препаратов. В 13 (11,6%) случаях данный показатель находился в диапазоне от 11 до 14, что требовало проведения диагностической лапароскопии для исключения показаний к срочному хирургическому вмешательству.

Пребывание в стационаре больных с перидивертикулярным инфильтратом в контрольной группе длилось от 18 до 25 дней (в среднем $21,7 \pm 0,2$ дней), в основной – от 17 до 20 дней (в среднем $17,7 \pm 0,07$ дней). Использование пред-

ложенного алгоритма, бальной шкалы и разработанного метода компьютерной томографии с контролируемым внутрипросветным заполнением ободочной кишки позволило сократить количество диагностических лапароскопий с 36,5% до 11,6%, а также уменьшить сроки пребывания больных в стационаре с 21,7 до 17,7 к/д за счет сокращения диагностического этапа. Полученные результаты свидетельствует об улучшении результатов лечения больных данной группы.

Перфоративный дивертикулит

Перфоративный дивертикулит с развитием местного ограниченного перитонита (абсцесса). Острый перфоративный дивертикулит с развитием местного ограниченного перитонита установлен у 73 (5,6%) из 1292 пациентов. Мужчин – 23 (31,5%), женщин – 50 (68,5%). За первый период наблюдения число пациентов с данным осложнением дивертикулярной болезни ободочной кишки достигало 31 (42,5%) больного, за второй период – 42 (57,5%) пациента. У всех больных отмечались боли в животе различной интенсивности, гипертермия, выраженный лейкоцитоз и значительное ускорение СОЭ. Информативными признаками ультразвукового исследования являлись локальная болезненность в зоне исследования, утолщение стенки пораженной кишки более 7 мм, наличие инфильтрации в прилегающих к дивертикулу тканях или параколической клетчатке. Данные признаки выявлены в 100% случаев. Характерными признаками осложнения служат выявление полости и наличие свободной жидкости в зоне расположения воспаленного дивертикула в 69 (94,5%) и 67 (91,5%) случаях соответственно.

Проведение рентгенологического исследования – ирригографии – у больных при подозрении на перфорацию дивертикула противопоказано. После оценки состояния больного выполнялись КТ либо КТ с внутрипросветным введением водного раствора контрастного вещества под контролем внутрипросветного давления. В результате клинико-лабораторного и инструментального обследования у 18 (24,6%) из 73 больных с перфоративным дивертикулитом, осложненным местным ограниченным перитонитом, выставлены показания для проведения экстренной лапароскопии, которая была выполнена в сроки до 6 часов от момента госпитализации. У 21 (28,6%) больного лапароскопия проведена в отсроченном порядке спустя 48 часов после консервативной терапии в связи с отсутствием положительной динамики на фоне проводимого консервативного лечения. В 34 (46,6%) случаях перфоративный дивертикулит, осложненный местным ограниченным перитонитом, сопровождался внутрибрыжеечной локализацией гнойной полости (рисунок 8), что позволило провести консервативную терапию и выполнить оперативное лечение в отсроченном порядке. В 18

(52,9%) случаях из 34 больных, после проведенной противовоспалительной терапии и подготовки ободочной кишки, удалось выполнить резекцию пораженного участка с первичным анастомозом.

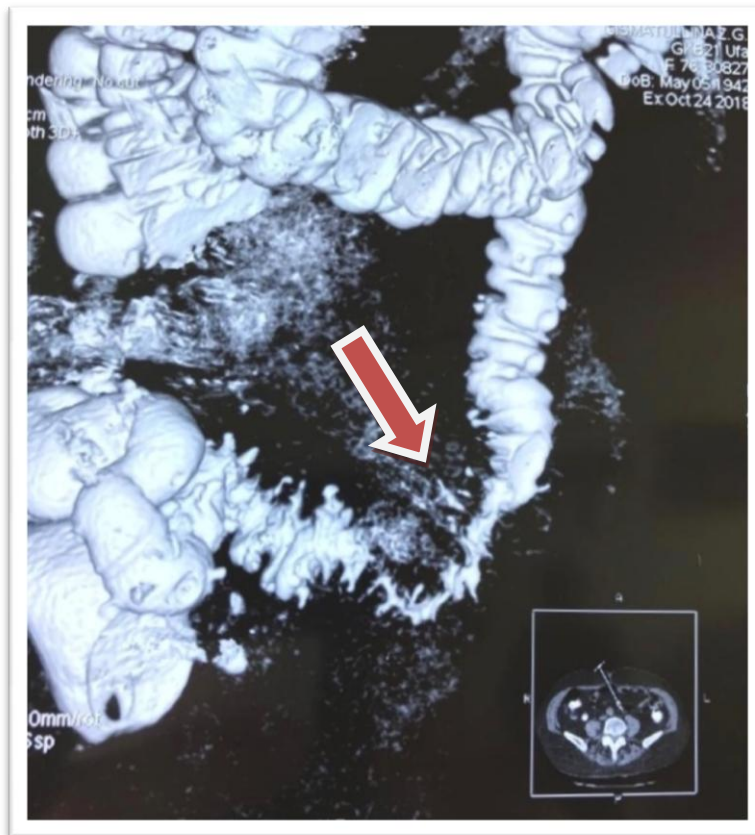

Рисунок 8 – Перфоративный дивертикулит, осложненный местным ограниченным перитонитом с внутрибрюшечной локализацией гнойной полости

В основной группе был применен дифференцированный подход к выбору метода лечения, за счет использования предложенного лечебно-диагностического алгоритма, балльной шкалы и метода компьютерной томографии с контролируемым внутрисветным заполнением ободочной кишки. Данный лечебно-диагностический алгоритм позволил в первые 24–48 часов установить клинический диагноз. В последующем он был подтвержден во время оперативного лечения или при рентгенологическом и эндоскопическом обследовании после купирования острого воспаления. Дальнейшая тактика лечения определялась с использованием разработанной балльной шкалы. В 15 (35%) случаях показатель шкалы не превышал 10 баллов, соответственно экстренного хирургического лечения не требовалось. У 12 (30%) пациентов данный показатель находился в диапазоне от 11 до 14, что требовало проведения диагностической лапароскопии для исключения показаний к срочному хирургическому вмешательству. В 15 (35%) больных данный показатель превысил 15 баллов, что требовало экстренного оперативного лечения.

Использование предложенного алгоритма, бальной шкалы и разработанного метода компьютерной томографии с контролируемым внутрисветным заполнением ободочной кишки в основной группе позволило провести радикальное хирургическое лечение в 52,9% случаях и сократить сроки стационарного пребывания с $22,5 \pm 0,3$ дня до $18,1 \pm 0,04$ дней.

Перфоративный дивертикулит, осложненный гнойным перитонитом.

Из общего числа обследованных с острыми воспалительными осложнениями дивертикулярной болезни ободочной кишки за весь период наблюдения данная патология была выявлена у 57 (4,4%) больных. Мужчин было 23 (40,4%), женщин – 34 (59,6%). По группам сравнения больные с этой формой осложнения распределились следующим образом: по 21 (36,8%) и 36 (63,2%) пациентов в контрольной и основной группах соответственно.

У всех больных отмечались выраженные боли в животе, гипертермия, значительный лейкоцитоз и ускорение СОЭ. При ультразвуковом исследовании основными критериями данной патологии являлись обнаружение свободной и ограниченной жидкости в брюшной полости. Обзорная рентгенография органов брюшной полости была выполнена у 49 (85,9%) пациентов с обнаружением свободного газа у 26 (53,1%) обследованных и расширенных петель кишечника с наличием уровня жидкости – у 13 (26,5%) пациентов.

На основании разработанного клинико-диагностического алгоритма у больных с перфоративным дивертикулитом, осложненным гнойным перитонитом были выявлены показания для проведения экстренного хирургического вмешательства. Баллы по разработанной шкале превышали 15 у всех больных данной группы, что указывало на проведение экстренного оперативного лечения. В 11 (19,3%) случаях оперативное лечение начиналось со срединной лапаротомии, объем оперативного лечения зависел от интраоперационной находки и тяжести состояния больного (таблице 5).

Операция типа Гартмана выполнена у 26 (45,6%) больных. Проведение данного типа операции оказалось возможным при локализации перфорации дивертикула в сигмовидной кишке. Операция Микулича выполнена в 11 (19,2%) случаях при локализации перфорированного дивертикула в сегменте ободочной кишки. Левосторонняя гемиколэктомия проводилась при расположении зоны перфорации дивертикула в нисходящем отделе ободочной кишки с наложением трансверзостомы у 7 (12,3%) больных. Экстероризация перфорированного участка ободочной кишки была выполнена в 13 (22,8%) случаях у больных состоянии которых оценивалось как тяжелое или крайне тяжелое, и не позволяло провести резекцию пораженного участка.

Таблица 5 – Характер оперативных вмешательств, выполненных у больных с перфоративным дивертикулитом осложненным гнойным перитонитом

Характер оперативных вмешательств	Группа				Всего	
	контрольная		основная		n	%
	n	%	n	%		
Операция типа Гартмана	10	47,6	16	44,4	26	45,6
Операция Микулича	4	19,0	7	19,4	11	19,3
Левосторонняя гемиколэктомия с колостомой	3	14,3	4	11,1	7	12,3
Экстероризация	4	19,1	9	25,1	13	22,8
Итого ...	21	100	36	100	57	100

Пребывание в стационаре по группам сравнения не отличалось и длилось в среднем $25,3 \pm 0,8$ дней. В основной группе для определения дальнейшей тактики была использована разработанная балльная шкала. Во всех 36 (77,2%) случаях сумма баллов составляла 15 и выше, что указывало на проведение экстренного хирургического вмешательства.

Перфоративный дивертикулит, осложненный каловым перитонитом.

Перфорация дивертикула в брюшную полость, приводящая к развитию калового перитонита, выявлена у 49 больных. Среди них – у 16 (32,6%) мужчин и 33 (67,4%) женщин. За первый период наблюдения данное осложнение имело место у 19 (38,8%) больных, за второй – у 30 (61,2%) пациентов. Все больные отмечали выраженные боли в животе и гипертермию. При лабораторной диагностике фиксировались выраженный лейкоцитоз и значительное ускорение СОЭ.

Основными критериями при ультразвуковом исследовании были обнаружение свободной или ограниченной жидкости в брюшной полости. Обзорная рентгенография органов брюшной полости выполнялась у 20 (34%) больных. В результате проведенного обследования наличие свободного газа было обнаружено у 16 (80%) пациентов, тогда как у 5 (25%) – отмечалось расширение петель кишечника с наличием уровня жидкости.

На основании проведенного комплексного исследования у всех 49 больных с перфоративным дивертикулитом, осложненным каловым перитонитом, сумма баллов была от 15 и выше, что указывало на необходимость проведения экстренного хирургического вмешательства. Лапароскопия выполнена у 20 (39%) больных. В 29 (61%) случаях оперативное лечение начиналось со срединной лапаротомии. В ходе интраоперационной ревизии были выявлены

следующие стадии перитонита: отграниченный – 4 (9%), неотграниченный – 8 (17%), распространенный – 20 (40%), распространенный каловый – 17 (34%).

Операция типа Гартмана выполнена у 5 (9%) больных. Проведение данного типа операции оказалось возможным при локализации перфорации дивертикула в сигмовидной кишке. Операция Микулича выполнена в 13 (26%) случаях при этом локализация перфорированного дивертикула выявлялась в ободочной кишке. Левосторонняя гемиколэктомия не проводилась в связи с тяжестью больных. Экстероризация перфорированного участка ободочной кишки выполнялась у 31 (65%) больного, состояние которых оценивалось как тяжелое или крайне тяжелое.

Пребывание в отделении реанимации в послеоперационном периоде занимало от 3 до 25 дней (в среднем $14,6 \pm 0,7$ дня). Нахождение в условиях стационара в обеих группах не различалось и составило от 2 суток до 70 дней (в среднем $32 \pm 0,8$ дня). В основной группе для определения дальнейшей тактики лечения использовалась разработанная шкала.

Выводы:

1. Ретроспективный анализ результатов лечения больных с воспалительными осложнениями дивертикулярной болезни ободочной кишки выявил основные клинические проявления, которые можно использовать для выбора тактики лечения.

2. Разработан и внедрен в клиническую практику лечебно-диагностический алгоритм, который позволяет в первые 24–48 часов выбрать тактику лечения больных с острыми воспалительными осложнениями дивертикулярной болезни ободочной кишки.

3. На основе выявленных диагностических критериев разработана шкала для определения дальнейшей тактики лечения больных с острыми воспалительными осложнениями дивертикулярной болезни ободочной кишки.

4. Разработан и внедрен в клиническую практику способ компьютерной томографии с контролируемым внутрипросветным введением контрастного вещества, который позволяет выполнить рентгенологическое исследование в первые 24–48 часов у больных с острыми воспалительными осложнениями дивертикулярной болезни ободочной кишки.

5. Дифференцированный подход с использованием лечебно-диагностического алгоритма у больных перфоративным дивертикулитом, осложненным местным ограниченным перитонитом позволил выполнить резекции ободочной кишки с наложением первичного анастомоза, проведенные в 52,9% случаев.

6. На основе сравнительного анализа клинического материала разработанный алгоритм позволяет ускорить диагностические и лечебные мероприятия, которые приводят к сокращению сроков стационарного лечения.

Практические рекомендации:

1. Для определения выбора метода лечения больных с воспалительными осложнениями дивертикулярной болезни рекомендуется использовать разработанный лечебно-диагностический алгоритм, который включает в себя диагностическую шкалу.

2. Разработанная шкала, включающая данные осмотра, лабораторные методы исследования, результаты инструментальных обследований позволяет объективно оценить тяжесть состояния и определить сроки хирургического лечения у больных с воспалительными осложнениями дивертикулярной болезни ободочной кишки.

3. Для выявления точной локализации и распространенности патологического процесса в пораженном сегменте кишки рекомендуется проведение компьютерной томографии с контролируемым внутрисветовым введением контрастного вещества у больных с острыми воспалительными осложнениями дивертикулярной болезни ободочной кишки путем контроля внутрикишечного давления аппаратом Triton.

Список работ, опубликованных по теме диссертации

1. Диагностика и лечебная тактика при осложненных формах дивертикулярной болезни толстой кишки / А.В. Куляпин, А.А. Ибатуллин, Ф.М. Гайнутдинов [и др.] // Актуальные вопросы колопроктологии: матер. II съезда колопроктологов России с междунар. участием (30 мая-1 июня 2007 года, Уфа). – Уфа, 2007. - С. 414–416.

2. Дивертикулярная болезнь толстой кишки в сочетании с доброкачественными новообразованиями / А.В. Куляпин, А.А. Ибатуллин, Ф.М. Гайнутдинов [и др.] // Актуальные вопросы колопроктологии: матер. II съезда колопроктологов России с междунар. участием (30 мая-1 июня 2007 года, Уфа). – Уфа, 2007. - С. 416–417.

3. Диагностика дивертикулеза толстой кишки / М.В. Тимербулатов, А.А. Ибатуллин, Ф.М. Гайнутдинов [и др.] // Материалы II съезда хирургов Сибири и Дальнего Востока (12–14 сентября 2007 года, Владивосток). - Владивосток, 2007. - С. 111–112.

4. Лечение дивертикулеза в сочетании с полипозом толстой кишки / А.В. Куляпин, А.А. Ибатуллин, Ф.М. Гайнутдинов [и др.] // Материалы II съезда хирургов Сибири и Дальнего Востока (12–14 сентября 2007 года, Владивосток). - Владивосток, 2007. - С. 113–114.

5. Куляпин, А.В. Самезил в комплексной терапии осложненного дивертикулеза толстой кишки / А.В. Куляпин, А.А. Ибатуллин, Д.В. Лопатин // Сборник научных трудов V Республиканской научно-практической конференции. – Уфа, 2009. – С. 15.

6. Ретроспективный анализ результатов лечения больных с толстокишечными кровотечениями в ГБУЗ РБ «ГКБ№21» г. Уфы [Электронный ресурс] / М.В. Тимербулатов, А.А. Ибатуллин, Ф.М. Гайнутдинов [и др.] // Клиническая и экспериментальная хирургия. – Режим доступа: <http://jecs.ru/templates/jecs/images/126x86.jpg>.

7. Тимербулатов, М.В. Ретроспективный анализ лечения пациентов с воспалительными осложнениями дивертикулярной болезни толстой кишки / М.В. Тимербулатов, А.В. Куляпин, Д.В. Лопатин // **Медицинский вестник Башкортостана**. – 2017. – Т. 12, № 4 (70). – С. 5–9.

8. Тимербулатов, М.В. Собственный опыт лечения дивертикулярной болезни толстой кишки / М.В. Тимербулатов, А.В. Куляпин, Д.В. Лопатин // Юбилейная десятая международная конференция РШКХ (29-30 мая 2017 года, Москва). – М., 2017. – С. 17-18.

9. Диагностическая тактика при ведении больных с дивертикулярной болезнью, осложненным дивертикулитом, за 15 лет / М.В. Тимербулатов, А.В. Куляпин, Д.В. Лопатин, Л.Р. Аитова // **Колопроктология**. – 2018. – №2 (64). – С. 85-88.

10. Лечение осложненных форм дивертикулярной болезни [Электронный ресурс] / Д.В. Лопатин, А.В. Куляпин, Л.Р. Аитова [и др.] // Актуальные вопросы колопроктологии: матер. науч.-практич. конф. Приволжского федерального округа, посвящ. 50-летию службы колопроктологии в Республике Башкортостан. – Уфа, 2018. – Режим доступа: <http://jecs.ru/view/499>.

11. Опыт диагностики и лечения перфоративного дивертикулита с развитием местного ограниченного перитонита / М.В. Тимербулатов, А.В. Куляпин, Д.В. Лопатин, Л.Р. Аитова // **Медицинский вестник Башкортостана**. – 2018. – Т. 13, №3 (75). – С. 16 – 22.

12. Тимербулатов, М.В. Дивертикулярная болезнь толстой кишки: диагностика и лечение воспалительных осложнений / М.В. Тимербулатов, А.В. Куляпин, Д.В. Лопатин // **Инфекции в хирургии**. – 2018. – Т. 16, №1-2. – С. 36.

Список условных сокращений

ДБ – дивертикулярная болезнь

ГБУЗ РБ ГКБ – государственное бюджетное учреждение здравоохранения республики Башкортостан городская клиническая больница

ОВО ДБ ОК – острые воспалительные осложнения дивертикулярной болезни ободочной кишки

УЗИ – ультразвуковое исследование

КТ – компьютерная томография

СОЭ – скорость оседания эритроцитов

ЛОПАТИН ДЕНИС ВАЛЕРЬЕВИЧ

**ДИФФЕРЕНЦИРОВАННЫЙ ПОДХОД К ВЫБОРУ МЕТОДА
ЛЕЧЕНИЯ БОЛЬНЫХ С ВОСПАЛИТЕЛЬНЫМИ ОСЛОЖНЕНИЯМИ
ДИВЕРТИКУЛЯРНОЙ БОЛЕЗНИ ОБОДОЧНОЙ КИШКИ**

14.01.17 – хирургия

АВТОРЕФЕРАТ

диссертации на соискание ученой степени
кандидата медицинских наук

Издательская лицензия № 06788 от 01.11.2001 г.
ООО «Издательство «Здравоохранение Башкортостана»

Подписано в печать 2019.

Формат 60×84/16. Гарнитура Times New Roman.

Бумага офсетная. Отпечатано на ризографе.

Усл. печ. л. 1,4. Уч. изд. л. 1,2.

Тираж 100. Заказ №

