

ФЕДЕРАЛЬНОЕ ГОСУДАРСТВЕННОЕ БЮДЖЕТНОЕ ОБРАЗОВАТЕЛЬНОЕ
УЧРЕЖДЕНИЕ ВЫСШЕГО ОБРАЗОВАНИЯ
«БАШКИРСКИЙ ГОСУДАРСТВЕННЫЙ МЕДИЦИНСКИЙ УНИВЕРСИТЕТ»
МИНИСТЕРСТВА ЗДРАВООХРАНЕНИЯ РОССИЙСКОЙ ФЕДЕРАЦИИ

На правах рукописи

ГАРЕЕВ РУСТАМ НАЗИРОВИЧ

**ХИРУРГИЧЕСКАЯ ТАКТИКА ПРИ ТРАВМАТИЧЕСКИХ
ПОВРЕЖДЕНИЯХ ОРГАНОВ ЗАБРЮШИННОГО ПРОСТРАНСТВА
(КЛИНИКО-ЭКСПЕРИМЕНТАЛЬНОЕ ИССЛЕДОВАНИЕ)**

14.01.17 – хирургия

ДИССЕРТАЦИЯ

на соискание ученой степени доктора медицинских наук

Научный консультант:

член-корреспондент РАН, профессор

В.М. Тимербулатов

Уфа – 2017

СОДЕРЖАНИЕ

ВВЕДЕНИЕ.	5
Глава 1. ОБЗОР ЛИТЕРАТУРЫ.	15
1.1. Травматические повреждения органов забрюшинного пространства.	15
1.1.1. Травматические повреждения двенадцатиперстной кишки	17
1.1.2. Травматические повреждения поджелудочной железы.	20
1.1.3. Травматические повреждения почек.	23
1.1.4. Травматические повреждения мочевого пузыря.	26
1.1.5. Травматические повреждения толстой кишки.	28
1.1.6. Травматические забрюшинные кровоизлияния.	31
1.2. Тактика этапного лечения пострадавших Damage Control Surgery.	38
1.3. Диагностика и методы коррекции внутрибрюшной гипертензии.	42
Глава 2. МАТЕРИАЛ И МЕТОДЫ ИССЛЕДОВАНИЯ.	45
2.1. Методы математико-статистической обработки данных.	46
2.2. Материал и методы экспериментального исследования.	48
2.2.1. Экспериментальное исследование функциональной активности кишечника при забрюшинных кровоизлияниях.	48
2.2.2. Экспериментальное исследование патофизиологических и патоморфологических изменений при внутрибрюшной гипертензии, ассоциированной с острой кровопотерей.	52
2.2.3. Экспериментальное исследование реакции тканей забрюшинного пространства на резиновый снаряд от гражданского огнестрельного оружия.	55
2.3. Материал и методы клинического исследования.	58
2.3.1. Общая характеристика клинического материала.	58
2.3.2. Методы исследования клинического материала.	63

Глава 3. РЕЗУЛЬТАТЫ ЭКСПЕРИМЕНТАЛЬНОГО ИССЛЕДОВАНИЯ.	80
3.1. Экспериментальное исследование функциональной активности кишечника при забрюшинных кровоизлияниях.	80
3.2. Экспериментальное исследование патофизиологических и патоморфологических изменений при внутрибрюшной гипертензии, ассоциированной с острой кровопотерей.	87
3.3. Экспериментальное исследование реакции тканей забрюшинного пространства на резиновый снаряд от гражданского огнестрельного оружия.	99
Глава 4. РЕЗУЛЬТАТЫ КЛИНИЧЕСКОГО ИССЛЕДОВАНИЯ. . . .	103
4.1. Хирургическая тактика при закрытых повреждениях органов забрюшинного пространства.	103
4.2. Диагностическая ценность инструментальных методов исследования при закрытых травматических повреждениях органов забрюшинного пространства.	115
4.2.1. Закрытая травма почки.	115
4.2.2. Закрытая травма внебрюшинных отделов мочевого пузыря. . . .	120
4.2.3. Закрытая травма панкреато-дуоденального комплекса.	124
4.2.4. Закрытая травма внебрюшинных отделов толстой кишки. . . .	129
4.2.5. Закрытая травма магистральных сосудов забрюшинного пространства.	130
4.3. Особенности хирургической тактики этапного лечения пострадавших с тяжелой травмой органов забрюшинного пространства.	132
4.4. Особенности хирургической тактики при травматических повреждениях органов забрюшинного пространства.	139
4.4.1. Особенности хирургической тактики при ранениях забрюшинного пространства из гражданского огнестрельного оружия.	143

4.5. Хирургическая тактика при травматических повреждениях внебрюшинных отделов толстой кишки.	151
4.5.1. Диагностика повреждений внебрюшинных отделов толстой кишки.	162
4.6. Результаты измерения внутрибрюшного давления у пострадавших с травматическими повреждениями органов забрюшинного пространства	164
4.7. Результаты измерения давления в забрюшинном пространстве при травматических повреждениях его органов.	173
4.8. Влияние внутрибрюшной гипертензии на кровоток в сосудах забрюшинного пространства.	175
Глава 5. СРАВНИТЕЛЬНЫЙ АНАЛИЗ КЛИНИЧЕСКОГО МАТЕРИАЛА.	187
ЗАКЛЮЧЕНИЕ.	193
ВЫВОДЫ.	219
ПРАКТИЧЕСКИЕ РЕКОМЕНДАЦИИ.	222
СПИСОК СОКРАЩЕНИЙ.	225
СПИСОК ЛИТЕРАТУРЫ.	227
ПРИЛОЖЕНИЯ.	252

ВВЕДЕНИЕ

По данным Всемирной организации здравоохранения, травматизм занимает десятое место среди наиболее частых причин смерти [32]. В России смертность от внешних причин, включающих травмы, занимает третье место после болезней системы кровообращения и новообразований [53]. Наиболее частой причиной травматизма являются дорожно-транспортные происшествия [89, 116], только в 2016 году в России при них погибло 20308 и ранено 221140 человек [110].

Травматические повреждения органов брюшинного пространства (ТПОЗП) встречаются в 5–10% случаев травмы живота (ТЖ) [61, 65, 217] с летальностью 27,9–72,8% [82, 126]. Более чем в 2/3 случаев они сочетаются с повреждениями органов брюшной полости (ОБП) [35, 67, 126]. ТПОЗП относятся к тяжелым травмам [3, 35], что объясняется, во-первых, гораздо большей травмирующей силой, требуемой для повреждения глубоко расположенных органов брюшинного пространства (ЗП), во-вторых, сложностью анатомического строения ЗП, наличием крупных магистральных сосудов, легко травмируемых паренхиматозных органов: таких, как почка, поджелудочная железа (ПЖ); внебрюшинные отделы полых органов: таких как двенадцатиперстная кишка (ДПК), толстая кишка (ТК), мочевого пузыря (МП), заселенных условно патогенной микрофлорой [51]. Повреждение данных органов зачастую ведет к активному внутреннему кровотечению, формированию брюшинных кровоизлияний (ЗК), геморрагическому шоку, перитониту, ретроперитониту и сепсису [52, 113]. Операции на органах ЗП по классификации Klotz Н. и соавт. относятся к категории сложных [213].

В диагностике ТПОЗП применяются ультразвуковое исследование (УЗИ) [34, 56, 130, 162], компьютерная томография (КТ) [16, 88, 131, 181] и лапароскопия (ЛС) [23, 74, 101, 127]. Публикации, освещающие возможности и показания к применению ангиографии в данных ситуациях малочисленны [183, 184, 222].

Нерешенными и дискуссионными остаются многие вопросы хирургической тактики ведения пострадавших с ТПОЗП.

Выявление на операции ЗК при закрытой травме ставит вопрос о степени повреждения органа и необходимости его ревизии, так как в ряде случаев открытые хирургические методы ревизии ЗП отличаются крайней травматичностью, требуют мобилизации ободочной кишки [113], других ОБП, и нередко травматичность ревизии превышает тяжесть самого повреждения органов ЗП. Зачастую сама ревизия приводит к усилению кровотечения и, в случае повреждения почки, – к напрасной нефрэктомии [9, 38]. В условиях «открытого» живота диагностировать повреждение забрюшинного органа и определить степень его повреждения, не прибегая к ревизии ЗК, способно интраоперационное чрезбрюшинное ультразвуковое исследование (ИЧБУЗИ), диагностическая ценность которого не изучена. Публикации по данному разделу диагностики единичны [94].

По данным ряда авторов, ЗК в большинстве случаев сопровождаются парезом кишечника [52, 113], но прямые доказательства влияния ЗК на функциональную активность кишечника отсутствуют, в наблюдениях авторов не учитывается фактор выполненного оперативного вмешательства, которое также может сопровождаться парезом кишечника. Для изучения данной взаимосвязи требуется экспериментальное исследование с моделированием различных объемов ЗК.

Сложность диагностики ранений внебрюшинных отделов ТК [36, 46, 102, 125, 156], особенно при отсутствии симптомов внутреннего кровотечения или перитонита, диктует необходимость разработки новых способов распознавания данного вида повреждений. При травматических повреждениях внебрюшинных отделов ТК одни авторы рекомендуют завершать операцию формированием разгрузочной кишечной стомы [7, 109, 142, 158], другие – против нее [31, 151, 179]. Назрела потребность в разработке шкалы оценки риска несостоятельности швов ТК в данных ситуациях для выставления показаний к формированию кишечной стомы.

Влияние различных степеней внутрибрюшной гипертензии (ВБГ) на степень ишемии ОБП и ЗП изучено [120, 128], но в условиях острой кровопотери, сопровождающей ТЖ, подобных исследований не проводилось. Публикации, по-

священные влиянию ВБГ на кровоток в сосудах ЗП, единичны [28, 166, 192], работ, посвященных исследованиям давления в ЗП в условиях травмы, в доступной литературе нет.

По мнению большинства авторов, релапаротомия как третий этап оказания помощи, согласно доктрине Damage Control Surgery (DCS), при тяжелой сочетанной травме ОБП и ЗП должна выполняться через 12–96 часов [1, 18, 121, 147] после коррекции метаболических нарушений, но при развитии ВБГ [43, 80, 209] с ишемией внутренних органов шансы на стабилизацию состояния пострадавшего уменьшаются. Поэтому исследование диагностической значимости внутрибрюшного давления (ВБД) и уровня лактата крови [120, 128] как маркера ишемии органов и тканей у пострадавших с тяжелыми ТПОЗП является актуальным.

При оказании помощи пострадавшим с ранениями живота [12, 64, 103, 104, 145] резиновыми снарядами из распространенного гражданского огнестрельного оружия (ГОО) возникает вопрос об извлечении снаряда, теряющегося, как правило, в забрюшинной клетчатке. Извлечение снаряда требует увеличения времени и объема операции, с другой стороны, последствия оставления его в тканях ЗП неизвестны. Решение данной проблемы возможно также путем проведения экспериментального исследования.

Все это подтверждает актуальность проблемы диагностики, лечения и тактики ведения пострадавших с ТПОЗП и диктует необходимость проведения новых изысканий в данной области медицины.

Цель. Улучшить результаты диагностики и лечения пострадавших с травматическими повреждениями органов забрюшинного пространства.

Задачи:

1. Изучить частоту травматических повреждений органов забрюшинного пространства в клинической практике.
2. Изучить особенности травматических повреждений органов забрюшинного пространства, причины негативных результатов лечения данных повреждений, разработать и внедрить способы их предупреждения.

3. Разработать и внедрить в клиническую практику алгоритм ведения пострадавших с травматическими забрюшинными кровоизлияниями, новые способы диагностики травматических повреждений органов забрюшинного пространства, определить их диагностическую ценность.

4. Изучить в эксперименте влияние различных объемов забрюшинных кровоизлияний на функциональную активность кишечника.

5. Изучить показатели внутрибрюшного и забрюшинного давления у пострадавших с травматическими повреждениями органов забрюшинного пространства, определить их клиническую значимость.

6. Изучить в клинике влияние внутрибрюшной гипертензии на кровоток в сосудах забрюшинного пространства.

7. Изучить в эксперименте влияние различных степеней внутрибрюшной гипертензии при различных степенях острой кровопотери на степень ишемии органов забрюшинного пространства и брюшной полости.

8. Определить клиническую значимость показателей внутрибрюшного давления и лактата крови у пострадавших с травматическими повреждениями органов забрюшинного пространства.

9. Разработать и внедрить в клиническую практику балльную шкалу оценки риска несостоятельности швов при травматических повреждениях внебрюшинных отделов толстой кишки, изучить ее эффективность.

10. Изучить в клинике частоту ранений забрюшинных анатомических структур из гражданского огнестрельного оружия, в эксперименте – реакцию тканей забрюшинного пространства на резиновый снаряд от него.

11. Провести сравнительный анализ клинического материала.

Научная новизна исследования. Впервые разработаны: новые способы лечения синдрома интраабдоминальной гипертензии (*патент на изобретение № 2405460, заявка №2009103385, приоритет изобретения 02.02.2009 г., зарегистрировано в Государственном реестре полезных моделей РФ 10.12.2010 г.*), диагностики реперфузионного синдрома (*патент на изобретение № 2424526, заявка № 2010114501, приоритет изобретения 12.04.2010 г., зарегистрировано в Го-*

сударственном реестре полезных моделей РФ 20.07.2011 г.), измерения интраабдоминального давления (патент на изобретение № 2471412, заявка № 2011114428, приоритет изобретения 13.04.2011 г., зарегистрировано в Государственном реестре полезных моделей РФ 10.01.2013 г.), забора крови для реинфузии из лапароскопического доступа (патент на изобретение № 2560779, заявка № 2014118254, приоритет изобретения 5.05.2014 г., зарегистрировано в Государственном реестре полезных моделей РФ 23.07.2015 г.), визуальной оценки величины внутрибрюшной кровопотери (патент на изобретение № 2565837, заявка № 2014118256, приоритет изобретения 5.05.2014 г., зарегистрировано в Государственном реестре полезных моделей РФ 23.09.2015 г.), диагностики ранений ободочной кишки (патент на изобретение № 2566730, заявка № 2014124792, приоритет изобретения 17.06.2014 г., зарегистрировано в Государственном реестре полезных моделей РФ 29.09.2015 г.), контроля эффективности гемостаза при травматических повреждениях органов брюшинного пространства, расчета величины брюшинной кровопотери; устройство для измерения интраабдоминального давления (патент на полезную модель № 140936, заявка № 2013156582, приоритет полезной модели 19.12.2013 г., зарегистрировано в Государственном реестре полезных моделей РФ 16.04.2014 г.).

Впервые в эксперименте изучены патоморфологическая картина тканей органов брюшинного пространства и брюшной полости, а также показатели уровня лактата крови как маркера ишемии при внутрибрюшной гипертензии различных степеней тяжести на фоне различных степеней острой кровопотери.

Впервые определена клиническая значимость показателей внутрибрюшного давления и уровня лактата крови у пострадавших с травматическими повреждениями органов брюшинного пространства.

Впервые в эксперименте доказано непосредственное влияние брюшинных кровоизлияний на функциональную активность кишечника, установлена прямая зависимость между степенью ее снижения и объемом кровоизлияния.

Впервые в эксперименте изучена реакция мягких тканей забрюшинного пространства на резиновый снаряд от гражданского огнестрельного оружия в различные сроки от момента внедрения в ткани.

Впервые в клинике разработана и обоснована балльная шкала оценки риска несостоятельности швов при травматических повреждениях внебрюшинных отделов толстой кишки, доказана ее эффективность.

Впервые в клинике определена диагностическая ценность интраоперационного чрезбрюшинного ультразвукового исследования при травматических повреждениях органов забрюшинного пространства.

Впервые в клинике проведен сравнительный анализ динамики внутрибрюшного давления у пострадавших с травмой живота на фоне и без травматических повреждений органов забрюшинного пространства.

Впервые изучены показатели давления в забрюшинном пространстве у пострадавших с травматическими повреждениями его органов.

Впервые в клинике изучен кровоток в сосудах забрюшинного пространства при различных степенях внутрибрюшной гипертензии.

Практическая значимость работы. Внедрены в клиническую практику: новые способы лечения синдрома интраабдоминальной гипертензии (*патент на изобретение № 2405460, заявка № 2009103385, приоритет изобретения 02.02.2009 г., зарегистрировано в Государственном реестре полезных моделей РФ 10.12.2010 г.*), диагностики реперфузионного синдрома (*патент на изобретение № 2424526, заявка № 2010114501, приоритет изобретения 12.04.2010 г., зарегистрировано в Государственном реестре полезных моделей РФ 20.07.2011 г.*), измерения интраабдоминального давления (*патент на изобретение № 2471412, заявка № 2011114428, приоритет изобретения 13.04.2011 г., зарегистрировано в Государственном реестре полезных моделей РФ 10.01.2013 г.*), забора крови для реинфузии из лапароскопического доступа (*патент на изобретение № 2560779, заявка № 2014118254, приоритет изобретения 5.05.2014 г., зарегистрировано в Государственном реестре полезных моделей РФ 23.07.2015 г.*), визуальной оценки величины внутрибрюшной кровопотери (*па-*

патент на изобретение № 2565837, заявка № 2014118256, приоритет изобретения 5.05.2014 г., зарегистрировано в Государственном реестре полезных моделей РФ 23.09.2015 г.), диагностики ранений ободочной кишки (патент на изобретение № 2566730, заявка № 2014124792, приоритет изобретения 17.06.2014 г., зарегистрировано в Государственном реестре полезных моделей РФ 29.09.2015 г.), расчета величины забрюшинной кровопотери; устройство для измерения интраабдоминального давления (патент на полезную модель № 140936, заявка № 2013156582, приоритет полезной модели 19.12.2013 г., зарегистрировано в Государственном реестре полезных моделей РФ 16.04.2014 г.).

Внедрен в клиническую практику способ контроля эффективности гемостаза при травматических повреждениях органов забрюшинного пространства, позволивший снизить случаи рецидивов забрюшинного кровотечения с 7,9 до 1,4% ($p < 0,0005$).

Внедрена в клиническую практику балльная шкала оценки риска несостоятельности швов при травматических повреждениях внебрюшинных отделов толстой кишки, позволившая снизить частоту данного осложнения с 23,7 до 3,8% ($p < 0,005$), своевременно выставляя показания к формированию кишечной стомы, не увеличивая количество стомированных пострадавших (с 55,3 до 69,2%) ($p > 0,17$).

Внедрено в клиническую практику интраоперационное чрезбрюшинное ультразвуковое исследование органов забрюшинного пространства при их травме, обладающее высокой диагностической точностью.

Внедрен в клиническую практику лечебно-диагностический алгоритм ведения пострадавших с забрюшинными кровоизлияниями при закрытых травматических повреждениях органов забрюшинного пространства.

Определены показания к выполнению декомпрессивной лапаротомии (ре-лапаротомии) пострадавшим с тяжелыми травматическими повреждениями органов забрюшинного пространства.

Снижены количество койко-дней пребывания в стационаре, частота послеоперационных осложнений и летальность у пострадавших с травматическими повреждениями органов забрюшинного пространства.

Внедрение в практику. Результаты работы включены в курс лекций и практических занятий с клиническими ординаторами, курсантами кафедры хирургии с курсами эндоскопии и стационарзамещающих технологий института дополнительного последиplomного образования ФГБОУ ВО БГМУ Минздрава России. Результаты диссертационной работы используются в практике хирургических отделений Больницы скорой медицинской помощи, Клиник ФГБОУ ВО БГМУ Минздрава России, ГКБ № 8 и 21 г. Уфа.

Апробация работы. Основные положения диссертации доложены на заседаниях Ассоциации хирургов Республики Башкортостан (Уфа, 2010–2017 гг.); на научно-практической конференции «Актуальные вопросы хирургии и последиplomной подготовки врачей хирургического профиля», посвященной 60-летнему юбилею Президента АХРБ, член-корр. РАМН, профессора В.М. Тимербулатова (Уфа, 2012); на XII съезде хирургов России (Ростов-на-Дону, 2014); на I съезде хирургов Приволжского федерального округа с международным участием (Нижний Новгород, 2016).

Публикации. По теме диссертации опубликовано 64 научных работы, из них 22 – в рецензируемых научных изданиях, рекомендованных Высшей аттестационной комиссией для публикаций основных научных результатов диссертаций на соискание ученой степени доктора наук, получено 6 патентов на изобретение и 1 на полезную модель.

Основные положения, выносимые на защиту:

1. Хирургическая тактика при травматических забрюшинных кровоизлияниях может включать консервативное лечение, эндоваскулярный гемостаз, выполнение лапаро- или люмботомии с ревизией органов забрюшинного пространства в зависимости от распространенности, объема, локализации кровоизлияния, степени повреждения забрюшинно расположенных органов, наличия признаков продолжающегося забрюшинного кровотечения, степени выраженности внутрибрюшной гипертензии.

2. Внедрение разработанного способа интраоперационного контроля эффективности гемостаза позволяет снизить частоту случаев рецидива забрю-

шинного кровотечения в послеоперационном периоде после оперативной ревизии органов забрюшинного пространства.

3. Более чем в 80% случаев разработанный способ диагностики ранений ободочной кишки позволяет распознать данное повреждение, а интраоперационное чрезбрюшинное ультразвуковое исследование при закрытой травме живота – диагностировать повреждение магистральных сосудов забрюшинного пространства, внебрюшинных отделов поджелудочной железы, двенадцатиперстной кишки, мочевого пузыря, уточнять степень повреждения почки.

4. Забрюшинное кровоизлияние приводит к снижению функциональной активности кишечника, причем тяжесть проявлений синдрома кишечной недостаточности последовательно возрастает по мере увеличения срока от момента формирования кровоизлияния, а доля тяжелых форм проявления синдрома – по мере увеличения объема кровоизлияния.

5. У пострадавших с травмой живота с повреждениями органов забрюшинного пространства снижение внутрибрюшного давления в послеоперационном периоде протекает значительно медленнее, нежели без них, причем, чем выше уровень исходного внутрибрюшного давления, тем длительнее происходит его снижение.

6. Давление в забрюшинном пространстве при травматических повреждениях его органов совпадает с показателями внутрибрюшного за исключением случаев формирования напряженных забрюшинных кровоизлияний, внутри которых определяется гипертензия.

7. У пострадавших с травматическими повреждениями органов забрюшинного пространства на фоне острой кровопотери с прогрессированием внутрибрюшной гипертензии прогрессируют снижение кровотока, в основном за счет нарушения венозного кровоотока, тканевая ишемия в органах забрюшинного пространства и брюшной полости, причем, имеется прямая положительная корреляция между тяжестью ишемии и тяжестью кровопотери.

8. Внедрение разработанной балльной шкалы оценки риска несостоятельности швов при травматических повреждениях внебрюшинных отделов толстой

кишки позволяет снизить частоту данного осложнения, своевременно выставляя показания к формированию кишечной стомы, не увеличивая при этом количества стомированных пострадавших.

9. При проникающих ранениях живота резиновым снарядом из гражданского огнестрельного оружия более чем в половине случаев снаряд теряется в клетчатке забрюшинного пространства, реакция тканей которого на снаряд минимальная, и через 12 месяцев проявляется формированием рубца.

10. Разработанные методы диагностики и алгоритмы позволяют сократить количество койко-дней, проведенных в стационаре, у пострадавших с травматическими повреждениями органов забрюшинного пространства, снизить показатели послеоперационных осложнений, общей и послеоперационной летальности.

Структура и объем диссертации. Диссертация изложена на 251 страницах печатного текста, иллюстрирована 28 таблицами и 69 рисунками, состоит из введения, обзора литературы, 4 глав собственных исследований, заключения, выводов, практических рекомендаций, списка литературы, включающего 225 литературных источника, в том числе 63 работы иностранных авторов, приложения.

ГЛАВА 1. ОБЗОР ЛИТЕРАТУРЫ

1.1 . Травматические повреждения органов забрюшинного пространства

Основными причинами ТЖ и ТПОЗП, в частности, в мирное время являются дорожно-транспортные происшествия [3, 72, 78, 138], падение с высоты, насильственная травма. В состоянии алкогольного опьянения травму получают 40–45,7% пострадавших [2]. Что касается сочетанной травмы (СТ) живота и ЗП в частности, то она наиболее часто сочетается с черепно-мозговой травмой, травмой груди, конечностей [2, 20, 29, 99]. Примерно в 1/4 случаев травма сочетается с повреждением таза [118]. Более 70% пострадавших поступают в состоянии шока [204]. Основной причиной смерти при ТПОЗП является острая кровопотеря в сочетании с травматическим шоком [2]. Летальность при СТ живота по данным различных авторов колеблется от 44,5 до 66% [2, 72, 118].

Одной из особенностей ТПОЗП на современном этапе, как и ТЖ в целом, следует считать все более частое получение ранений из ГОО, ранее называемого «травматическим оружием» [10, 87, 145], а нынче огнестрельным оружием ограниченного поражения. За последние 10 лет число огнестрельных ранений из данного вида оружия выросло в 9 раз [104]. На долю раненных в живот и ЗП из данного вида оружия приходится до 1/3 пострадавших [103]. Зачастую ранения из данного вида оружия приносят тяжкий вред здоровью [15].

В большинстве случаев ТПОЗП сочетаются с повреждениями ОБП [35]. Поэтому и диагностические приемы, применяемые при травме ОБП, находят место при диагностике ТПОЗП. Ведущая роль в диагностике ТПОЗП принадлежит инструментальным методам обследования. Наиболее широко применяются УЗИ, КТ, ЛС. На современном этапе УЗИ [2, 11, 58, 162] эффективно используется для обнаружения свободной жидкости в брюшной полости как первичный метод ди-

агностики особенно у гемодинамически нестабильных пострадавших. Информативность УЗИ повышается в динамическом режиме. КТ применяется у гемодинамически устойчивых пострадавших как с закрытыми, так и с открытыми ТПОЗП [131, 208]. КТ также применяется для динамического наблюдения за развитием выявленных при УЗИ ЗК [210]. Чувствительность ЛС составляет 100%, специфичность – 92,31%, точность – 95,65% [79]. ЛС позволяет уменьшить операционную травму, обнаружить прямые и косвенные признаки повреждения внутренних органов, в ряде случаев становясь лечебной, осуществлять реинфузию крови [8, 21, 23, 74, 81, 101, 127, 132, 160]. Общими противопоказаниями к ЛС являются тяжелая дыхательная недостаточность, предполагаемый разрыв диафрагмы, агональное или предагональное состояние пострадавших, когда уточнение диагноза не может повлиять на исход травмы [19, 22].

Для оценки, как тяжести повреждения органов, так и тяжести состояния пострадавшего существует множество шкал, наиболее популярными среди которых являются Abbreviated Index Severity и Injury Severity Score (ISS) ввиду простоты их использования. Organ Injury Scaling (OIS) – шкала объективной оценки анатомического повреждения каждого отдельного органа. Среди Российских шкал наиболее известны шкалы ВПХ, разработанные на кафедре военно-полевой хирургии Военно-медицинской академии (Санкт-Петербург) [2, 3].

В условиях СТ неверная интерпретация результатов диагностических методов, приведшая к напрасной лапаротомии (ЛТ), значительно ухудшает прогноз [41]. Все чаще при ТПОЗП применяется ангиография и эмболизация [188].

Реинфузия аутокрови при ТПОЗП – эффективный метод восполнения кровопотери, а в условиях тяжелой СТ – один из важнейших компонентов реанимации [13]. Повреждение органов желудочно-кишечного тракта – относительное противопоказание к реинфузии, а при отсутствии донорской крови и крайне тяжелом состоянии – шанс на спасение [106].

1.1.1. Травматические повреждения двенадцатиперстной кишки

Среди пострадавших с ТЖ и поясницы травма ДПК выявляется в 2,11–5,8% случаев [5, 61]. Изолированная травма ДПК встречается крайне редко [195]. Летальность при повреждении ДПК достигает 27,9% [82]. Основной причиной летальности является забрюшинная флегмона, которой травма ДПК осложняется у 18,5% пострадавших, у 9,25% флегмона является следствием позднего обращения, у 9,25% развивается в послеоперационном периоде [5]. Причинами флегмоны являются невыявленные при первичной операции повреждения ДПК, массивное пропитывание ЗП кровью и желчью. Причинами диагностических ошибок являются отказ от ревизии ЗК [82] в проекции нисходящего отдела ДПК, правой почки и по ходу правого бокового канала, а также отказ от интраоперационной фиброгастродуоденоскопии (ФГДС) [5]. Сепсис при травме ДПК диагностируется у 10,7% пострадавших с летальностью 85,7% [5].

Наиболее удобной и современной является классификация повреждений ДПК по шкале OIS [3] (таблица 1).

Таблица 1 – Шкала тяжести повреждений двенадцатиперстной кишки

Градация	Объем повреждения
I	Гематома одной ветви кишки Неполный разрыв стенки
II	Гематома более чем одной ветви кишки Разрыв < 50% периметра
III	Разрыв 50–75% периметра Д2 Разрыв 50–100% периметра Д1, Д3, Д4
IV	Разрыв 75% периметра Д2 Разрыв с повреждением ампулы большого дуоденального сосочка и дистального отдела холедоха
V	Массивный разрыв панкреатодуоденального комплекса Деваскуляризация кишки

Примечание: Д1 – верхняя часть; Д2 – нисходящая часть; Д3 – горизонтальная часть; Д4 – восходящая часть.

Патогномоничных симптомов повреждения ДПК нет, поэтому диагностика таких повреждений представляет определенные трудности. Чувствительность рентгенологического метода при диагностике повреждений ДПК составляет 14,7%, УЗИ – 1,5%, ФГДС совместно с ЛС – 100% [82]. «Завуалированность» правой почки принято считать патогномоничным ультразвуковым признаком повреждения забрюшинной части ДПК [33]. Для диагностики разрыва ДПК можно использовать рентгенографию ОБП и ЗП после приема водорастворимого контраста [66, 112]. При КТ выявляют свободный газ в брюшной полости и ЗП [195]. При операции у пострадавших с травмой ДПК [66], как правило, выявляют ЗК, эмфизему с примесью желчи.

Хирургическое лечение повреждений ДПК остается сложной проблемой, что связано с малочисленностью наблюдений данного вида травмы [154]. А.Г. Хасанов и соавт. [140] описывают собственную тактику при различных степенях повреждения ДПК. При I степени повреждения с закрытой травмой объем оперативного вмешательства заключается в ревизии полости гематомы, ушивании дефекта стенки ДПК, дренировании зоны повреждения ЗП. Все операции завершают назо-гастроудоденальной декомпрессией. При II степени повреждения рекомендуют ушивать дефект кишки после иссечения краев 2-х рядными узловыми швами, выключать пассаж по ДПК путем наложения гастроэнтероанастомоза с брауновским соустьем, дренировать желчевыводящие пути, сальниковую сумку и ЗП. При III степени повреждений рекомендуется ушивание раны, отключение ДПК путем прошивания пилорического жома аппаратным швом с последующим наложением гастроэнтероанастомоза, дренирование желчевыводящих путей, подпеченочного и ЗП. Летальность при III степени повреждения по данным авторов составила 47,1%. При IV степени повреждения в сроки с момента повреждения более 6 часов рекомендуется дивертикулизация ДПК с разгрузочной еюностомой, выключение ДПК, формирование гастроэнтероанастомоза на выключенной по Ру петле. Летальность при данной степени повреждения составила 50%.

Б.В. Сигуа и соавт. [148] разработали собственную классификацию тяжести поражения ДПК. В зависимости от степени повреждения органа авторы рекомендуют определенный объем операции:

I степень – наличие гематомы, занимающей не более двух анатомических частей, или непроникающего ранения стенки ДПК. В данных случаях рекомендуется тщательная ревизия гематомы, при закрытой травме – холецистостомия и дренирование сальниковой сумки;

II степень – наличие дефекта стенки до $\frac{1}{2}$ окружности кишки с сопутствующим поражением ПЖ/наличием забрюшинной флегмоны. Рекомендуется первичный шов в сочетании с трансназальной декомпрессией ДПК и проведением интестинального зонда для питания. Холецистостомия и дренирование сальниковой сумки при закрытой травме обязательны.

III степень – наличие обширного дефекта стенки ДПК (свыше $\frac{1}{2}$ окружности) с сопутствующим поражением ПЖ/наличием забрюшинной флегмоны. При наличии дефекта ДПК в 1-й анатомической части рекомендуется резекция по Бильрот-2, желательна по Ру, при дефекте 2-й анатомической части, вне зоны большого дуоденального сосочка, – циркулярная резекция пораженной части. Если возможно, то без натяжения формируют анастомоз «конец в конец». В противном случае концы кишки ушивают наглухо. При дистальном расположении Фатерова сосочка рекомендовано формирование гастроэнтероанастомоза с Брауновским соустьем, если сосочек расположен проксимально относительно зоны резекции, то – формирование дуодено-еюноанастомоза на выключенной по Ру петле. При наличии дефекта в 3- и 4-й анатомических частях рекомендуется резекция ДПК с формированием дуодено-еюноанастомоза.

IV степень – отрыв Фатерова сосочка, холедоха или головки ПЖ от стенки ДПК, массивное повреждение панкреато-дуоденальной зоны вследствие размождения ДПК и головки ПЖ. В данном случае рекомендуется стандартная операция Вишля при стабильных показателях гемодинамики [63].

Р.Н. Чирков и соавт. [154] в эксперименте на собаках выявили, что при одинаковом временном промежутке от момента травмы воспалительные и дест-

руктивные изменения в участках ДПК, расположенных дистальнее большого дуоденального сосочка, имеют более выраженный характер и прогрессируют значительно быстрее, что объясняется повреждающим действием желчи и панкреатического сока. Поэтому авторы различают супра- и инфрапапиллярную зоны ДПК. Как показал опыт авторов, если временной промежуток с момента травмы не превышает 4 часа, то дефект в стенке ДПК следует ушивать 2-х рядными швами атравматичной нитью. Если временной промежуток превышает 4 часа, то следует подходить дифференцированно. При повреждении инфрапапиллярной части ДПК с учетом высокого риска развития несостоятельности швов следует на первом этапе формировать дуоденостому, на втором этапе ее ликвидировать после стабилизации состояния пострадавшего.

После операций при травме ДПК осложнения (панкреатит, аррозивное кровотечение, забрюшинная флегмона, перитонит) встречаются в 47,1% случаев [82]. В данной ситуации при релапаротомии раны на ДПК ушиваются, а при выявлении флегмоны после ушивания ран выполняется «выключение» ДПК по Грехему-Маттоксу, то есть наложение гастроэнтероанастомоза с прошиванием привратника [5].

1.1.2. Травматические повреждения поджелудочной железы

Травма ПЖ встречается в 5% случаев ТЖ [65, 69]. Изолированные повреждения ПЖ редки и встречаются в 11,3% случаев [206]. В 88,7% случаев [67] повреждение ПЖ сочетается с повреждениями ДПК, печени, желудка, селезенки, тонкой и ТК. Закрытые и открытые повреждения ПЖ встречаются одинаково часто. Летальность при повреждении ПЖ достигает 28,3%, а частота осложнений – 32% [67, 73, 143, 144, 211]. Причинами высоких показателей летальности являются тяжелые сочетанные повреждения с травматическим и геморрагическим шоком, панкреонекроз. Повреждения ПЖ также классифицируются по шкале OIS [3] (таблица 2).

Таблица 2 – Шкала тяжести повреждений поджелудочной железы

Градация	Объем повреждения
I	Поверхностный ушиб без повреждения протоков Поверхностный разрыв без повреждения протоков
II	Значительный ушиб или разрыв без повреждения протоков или отрыва тканей
III	Дистальный отрыв или разрыв паренхимы с повреждением протоков
IV	Проксимальный разрыв или разрыв паренхимы с повреждением ампулы большого дуоденального сосочка
V	Массивное разрушение с повреждением головки

В диагностике повреждений ПЖ ведущие позиции занимают УЗИ, КТ [206] и лабораторные анализы [39]. При УЗИ выявляют изменение размеров и контуров ПЖ, эхогенности, наличие жидкости в сальниковой сумке и ЗП с ее инфильтрацией [67]. Чувствительность КТ при травме ПЖ достигает 78% [211]. В сомнительных случаях выполняют лапароцентез с последующим энзимологическим исследованием экссудата или ЛС, при котором на повреждение ПЖ указывают наличие бляшек стеатонекроза, ЗК [67]. Но изменения в брюшной полости, свойственные отечному панкреатиту, могут оказаться первыми проявлениями панкреонекроза. Динамическая ЛС через 12–24 ч позволяет исключить диагностическую ошибку и при поздних осложнениях правильно оценить распространенность гнойно-воспалительного процесса [42]. Для оценки целостности Вирсунгового протока применяют ретроградную холангиопанкреатографию [170] или интраоперационное УЗИ [94].

На современном этапе большинство хирургов придерживается схожей тактики при повреждениях ПЖ. Так, при поверхностных ранах и ушибах железы без повреждения главного панкреатического протока, как правило, выполняется гемостаз и дренирование сальниковой сумки и брюшной полости. При полном по-

перечном отрыве выполняется дистальная резекция ПЖ с дренированием сальниковой сумки и брюшной полости. При сочетанном повреждении ДПК выполняется ушивание стенки ДПК с исключением последней из пищеварения и формированием гастроэнтероанастомоза с брауновским соустьем. При тяжелых сочетанных повреждениях ДПК, печени и других органов выполняется декомпрессия желчевыводящей системы путем формирования холецистостомы. При явлениях панкреонекроза выполняется некрэктомия, дренирование сальниковой сумки и ЗП [67, 73, 144]. При полном разрыве в области тела или хвоста в сочетании с повреждением кишечника предлагается выполнять дистальную резекцию с терминальным панкреатоеюноанастомозом дополненной разгрузочной еюностомой [94]. При разрыве тела или головки железы выполняется некрэктомия, гемостаз, дренирование, далее, как правило, формируется панкреатический свищ [67], и в дальнейшем выполняется реконструктивная операция [134]. Данный метод намного проще, чем дистальная резекция ПЖ, что важно в условиях больницы скорой помощи, а также позволяет сохранить внутри- и внешнесекреторную функцию органа. Панкреатодуоденальную резекцию рекомендуют выполнять в исключительных случаях у стабильных пострадавших [39, 61]. Среди прочих оперативных пособий также выполняется тампонирование ран ПЖ, ушивание Вирсунгова протока на «потерянном» дренаже [143]. Основными принципами, которыми рекомендуется руководствоваться при оперировании на поврежденной ПЖ, являются [143]: исключение дополнительной травматизации ПЖ грубым прошиванием места кровотечения с захватом неповрежденной паренхимы; прошивание только кровоточащих сосудов тонкой синтетической монофиламентной нитью на атравматической игле; левосторонняя гемипанкреатэктомия при значительном разрушении паренхимы с повреждением Вирсунгова протока или при полном пересечении ПЖ; отказ от перевязки Вирсунгова протока, перитонизации культи; отказ от электрокоагуляции, так как это затрудняет отток и приводит к прогрессированию панкреонекроза; обязательное дренирование сальниковой сумки силиконовыми дренажами для оттока панкреатического секрета и ранево-

го отделяемого. Лечение посттравматического панкреонекроза не отличается от лечения панкреонекроза любой другой этиологии [67].

С целью профилактики посттравматического панкреатита ряд авторов использует электромагнитные волны радиочастотного диапазона (аппарат Surgitron) для ваготомии как малотравматичный и быстровыполнимый способ [93]. Основой консервативного лечения повреждений ПЖ является применение аналогов соматостатина [206]. Доказано, что их применение при ранениях ПЖ позволяет снизить летальность в 2, а количество осложнений – в 1,5 раза [77, 100].

1.1.3. Травматические повреждения почек

Травма органов мочевой системы встречается примерно в 10% ТЖ [217]. Повреждения мочевыводящих путей наблюдаются у 1–8% пострадавших с СТ [123]. Травма почек встречается более чем в половине случаев повреждений органов мочевыделительной системы [152, 221]. Повреждения почек составляют 2,5% урологической патологии [152]. Частота ревизий почки при закрытых травмах достигает 10% [168], а частота нефрэктомий при них – 50% [115]. В мирное время закрытые повреждения почек встречаются в 2 раза чаще, чем открытые [152]. Неогнестрельные ранения почек составляют 4,4% всех травм мочеполовой системы [48]. Повреждения почек наиболее часто сочетаются с повреждениями ОБП – 65,2%, груди – 45,2%, черепно-мозговой травмой – 49%. В структуре повреждений преобладают ушибы – 40,6%, разрывы без повреждения чашечно-лоханочной системы (ЧЛС) составляют 27,1%, с повреждением ЧЛС – 20%, разможжения – 5,8%, повреждения почечной ножки – 6,5%. В структуре осложнений преобладают экстраренальные, наблюдаемые у всех пострадавших с шоком II-III степени, осложнения, обусловленные повреждением почек, наблюдаются в 76% случаев. Летальность в группах с шоком II и III степени составляет 33,3 и 72,8% соответственно и обусловлена экстраренальными причинами [126]. В общей структуре посттравматических ренальных осложнений доминируют инфекционные и составляют 55,2%, а неинфекционные – 44,8%. Основными причинами

развития ренальных осложнений являются кровопотеря, сам комплекс повреждений, сопутствующие заболевания почек – у 29%, заболевания нижних мочевыводящих путей – у 43,2% и запоздалая диагностика повреждений – у 4,5% пострадавших [155]. В 38% летальных исходов при различных травмах фигурируют повреждения почек. В группе изолированных повреждений почек летальность колеблется от 5 до 7%, при сочетанных и множественных травмах она достигает 30% [152].

Наиболее удобной является классификация повреждений почки по шкале OIS [3] (таблица 3).

Таблица 3 – Шкала тяжести повреждений почки

Градация	Объем повреждения
I	Ушиб с микро- или макрогематурией Ненарастающая субкапсулярная гематома без повреждения паренхимы
II	Ненарастающая околопочечная гематома Разрыв глубиной < 1 см без мочевых затеков
III	Разрыв глубиной > 1 см без проникновения в лоханки и без мочевых затеков
IV	Разрыв, распространяющийся на кору, мозговое вещество и лоханки Разрыв почечной артерии или вены
V	Размозжение почки Отрыв почки от сосудистой ножки

Главными клиническими симптомами изолированной травмы почки являются боль и припухлость поясничной области, гематурия [152]. В случаях СТ симптомы, характерные для травмы почки, нередко оказываются смазанными на фоне внутреннего кровотечения и шока.

Чувствительность УЗИ при открытых ранениях почки достигает 60% [34]. Косвенные признаки повреждения почки включают ЗК, которое визуализируется

как расширение паранефрия за счет гипоехногенных структур и сопровождается ограниченной подвижностью почки. Чувствительность УЗИ для выявления паранефрального ЗК составляет 75%. Косвенным признаком повреждения почки является наличие сгустков в МП.

Экскреторная урография существенно дополняет сведения об анатомо-функциональном состоянии контрлатеральной почки, что имеет принципиальное значение при выборе между органосохраняющей операцией и нефрэктомией. УЗИ должно применяться на всех этапах обследования пострадавших с травмой почки [152]. Рентгенологическая картина закрытых повреждений почек полиморфна. Проведение обзорных и экскреторных урографий помогают распознать вид и тяжесть повреждения почек в 80% случаев и выбрать правильную тактику лечения [84]. КТ является «золотым стандартом» диагностики закрытой травмы почки и обязательным методом обследования при подозрении на повреждение ЧЛС и сосудов почки [88]. Чувствительность КТ при травме почек составляет 100%, специфичность – 96%, точность – 95% [16].

На сегодняшний день в литературе существует две диаметрально противоположные точки зрения на лечение пострадавших с закрытой травмой почки. Одни авторы придерживаются максимально консервативной, другие – активной оперативной тактики. Показаниями к консервативному лечению, как правило, служат: удовлетворительное состояние пострадавшего, нормальные показатели артериального давления, наличие микро- или макрогематурии без сгустков крови, отсутствие признаков внутреннего кровотечения, наличие ЗК небольших размеров в паранефральной клетчатке [25]. Консервативное лечение включает постельный режим, назначение уроантисептиков, анальгетиков, гемостатиков, физиотерапию, препараты, предупреждающие формирование грубых рубцов и сращений. При консервативном лечении таких пострадавших средний койко-день увеличивается в 1,5 раза [25]. Считается, что 75–80% пострадавших с закрытой травмой почки могут быть излечены в результате консервативной терапии, а в хирургическом лечении нуждаются только 17,7% травмированных, у 67,4% из которых осуществляется нефрэктомия [84, 152].

Хирургические вмешательства на травмированной почке могут быть экстренными и отсроченными, одно- и двухэтапными. Одномоментные операции оправданы при СТ почки и ОБП, двухэтапные – у пострадавших с черепно-мозговой и скелетной травмой. Последовательность оперативных вмешательств определяется тяжестью и осложнениями доминирующей травмы [152].

Показанием к ревизии паранефрального ЗК при ЛТ, выполняемой в связи с продолжающимся внутрибрюшным кровотечением, считают ее распространение до уровня таза или выбухание в брюшную полость при отсутствии других причин ее образования, а также травму патологически измененной почки [114]. До ревизии ЗК рекомендуется выделение сосудистой ножки почки у места ее отхождения от аорты.

Наиболее частыми оперативными вмешательствами при травме почки являются: ушивание разрыва фиброзной капсулы, ушивание разрыва паренхимы почки с или без использования гемостатических материалов, ушивание разрыва паренхимы и лоханки с обязательной нефро- или пиелостомой, резекция почки с нефростомией, нефрэктомия [25]. По данным А.Н. Смоляра и соавт., при неогнестрельных ранениях почки нефрэктомия выполнена в 37% случаях, в 63% выполнено ушивание раны почки [34].

Что касается повреждений мочеточников, то в большинстве случаев (75%) они носят ятрогенный характер, хотя встречаются и повреждения, вызванные как закрытой (18%), так и открытой (7%) ТЖ и ЗП [216].

1.1.4. Травматические повреждения мочевого пузыря

Травматические повреждения МП по частоте занимают второе место среди органов мочевыделительной системы [49, 189]. По локализации повреждения МП делятся на внутри- и внебрюшинные. Примерно в 40% случаев встречаются внебрюшинные повреждения МП, особенно при СТ с переломами нижних конечностей и таза [91]. Тяжесть повреждений МП наиболее часто классифицируют также по шкале OIS [3] (таблица 4).

Таблица 4 – Шкала тяжести повреждений мочевого пузыря

Градация	Объем повреждения
I	Ушиб, внутривентрикулярная гематома Неполный разрыв стенки
II	Внебрюшинный разрыв длиной < 2 см
III	Внебрюшинный (> 2 см) или внутрибрюшной (< 2 см) разрывы
IV	Внутрибрюшной разрыв длиной > 2 см
V	Внутрибрюшной или внебрюшинный разрывы мочевого пузыря

Характерными клиническими признаками повреждения МП являются нарушение мочеиспускания, гематурия, признаки перелома костей таза. В диагностике в основном применяются проба Я.Б. Зельдовича, УЗИ и цистография [85]. Все внутрибрюшинные повреждения, независимо от того открытые они или закрытые, лечатся только хирургическим путем. При внебрюшинных повреждениях применяют как хирургическое, так и консервативное лечение [212]. Показаниями к консервативному лечению внебрюшинных повреждений МП считают [119]: незначительный затек контрастного вещества при цистографии в паравезикальные ткани (непротяженный разрыв МП); отсутствие на цистограммах признаков внедрения костных отломков в зону разрыва; отсутствие инородных тел, костных отломков в просвете МП; отсутствие профузной гематурии с признаками быстро прогрессирующей анемии у пострадавшего; шок III степени или терминальное состояние пострадавшего. В консервативное лечение таких пострадавших входит назначение анальгетиков, спазмолитиков, гемостатиков. При неэффективности данных мероприятий рекомендуют применять промывание полости МП охлажденными гемостатическими препаратами, сдавление участка разрыва путем раздувания баллона катетера Фоллея, выполнение ангиографической эмболизации и др. [119].

Хирургическое лечение пострадавших с травмой МП включает ушивание повреждения с формированием эпицистостомы либо с продленной катетеризаци-

ей МП. При необходимости выполняются дренирование околопузырного пространства, вскрытие урогематомы таза [85].

1.1.5. Травматические повреждения толстой кишки

В общей структуре абдоминальных травм повреждения ТК находятся на 3–4 месте, наблюдаясь в 2,9 раза реже, чем травма тонкой кишки из-за более благоприятного анатомического расположения, и составляют 4–17% [27, 158], поэтому для ТК, как правило, необходимо более серьезное травмирующее воздействие на организм извне. В связи с этим в 70–89% травма ТК является множественной или сочетанной [142, 180]. Ранения ТК встречаются в 12,4% случаев ТЖ и ЗП [141]. Летальность при травме ТК достигает 11%. Отделы ободочной кишки из-за своего анатомического расположения имеют разную частоту повреждений, описанную в литературе. Чаще всего в 45–60% случаев повреждается поперечно-ободочная кишка, сигмовидная кишка – в 11,5, а нисходящая ободочная кишка – в 8,7% случаев [83]. Реже повреждаются слепая (7,4%) и восходящая ободочная кишка (7,4%) [7].

Тяжесть повреждений ТК наиболее часто классифицируют также по шкале OIS [3] (таблица 5).

В диагностике повреждений ТК широко используются рентгенография, УЗИ и КТ ОБП и ЗП [158]. Информативность УЗИ при травме ТК, согласно большинству исследований, составляет 87,5%, точность КТ – 67% [3, 171]. В диагностике повреждений ТК также широко используется ЛС [44, 141]. Диагностика ранений внебрюшинных отделов ТК сложна. Как правило, внебрюшинные отделы ТК повреждаются при ранениях поясничной области, которые относятся к опасным для жизни травмам [36].

Таблица 5 – Шкала тяжести повреждений толстой кишки

Градация	Объем повреждения
I	Гематома или контузия без нарушения кровоснабжения Неполный разрыв стенки
II	Разрыв < 50% периметра
III	Разрыв > 50% периметра без отрыва кишки
IV	Отрыв толстой кишки
V	Отрыв толстой кишки с деваскуляризацией сегмента

Поясничная область характеризуется сложным анатомическим строением, существенно затрудняющим ревизию ран. При ранениях поясничной области у 66,2% пострадавших раневой канал заканчивался в пределах подкожно-жировой клетчатки и мышц, в 12,7% случаев рана проникает в ЗП, в 16,7% – в брюшную полость [102]. В диагностике ранений поясничной области рекомендуют применять УЗИ, обзорную рентгенографию грудной клетки, ОБП и ЗП, ЛС. Специфичность УЗИ в диагностике повреждений ТК при ранениях поясничной области оказалась равной 67,9%, чувствительность ЛС – 100%, а специфичность – 64,3% [46]. ЛС позволяет выявить ЗК в проекции ТК как проявление кровотечения из ее стенки при повреждении [45]. Одним из методов исследования в данных ситуациях является вольноскопия с использованием гибких эндоскопов [156]. Известен способ диагностики, заключающийся в том, что в рану поясничной области через катетер вводят 150 мл официального раствора метиленовой синьки. При появлении ее в просвете ТК или параколитического ЗК диагностируют повреждение внебрюшинного отдела ТК [125].

Хирургическая тактика при травматических повреждениях ТК до сих пор различается. Одна группа авторов рекомендует завершать операцию формированием разгрузочной кишечной стомы [7, 109], зачастую считая тяжелой сопутствующую патологию, значительную кровопотерю и тяжелую СТ противопоказанием к первичному формированию анастомоза [142, 158].

Другие авторы пропагандируют первичный шов ТК без формирования стомы [31, 151, 179]. Имеются данные, что при закрытых повреждениях ТК пер-

вичное восстановление возможно в 59-88%, а выведение колостомы – в 12–41% [133], несмотря на шок, обильное загрязнение и сопутствующие повреждения с достаточно низким уровнем осложнений – 6% [198].

При выборе вида оперативного пособия часть авторов ориентируется на размеры ран ТК [157, 171]. Так, при дефекте менее 1/3 окружности ТК рекомендуют выполнять ушивание кишки 2-х рядным швом, при ранении более 1/3 – ушивание с экстраперитонизацией ушитого участка, при дефекте более 1/2 выполняется резекция по типу Гартмана [141], при размозжении, множественных ранениях – резекция кишки с колостомией [108]. Другие авторы ориентируются на сроки от момента получения травмы [171, 187].

После резекции правой половины ободочной кишки при отсутствии перитонита большинство авторов рекомендует формировать илеотрансверзоанастомоз [86], а ушивание ранений левой половины ободочной кишки или ее резекцию все же дополнять формированием разгрузочной колостомы, объясняя это высоким риском несостоятельности швов и значительными трудностями экстраперитонизации нисходящей ободочной кишки [109, 124, 136, 142, 151]. В немногочисленных работах пишется об отсутствии разницы в тактике между повреждениями правой и левой половины ТК [55, 76]. Тяжелый шок, повреждение двух органов и более, кровопотерю более 1 л и выраженное фекальное загрязнение брюшной полости большинство относят к факторам риска возникновения несостоятельности швов [30, 137, 179, 198, 225].

При повреждениях внебрюшинного отдела прямой кишки рекомендуется наложение проксимальной колостомы и дренирование раневого канала [57, 98, 107].

Для повреждений ТК характерна высокая частота послеоперационных осложнений – от 20,4 до 67,1% [71, 198], из которых на долю внутрибрюшных осложнений приходится от 50 до 72% [142, 151, 158] прежде всего за счет несостоятельности кишечных швов. Абдоминальный сепсис отмечается в 4–6,35%, нагноение операционной раны – в 6–33% [167]. Уровень летальности в послеоперационном периоде, по разным данным, колеблется от 13,7 до 41,4% [6, 71].

Основными причинами смерти являются перитонит, шок, пневмония и сочетанная тяжелая черепно-мозговая травма.

Таким образом, на сегодняшний день среди хирургов нет единых подходов к завершению операций при травматических повреждениях ТК, в частности внебрюшинных ее отделов, нет четких показаний к формированию первичного анастомоза или разгрузочной кишечной стомы. Все так же значительной проблемой является диагностика повреждений внебрюшинных отделов ТК при ранениях «трудных» зон, таких как поясничная область.

1.1.6. Травматические забрюшинные кровоизлияния

Основным характерным признаком ТПОЗП является ЗК. Большинство авторов, говоря о кровоизлиянии в ЗП того или иного генеза, употребляют термин «забрюшинная гематома», хотя более чем в 80% случаев кровоизлияние в забрюшинное пространство протекает по типу пропитывания, и лишь у остальной части пострадавших – с образованием свертков и гематомы [113]. Поэтому, по мнению М.М. Абакумова и соавт., терминологически правильнее говорить «ЗК» [3]. К тому же, в «Большой медицинской энциклопедии» термин «кровоизлияние» определяется как скопление крови, излившейся из сосудов в полости организма или в ткани [68]. Значительные скопления крови, окруженные плотными тканями вроде капсулы, носят название кровяных опухолей – гематом. Диффузное пропитывание тканей эритроцитами называют геморрагической инфильтрацией или геморрагическим инфарктированием.

К образованию ЗК приводит кровотечение из поврежденных органов (почки, печень, селезенка, ПЖ, надпочечники, ДПК), сосудов (в том числе тазовых венозных сплетений, ветвей внутренних подвздошных артерий) и структур (костей таза, позвоночника, диафрагмы, подвздошно-поясничной и квадратной мышц) ЗП [50, 52].

В зависимости от распространенности ЗК могут вмещать от 500 до 3000 мл крови. Если ЗК ограничено полостью малого таза, ее предположительный объем

составляет 500 мл; если оно достигает с обеих сторон нижних полюсов почек, то ее объем – не менее 1,5 л, при достижении верхних полюсов – 2 л, при распространении на диафрагму – 3 л. При кровоизлиянии более 2 л гематома распространяется на предпузырное пространство и предбрюшинную клетчатку. В таких случаях нередко часть крови (200-300 мл) пропотевает через листок брюшины в свободную брюшную полость, что сопровождается соответствующей клинической картиной и может явиться причиной необоснованной ЛТ. В то же время следует помнить, что возможен прорыв напряженного ЗК в брюшную полость с продолжающимся кровотечением, что требует немедленной ЛТ. Кроме того, при массивном ЗК кровь может распространиться по межмышечным промежуткам и клетчаточным пространствам на поясничную область, ягодицы, промежность и внутреннюю поверхность бедер. Столь большой объем кровопотери сам по себе может явиться причиной смерти. Кровь, излившаяся в ЗП, пропитывает клетчатку, раздражает большое количество нервных рецепторов чревного и пояснично-крестцового сплетений, что обуславливает длительное течение травматического шока и стойкий парез желудочно-кишечного тракта. Через 5–6 дней парез желудочно-кишечного тракта начинает разрешаться, но одновременно нарастает эндотоксикоз, обусловленный всасыванием продуктов распада излившейся крови. Клинически это выражается в длительной желтухе, которая может привести к печеночно-почечной недостаточности [3].

Установлены минимальные и средние объемы напряженных ЗК, распространенных в пределах своих топографоанатомических областей: при повреждении поясничных вен – 1270 ± 88 мл, поясничных позвонков – 740 ± 68 мл, нижней полой вены – 1050 ± 65 мл, почки и ее сосудов – 2150 ± 125 мл, головки ПЖ – 670 ± 32 мл, тела и хвоста ПЖ – 1150 ± 43 мл, верхней горизонтальной части ДПК – 620 ± 47 мл, нисходящей части – 870 ± 74 мл, нижней горизонтальной и восходящей части – 380 ± 27 мл, брыжейки тонкой кишки – 870 ± 74 мл, подвздошно-ободочных сосудов – 760 ± 28 мл, правых ободочных сосудов – 725 ± 38 мл, средних ободочных – 980 ± 76 мл, левых ободочных – 545 ± 33 мл, брыжейки сигмовидной кишки – 1020 ± 74 мл [47].

Объем и зона распространения ЗК зависят от области расположения источника кровотечения и степени развития жировой клетчатки. ЗК в остром периоде вызывают микрогемолимфодинамические нарушения с образованием диссеминированных микронекрозов в почках, мочеточниках и окружающей клетчатке с последующим формированием рубцового процесса. Нарушения двигательной функции желудочно-кишечного тракта характеризуется фазностью течения, поэтому новокаиновая блокада чревных нервов и симпатических стволов в условиях раннего ее применения является эффективным методом профилактики и лечения пареза кишечника при ЗК [52].

Наиболее простую классификацию ЗК предложили К.А. Kudsk и G.F. Sheldon [196]. Все ЗК в зависимости от локализации они разделили на ЗК 1-й зоны, или центрально-медиальные, 2-й зоны (расположены в клетчатке латеральных каналов) и 3-й зоны (тазовые). D.V. Feliciano и соавт. [186] разделили ЗК на: 1) центральные, расположенные выше корня брыжейки поперечной ободочной кишки (включая ЗК малого сальника); 2) центральные, находящиеся ниже корня брыжейки поперечной ободочной кишки; 3) латеральные ЗК паранефрия, парадуоденальной и параколической клетчатки; 4) тазовые; 5) ЗК гепатодуоденальной связки и ретрогепатические. Б.Н. Алпаидзе [10] классифицировал ЗК по причинному фактору (переломы костей, ТПОЗП и ОБП, крупных сосудов) и локализации (тазовые, тазово-позвоночные, околопозвоночные и корня брыжейки тонкой кишки). Автор также учитывал распространенность ЗК (ограниченные и массивные), клиническое течение (с шоком, внутрибрюшным кровотечением, признаками острого живота и повреждением мочевых путей) и осложнения (прорыв ЗК в брюшную полость, анемия, парез кишечника, гнойные осложнения и забрюшинный фиброз). С.В. Доброквашин и соавт. [47, 52] классифицировали ЗК по следующим признакам:

1. Анатомическое расположение:

I тип – пристеночные (поясничные, лево- и правосторонние; позвоночные; повреждения нижней полой вены);

II тип – почечные, лево- и правосторонние;

III тип – висцеральные верхнего этажа брюшной полости (двенадцатиперстно-кишечные, поджелудочные);

IV тип – висцеральные нижнего этажа брюшной полости (брыжеечно-тонкокишечные, брыжеечно-толстокишечные).

2. Напряженность кровоизлияния:

- а) ненапряженные – брюшина, покрывающая ЗК, практически не выбухает;
- б) напряженные – брюшина, покрывающая ЗК, отчетливо выбухает.

3. Распространенность кровоизлияния:

а) локальные – в пределах поврежденного органа или его части, занимающие не более двух из девяти анатомических областей брюшной полости;

б) распространенные – локализация более чем в двух из девяти анатомических областей брюшной полости;

в) тотальные – распространение в области боковых каналов брюшной полости (право-, лево- или двухсторонние).

Н.К. Голобородько и соавт. [26] делят ЗП на 5 отделов тремя условными линиями: средней, верхнегоризонтальной, проходящей через ворота почек, и нижнегоризонтальной, ограничивающей вход в таз. Тотальное ЗК занимает 3 и более отделов ЗП, обширная – не более 2, локальная локализуется в пределах одной условной области.

По составу ЗК делят на гематому, урогематому, химогематому (с примесью химуса), ферментогематому (с наличием панкреатического сока), билиогематому (с примесью желчи).

Клиническая картина ЗК складывается из симптомов шока, внутреннего кровотечения и «острого живота», что крайне затрудняет диагностику. Истинная картина тяжелого состояния пострадавшего иногда остается длительное время не распознанной, и это ведет к ненужному оперативному вмешательству. В то же самое время отказ или промедление с операцией, когда имеются подозрения на повреждение ОБП с продолжающимся кровотечением, может оказаться роковым. Шок встречается у 68% пострадавших, при этом он отличается тяжестью, продолжительностью и трудно поддается лечению. Это объясняется тем, что излив-

шаяся кровь раздражает большое рецепторное поле ЗП, нарушает сосудистые рефлексы и ведет к перераспределению крови во внутренних органах. «Острый живот» при ЗК проявляется чрезвычайно разнообразно: это постоянные тупые боли в животе, локальное мышечное напряжение, ограниченные участки притупления при перкуссии живота, не меняющие своих границ при перемене положения тела больного (симптом Джойса), ранний парез кишечника в первые 6 часов. Симптом Джойса выявляется на стороне ЗК. Боли при ЗК имеют локальный характер, часто иррадиируют в спину и, как правило, стихают в течение первых суток. Отмечается напряжение мышц передней брюшной стенки. Более постоянным признаком ЗК является парез кишечника, который наблюдается в ранние сроки после травмы и не сопровождается выраженными перитонеальными явлениями. Вздутие кишечника из-за рефлекторного пареза, особенно в первые часы после травмы, наблюдается чаще, чем при повреждении внутренних органов. Вследствие всасывания крови из ЗП имеют место ранние признаки эндотоксикоза [52].

Хотя ЗК при ТЖ, особенно в условиях СТ, встречаются нередко, дооперационная диагностика их представляет определенные сложности, а единая тактика ведения таких пострадавших не выработана. В дооперационной диагностике ЗК широко применяются лучевые методы исследования, такие как УЗИ и КТ [9]. В первые 2-6 часов УЗИ позволяет выявить ЗК в 73% случаев, а к концу первых суток – у всех пострадавших [34, 130]. По эхоэмиотике выделяют два типа ЗК: по типу «пропитывания» и с образованием полости и наличием сгустков крови. КТ ЗП в 100% случаев позволяет диагностировать ЗК [56, 181, 218]. Ценным в диагностике ЗК является ангиографическое исследование, позволяющее выявить источник кровотечения и при необходимости выполнить эмболизацию поврежденного сосуда [205]. Также для дооперационной диагностики ЗК предлагается использовать диагностическую пункцию ЗП с последующей оценкой цвета и количества отделяемого [24].

Интраоперационная диагностика ЗК не представляет трудностей. Сложности возникают при проведении ревизии данных ЗК с целью определения источника кровотечения. Показания к ревизии в первые 6 часов после закрытой трав-

мы определяются тяжестью повреждения органов ЗП, а при отсутствии такой информации – распространением и локализацией ЗК [113]. Если источник ЗК не известен до операции, то ревизии подлежат распространенные, увеличивающиеся в ходе операции, верхнее-медиальные и прилежащие к полым органам желудочно-кишечного тракта ЗК [9, 38, 40].

Отказ от ревизии ЗК при проникающих ранениях в живот считают тактической ошибкой [146]. При ранении аорты образуется большая напряженная пульсирующая гематома, при ранении нижней полой вены кровь обычно диффузно имbibирует ЗП [129]. У большинства пострадавших к моменту операции выраженного кровотечения из ЗК не бывает, что объясняется временной тампонадой раны сосуда образовавшимся тромбом, спазмом сосуда в условиях гипотонии либо его сдавлением сгустками крови. Отсутствие активного кровотечения из ЗП затрудняет интраоперационную диагностику травмы сосудов, что является причиной нераспознавания повреждения крупных сосудов в ряде случаев.

Ревизию ЗП проводят путем рассечения раны задней париетальной брюшины и разделения тканей в области раневого канала в забрюшинной клетчатке или мобилизацией забрюшинно расположенных органов при помощи приемов Кохера, Кателя-Браша, право- и левосторонней медиальной висцеральной ротации [113]. При ранении крупных сосудов ЗК, как правило, больших размеров, выбухает в брюшную полость. Однако отсутствие этих признаков не исключает серьезных повреждений органов ЗП [34]. Оперативная тактика при повреждениях крупных сосудов ЗП заключается в выделении сосуда выше и ниже места повреждения и взятии на турникет с последующей тщательной ревизией сосуда [129, 146].

При травме ренального отдела аорты и нижней полой вены летальность достигает 100%. Оптимальным доступом при ранении печеночного отдела нижней полой вены является торакофренолапаротомия с временным каватриальным шунтом, а в случае повреждения супраренального и ренального участков аорты следует использовать доступ по Mattox (мобилизация левой половины ТК с желудком и селезенкой) либо торакофренолапаротомию [129]. При повреждении брыжеечных сосудов и наличии благоприятных условий следует на-

кладывать сосудистый шов [90, 220]. Внебрюшинная тампонада при вынужденной ревизии ЗП позволяет остановить кровотечение из тазовой клетчатки [113].

Наиболее часто обнаруживаются паранефральные ЗК [38]. Следует иметь в виду, что у части пострадавших ревизия этих ЗК приводит к усилению кровотечения и напрасной нефрэктомии. Поэтому при наличии стабильной гемодинамики часто применяют консервативное лечение [9], эндоваскулярную эмболизацию кровоточащего забрюшинно расположенного сосуда [177, 183]. Следует сказать, что ангиография и эмболизация включены также в стратегию DCS [177, 220]. Также возможно выполнение ангиографического стентирования псевдоаневризм крупных сосудов, связанных с ЗК [184]. По мнению S. Kushimoto и соавт., ангиография до ЛТ должна использоваться у гемодинамически неустойчивых пострадавших с незначительной внутрибрюшной кровопотерей, чтобы объяснить неустойчивость гемодинамики, а после ЛТ, когда при операции найдено нерастущее ЗК у пострадавших с коагулопатией [222].

Повреждение надпочечников при закрытой травме возникает в 0,93% случаев. Повреждение одного надпочечника не сопровождается развитием надпочечниковой недостаточности и не требует заместительной терапии [97]. Другой редкой причиной возникновения ЗК может быть травма магистральных лимфатических протоков [153]. При экстренной ЛТ травма лимфатических сосудов диагностируется не более чем в половине случаев. При переломе Th10-L3 позвонков, в области которых проецируется слияние правого и левого кишечных протоков с формированием млечной цистерны, имеется высокая вероятность ее повреждения. При выявлении травмы лимфатических сосудов сосуды следует лигировать [153]. В противном случае возникает лимфорей, которая прогрессивно уменьшается к 15-м суткам. Посттравматические хилезные свищи брюшной полости и ЗП травматического генеза склонны к самостоятельной окклюзии через 3–4 месяца и не требуют реконструктивно-восстановительного хирургического вмешательства.

Типичными осложнениями ЗК являются парез желудочно-кишечного тракта, пневмония и гнойный трахео-бронхит, острая дыхательная и почечная недос-

таточность [113], ввиду чего пострадавшим с ЗК следует проводить мероприятия, направленные на профилактику этих состояний. Looq G. и соавт. доказали, что объем ЗК в 1600 см³ и более напрямую коррелирует с развитием масс-эффекта, повышенной летальностью, легочными осложнениями [200]. Что касается ВБГ, то, по мнению А.Н. Смоляр и соавт., существенного влияния на ВБД ЗК не оказывает [113].

Летальность при повреждениях забрюшинных органов с формированием ЗК достигает 15% [199, 223]. Основными причинами летальных исходов у пострадавших с СТ, осложненной ЗК в первые сутки от получения травмы являются шок и кровопотеря, а в более поздние сроки – бронхо-легочные осложнения и развивающаяся полиорганная недостаточность [9].

Таким образом, тактические вопросы при выявлении ЗК, как до, так и во время операции остаются спорными. Данные о влиянии ЗК на ВБД разнятся с собственным клиническим опытом, а выводы о влиянии именно ЗК, а не самого оперативного вмешательства на функциональную активность кишечника с развитием пареза не имеют доказательной базы. Все это диктует необходимость проведения дальнейших научных изысканий в данной области.

1.2 . Тактика этапного лечения пострадавших *Damage Control Surgery*

На сегодняшний день выделяются критические патофизиологические факторы, которые прогностически свидетельствуют о возникновении крайней опасности для жизни пострадавшего. К таким факторам относятся тяжелый метаболический ацидоз ($pH < 7,3$), гипотермия (температура тела менее 35°C) и коагулопатия. Эта «летальная триада» определяет физиологический предел организма, при котором даже наиболее технически успешная операция обречена на неудачу [178]. Гипотермия и ацидоз могут быть диагностированы быстро, в то время как

коагулопатия не раньше 20–30 минут, поэтому хирург не должен ждать всех трех (гипотермия, ацидоз, коагулопатия) критериев для применения тактики DCS, достаточно одного критерия [164].

Лечебная тактика DCS делится на три этапа [17, 18, 92, 212]:

Первый этап – первичная экстренная операция. Установлено, что в условиях декомпенсированного гиповолемического шока единственным фактором, существенно влияющим на исход лечения, является продолжительность первичной операции [161], поэтому на первом этапе используются наиболее простые методики (лигирование, прошивание сосуда, временное шунтирование/стентирование, тампонада, атипичная резекция органа и др.), позволяющие максимально сократить время вмешательства и выполнить только жизненно необходимые операции, заключающиеся при «сокращенной» ЛТ в остановке кровотечения и устранении загрязнения брюшной полости содержимым поврежденных полых органов [1]. Прекращение бактериального загрязнения ран – вторая по приоритетности хирургическая задача. Ранения полых органов устраняются наложением лигатуры, аппаратной резекцией, закрытием степлером, наложением кишечной стомы [190]. Гастроинтестинальное восстановление откладывается. Первую стадию операции DCS завершают временным закрытием брюшной полости тем или иным способом [1]. После первичного ушивания лапаротомной раны у 50% пострадавших развивается возвратный синдром внутрибрюшной гипертензии (СВБГ) [215], поэтому наиболее предпочтительно ушивание только кожи. В то же время другие авторы предпочитают оставлять брюшную полость открытой [163, 219].

Второй этап – реаниматологическая помощь. На втором этапе проводят следующие мероприятия: стабилизация гемодинамики, восстановление внутренней температуры тела [207], коррекция коагулопатии, искусственная вентиляция легких, осуществляется окончательная диагностика травм и ранений, обращается внимание на ряд типичных ошибок, усугубляющих состояние пострадавшего: правильная трактовка повышения ВБД, своевременное определение показаний для релапаротомии при продолжающемся неконтролируемом кровотечении.

Третий этап – восстановительная операция. Рекомендованные сроки выполнения ее по данным различных авторов колеблются от 12 до 96 часов [1]. По мнению большинства авторов, релапаротомия после первой операции должна выполняться через 24–48 ч, после коррекции метаболических нарушений и до начала развития системного воспалительного синдрома – сепсиса. Всегда существует дилемма: преждевременное возвращение пострадавшего в операционную для проведения второй операции может вызвать коагулопатию и кровотечение, а упущение оптимального срока реоперации приводит к увеличению риска внутрибрюшной инфекции и несвоевременному восстановлению анатомической целостности поврежденных органов и систем. Е.А. Войновский и соавт. [147] предлагают выполнять релапаротомию не ранее чем через сутки при частоте сердечных сокращений не более 100, артериальном давлении не менее 100 и при уровне гемоглобина крови не менее 100. Релапаротомия включает тщательную ревизию ОБП и ЗП, реконструкцию сосудов (в первую очередь) и восстановление желудочно-кишечного тракта. Извлекаются тампоны, удаляются временные шунты, и накладывается циркулярный сосудистый шов. Считается, что наложение колостомы предпочтительнее толстокишечных анастомозов, так как вероятность несостоятельности последних достаточно высока. Проводится анатомическая резекция печени. После тщательной санации антисептическими растворами рану брюшной стенки следует ушить [92].

В послеоперационном периоде частота осложнений достигает 35% [18, 92, 192]. Е. Moore к трем описанным этапам добавил еще один – повторную оценку гемостаза. По его мнению, после 30-минутного наблюдения за пострадавшим необходимо вновь открыть брюшную полость и удалить некоторые тампоны, не вывозя его из операционной [1].

На сегодняшний день основными показаниями для применения тактики DCS являются [18, 111, 115, 174, 175]:

– сложности при реанимации и стабилизации состояния пострадавших, когда период нестабильной гемодинамики продолжается более 2 ч;

- невозможность остановить кровотечение прямым способом, особенно при наличии многоочаговых и многополостных источников геморрагии (повреждения печени, нижней полой вены, вен малого таза и др.);
- сочетанные и множественные повреждения нескольких анатомических областей, равноценные по тяжести и приоритетности;
- повреждения, при которых требуются сложные реконструктивные вмешательства (панкреатодуоденальная резекция, сложные сосудистые операции);
- большой объем повреждений внутренних органов, при которых радикальная коррекция превышает физиологические пределы пострадавшего;
- черепно-мозговая травма с оценкой по шкале комы Глазго менее 8 баллов либо внутримозговая гематома;
- нестабильность гемодинамики (артериальное давление менее 90 мм рт. ст.), электрическая нестабильность миокарда;
- наличие острой массивной кровопотери (2–4 л);
- тяжелые расстройства гомеостаза с развитием гипотермии (температура тела менее 35°C), тяжелого метаболического ацидоза (рН менее 7,3), выраженной коагулопатии (показатель активированного частичного тромбопластинового времени более 60 с, тромбоцитопения ниже $90 \times 10^9/\text{л}$);
- наличие дополнительных отягощающих факторов у пациента в критическом состоянии: время оперативного вмешательства более 90 мин, объем проведенной гемотрансфузии более 10 доз эритроцитарной массы;
- ожидаемая продолжительность операции более 6 часов;
- системный воспалительный ответ (интерлейкин-6 более $80 \text{ пг}/\text{мм}^3$);
- массовое поступление раненых во время боевых действий.

Авторы, использующие тактику DCS, отмечают увеличение процента выживаемости и улучшение отдаленных результатов хирургического лечения пострадавших с тяжелой ТЖ и ЗП, в частности [16, 117, 139, 172, 175, 197, 224]. Приемы этапного хирургического лечения позволяют существенно снизить летальность среди пострадавших с прогностически наиболее неблагоприятными исходами, оперированных по технологии DCS, по данным Е.А. Багдасарова и со-

авт., с 86 до 48,8% [122]. По данным Е.К. Гуманенко и соавт. [119], использование тактики DCS позволило снизить летальность при ранениях живота с 14,7 до 10,2%. Ю.К. Усольцев и соавт. [95] указывают, что тактика DCS определяет перспективу снижения летальности при торакоабдоминальных ранениях с тяжелым травматическим шоком. F. Nathan и соавт. [176], используя данную тактику, в 60% наблюдений добились положительных результатов при крайне тяжелой ТЖ и декомпенсированной кровопотере.

Таким образом, тактика DCS представляет собой жизненно необходимую стратегию ведения пострадавших с тяжелой ТЖ и ЗП в частности, достоверно снижая показатели летальности. Но отсутствие до сих пор единых подходов по многим вопросам в рамках данной стратегии, в частности по срокам выполнения релапаротомии, диктует проведение дальнейших научных изысканий.

1.3. Диагностика и методы коррекции внутрибрюшной гипертензии

В современном виде ВБД определяется как установившееся давление, заключенное в брюшной полости [209]. На первой согласительной конференции, посвященной проблемам синдрома внутрибрюшной гипертензии (СВБГ), были определены следующие понятия [209]: ВБГ – это устойчивое повышение ВБД до 12 мм рт. ст. и более, которое регистрируется, как минимум, в трех стандартных измерениях с интервалом в 4–6 часов, а СВБГ – это стойкое повышение ВБД более 20 мм рт. ст., которое ассоциируется с появлением новой органной недостаточности/дисфункции.

Частота ВБГ у пострадавших с травмой ОБП и ЗП достигает 30% с развитием в 5,5% случаев СВБГ [185]. После лапаротомии по поводу закрытой ТЖ и ТПОЗП частота развития СВБГ достигает 15% [191]. Закрытая ТЖ и ЗП сопро-

вождается ВБГ в 58,33% случаев, СВБГ развивается у 16,28% пострадавших [37] со 100% летальностью при отсутствии лечения [194].

К предрасполагающим факторам СВБГ относят [203]: гипотермию менее 33⁰С, ацидоз (рН крови менее 7,2), большие объемы гемотрансфузии (более 10–20 доз/сутки), коагулопатию различного генеза, сепсис любой этиологии. Выделяют 4 степени повышения ВБД: I – 12–15 мм рт. ст., II – 16–20 мм рт. ст., III – 21–25 мм рт. ст., IV – более 25 мм рт. ст. [209].

СВБГ в настоящее время подразделяют на первичный, вторичный и возвратный [209]. Первичный СВБГ – это состояние, связанное с повреждением либо заболеванием ОБП или ЗП, которое зачастую требует экстренного/срочного хирургического или рентгенохирургического вмешательства. Вторичный СВБГ относится к патологическим состояниям, которые берут начало вне брюшной полости и ЗП. Третичный или возвратный СВБГ относится к тем состояниям, которые возникают после проведенного хирургического либо консервативного лечения первичного или вторичного СВБГ.

Мониторирование ВБД позволяет в ранние сроки диагностировать внутрибрюшные послеоперационные осложнения [54]. В настоящее время «золотым стандартом» непрямого измерения ВБД является измерение его в полости МП [202, 209]. В случае повреждения, рубцовых изменений стенок МП, сдавления его ЗК или опухолью ВБД оценивают, измеряя внутрижелудочное давление при помощи желудочного зонда, принимая за нулевую отметку уровень передней подмышечной линии [201].

Органная дисфункция, возникающая при развитии СВБГ, является следствием влияния ВБГ опосредованно на все системы органов. Наиболее выраженные сдвиги происходят со стороны сердечно-сосудистой системы: замедляется кровоток по нижней полой вене и венозный возврат, повышается давление в системе малого круга, увеличивается давление в легочных капиллярах, прогрессивно снижается сердечный выброс [28, 75, 192]. Общее периферическое сопротивление сосудов растет по мере повышения ВБГ [28]. Повышается внутригрудное давление, снижаются дыхательный объем и функциональная остаточная

емкость легких, коллабируются альвеолы базальных отделов, появляются участки ателектазов. Нарастают гипоксемия и респираторный ацидоз, снижается почечный кровоток и скорость гломерулярной фильтрации, лимфатическое всасывание перитонеальной жидкости [203].

В настоящее время хирургическая декомпрессия является эффективным методом лечения таких состояний, достоверно снижая летальность [37, 166, 169]. После выполнения лапаротомной декомпрессии, при вероятном прогрессировании ВБГ решается вопрос о типе ушивания брюшной полости. Сопоставление краев апоневроза швами противопоказано. Вместо этого к краям апоневроза рекомендуют подшить рассасывающуюся [165] или нерассасывающуюся [173] сетку или применять аппаратную управляемую лапаростомию [14]. Отдельные авторы при СВБГ выполняют декомпрессивную фасциотомию на передней брюшной стенке [60]. Окончательное закрытие лапаротомной раны выполняют после уменьшения отека ОБП, ЗП и купирования СВБГ, что происходит через 1–8 суток после декомпрессивной ЛТ [193]. Реконструкция и окончательное закрытие лапаротомной раны в ранние сроки возможно только в 18% наблюдений [165].

Своевременно выполненная хирургическая декомпрессия живота приводит к восстановлению нормальных показателей гемодинамики, внутригрудного давления, функции печени и почек [28, 203]. Вместе с тем описан и ряд осложнений хирургической декомпрессии живота, среди которых наиболее часто встречается реперфузионный синдром [120, 128].

Таким образом, СВБГ приводит к нарушению практически всех жизненно важных функций организма и является смертельной патологией, требующей своевременной диагностики и немедленного лечения. Перспективными являются: совершенствование методов измерения и мониторинга ВБД, коррекция тактики лечения пострадавших с ТЖ и ЗП с учетом этих показателей, исследование влияния ТПОЗП при ТЖ на динамику ВБД.

ГЛАВА 2. МАТЕРИАЛ И МЕТОДЫ ИССЛЕДОВАНИЯ

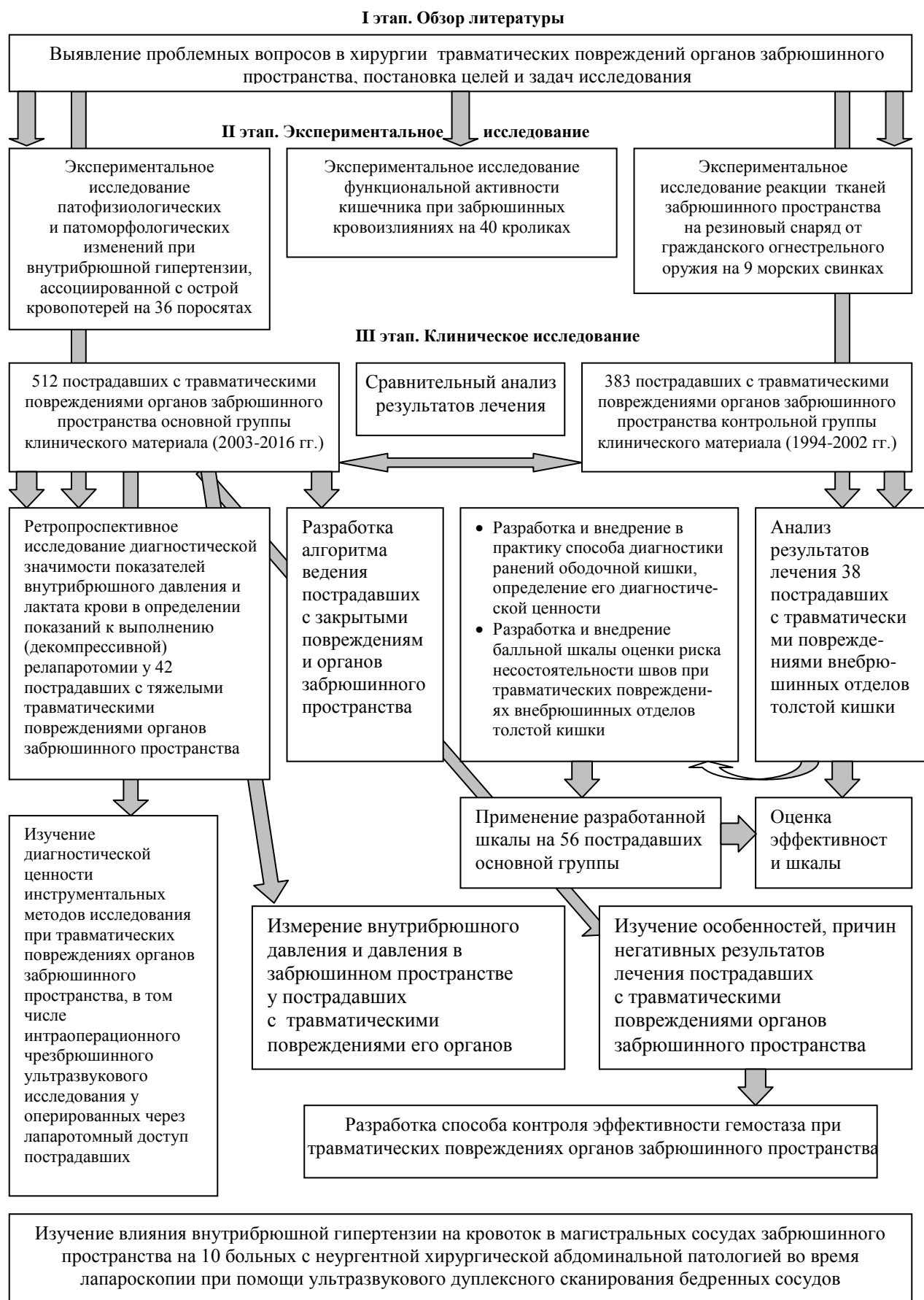


Рисунок 1 – Дизайн исследования

Для достижения поставленных целей и задач проведено клинико-экспериментальное исследование, дизайн которого представлен на рисунке 1.

2.1. Методы математико-статистической обработки данных

Извлечение из полученных данных содержательной информации осуществлялось с применением современных программных приложений математико-статистической обработки медико-биологической информации [105]. Сравнение полученных данных в зависимости от их объема и природы (прямые точные измерения, искусственные шкалы) осуществлялось либо при помощи t-критерия Стьюдента для независимых выборок, либо при помощи непараметрического (рангового) критерия Манна-Уитни [150]. В сомнительных случаях (точные, но малочисленные измерения) оценки статистической значимости наблюдаемых различий по t-критерию дополнительно подкреплялись проверкой по критерию Манна-Уитни [159].

Если позволяла структура полученных данных, то нами использовались и методы дисперсионного анализа. Данный метод, разработанный еще в 1925 г. Р. Фишером, предназначен для оценки силы и достоверности влияния одного или нескольких т.н. «контролируемых» факторов (воздействий на исследуемые объекты, которыми можно либо управлять, либо хотя бы учитывать) на т. н. «результативный признак». Он основан на разложении общей дисперсии (меры варьирования) полученного комплекса данных на две составляющие – факториальную и случайную – и последующем вычислении «коэффициента силы влияния» (η^2) и оценки его достоверности при помощи преобразованного F-критерия Фишера [96]. Сила влияния фактора (η^2) отражает долю изменчивости результативного признака, которую можно объяснить действием контролируемых факторов. Квадратный корень из коэффициента влияния фактора представляет собой

коэффициент корреляции, отражающий уровень зависимости результативного признака от градаций фактора – степени его действия или вариантов проявления. При этом данный коэффициент корреляции является не обоюдным, а односторонним: градации фактора рассматриваются как причина, а изменения результативного признака – как следствие. Он также позволяет автоматически сравнивать средние значения результативного признака по градациям (уровням или категориям проявления) контролируемого фактора при помощи критерия F_d . В случае операций с результатами малочисленных или неточных (оценочных) измерений более корректным является применение непараметрического дисперсионного анализа. Нами в таких случаях был использован ранговый дисперсионный анализ по Краскелу-Уоллесу [150]. Данный метод менее информативен, т. к. позволяет лишь убедиться, что контролируемый фактор действительно влияет на изменчивость результативного признака, но позволяет оперировать с очень малыми выборками и даже результатами очень грубых измерений.

В случаях, когда изучаемый признак относился к категории качественных (номинальных, категориальных) и можно было оценить лишь относительную частоту его встречаемости, для сравнения результатов использовался критерий сравнения процентных долей t_p Р. Фишера [96] или критерий Z [24], встроенный в специальный модуль программного пакета Statistika.

Диагностическую ценность метода определяли вычислением чувствительности, специфичности, точности, положительной и отрицательной предсказывающих способностей, используя теорему Bayes и четырехпольную таблицу Фишера [62, 182].

Средние величины указывались с величиной сигмального отклонения ($M \pm \sigma$). Проверка статистических гипотез осуществлялась на уровне значимости $\alpha=0,05$. Обработка данных осуществлялась с помощью современных пакетов математико-статистического анализа медико-биологической информации [105, 135].

2.2. Материал и методы экспериментального исследования

Экспериментальное исследование на лабораторных животных проводилось при строгом соблюдении правил асептики, антисептики, этических норм и положений приказов МЗ СССР № 755 от 12.08.1977 г. «О мерах по дальнейшему совершенствованию организационных форм работы с использованием экспериментальных животных», № 701 от 27.07.1978 г. «О внесении дополнений в приказ МЗ СССР № 755 от 12.08.1977 г.», приказа Министерства высшего и среднего специального образования СССР № 742 от 13.11.1984 г. «Об утверждении Правил проведения работ с использованием экспериментальных животных», положений Хельсинской декларации по вопросам медицинской этики и Международными рекомендациями по проведению медико-биологических исследований с использованием животных от 1989 г. Животные были оперированы в специально оборудованной операционной вивария Башкирского государственного медицинского университета.

2.2.1. Экспериментальное исследование функциональной активности кишечника при забрюшинных кровоизлияниях

Нами проведен эксперимент на 40 кроликах породы Шиншилла с массой тела от 1800 до 2300 г, в среднем $2046,75 \pm 121,70$ г, которым в эксперименте моделировали ЗК по разработанному нами способу. Кролики были выбраны в виде экспериментальных животных по причине возможности удобного забора крови из периферической (ушной) вены. Данный способ заключается в следующем. Соблюдая все правила асептики и антисептики, у кролика производили забор крови необходимого объема из ушной вены путем ее пункции иглой диаметром 0,3–0,4 мм. Затем, соблюдая все правила асептики и антисептики, чрезкожно пунктировали ЗП со стороны спины в поясничной области кролика, куда и вводили забранный объем крови (рисунок 2). Место для пункции выбирали сле-

дующим образом. Определяли точку, находящуюся на середине расстояния между крестцом (началом тазовых костей) и последним грудным позвонком. Грудной отдел позвоночника определяли пальпаторно по наличию в данном отделе ребер. От данной точки делали отступ вправо (для чистоты эксперимента) на половину ширины позвонка, то есть по паравертебральной линии, которую определяли так же пальпаторно. Эта точка и служила местом выполняемой пункции. Далее в точке пункции в поясничную область вводили иглу диаметром 0,4–0,5 мм на глубину, которая пальпаторно определялась толщиной поясничных мышц – 25–30 мм. Через данную иглу в ЗП вводили предварительно забранную у данного животного кровь.

Оперативные вмешательства проводили под эфирным ингаляционным наркозом. За объем циркулирующей крови (ОЦК) принимали 5,4% массы тела экспериментального животного [70].

Экспериментальные животные были разделены на 4 группы:

– в I группу вошли 10 животных со средней массой тела $2077,0 \pm 129,7$ г, у которых произведен забор 10% ОЦК – в среднем $11,2 \pm 0,7$ мл – с дальнейшим введением данного объема крови в ЗП;

– во II группу вошли 10 животных со средней массой тела $2058,0 \pm 147,4$ г, у которых произведен забор 15% ОЦК – в среднем $16,7 \pm 1,2$ мл – с дальнейшим введением данного объема крови в ЗП;

– в III группу вошли 10 животных со средней массой тела $2087,0 \pm 102,4$ г, у которых произведен забор 20% ОЦК – в среднем $22,5 \pm 1,1$ мл – с дальнейшим введением данного объема крови в ЗП;

– в IV контрольную группу вошли 10 животных со средней массой тела $1965,0 \pm 80,2$ г, у которых произведен забор 20% ОЦК – в среднем $21,2 \pm 0,9$ мл – без введения данного объема крови в ЗП.

Четвертая группа животных взята для чистоты эксперимента с целью исключения действия самого фактора острой кровопотери на функцию желудочно-кишечного тракта животного.

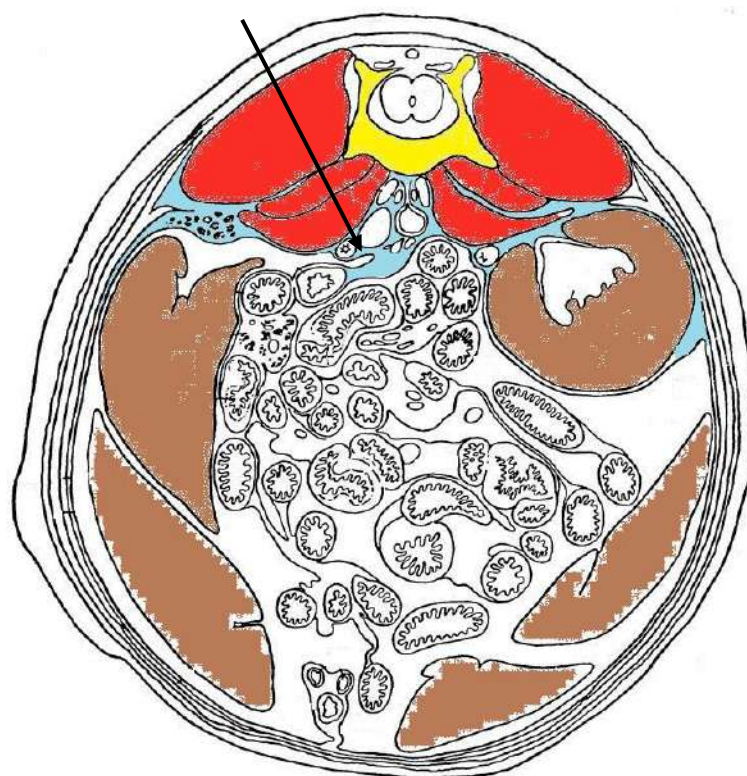


Рисунок 2 – Топографическое расположение органов брюшной полости и забрюшинного пространства кролика на уровне поясничного отдела по В. А. Bensley (схема)

Примечание: голубым цветом окрашено забрюшинное пространство, коричневым – левая почка и печень, красным – поясничные мышцы, желтым – тело поясничного позвонка; стрелкой указана траектория пункции.

Статистически значимых различий по массе тела животных, отнесенных к разным группам, не было: в группах I–II $p > 0,76$; I–III $p > 0,85$; II–III $p > 0,61$, I, II, III–IV $p > 0,76$.

В конце 1-, 2- и 3-х суток моделирования ЗК животным проводилось УЗИ ОБП. УЗИ проводилось на аппарате Vivid E фирмы GE (США) линейным широкополосным многочастотным датчиком 8L-RS с диапазоном частот 4–13,3 МГц. За 3 часа до УЗИ животные изолировались от пищи. Во время проведения УЗИ оценивалось наличие или отсутствие признаков синдрома кишечной недостаточности (СКН), оценивалась его степень по следующим критериям [59] (таблица 6).

Таблица 6 – Ультразвуковые критерии стадий синдрома кишечной недостаточности

Стадия синдрома кишечной недостаточности	Ультразвуковые критерии синдрома кишечной недостаточности
I	Пневматизация петель кишечника
II	Скопление жидкости в просвете кишечника * Увеличение диаметра кишки в динамике * Замедление перистальтики Ограничение подвижности кишечных петель
III	Распространенный характер скопления жидкости в просвете кишечника Утолщение стенок кишки Отсутствие перистальтики * Застойное содержимое в желудке * Наличие свободной жидкости в брюшной полости *

* – ведущий ультразвуковой симптом.

В связи с трудностями проведения УЗИ ОБП данному виду экспериментальных животных оценка дифференциации складок слизистой кишки не проводилась. Кроме того, появление свободной жидкости в брюшной полости относили к признакам СКН III степени.

На 3-и сутки после моделирования ЗК лабораторные животные выводились из эксперимента летальными дозами наркотического препарата и подвергались аутопсии.

2.2.2. Экспериментальное исследование патофизиологических и патоморфологических изменений при внутрибрюшной гипертензии, ассоциированной с острой кровопотерей

Для решения поставленных задач проведено исследование показателей лактата крови как маркера ишемии тканей и органов живого организма [120, 128], исследованы патоморфологические изменения тканей внутренних органов экспериментальных животных при различных степенях ВБГ на фоне острой кровопотери различных степеней тяжести.

Экспериментальное исследование выполнено на 36 поросятах «мясной» породы обоего пола со средней массой тела $11,7 \pm 0,7$ кг. Путем внутримышечного введения 100 мг раствора Кетамина гидрохлорида производилась седатация лабораторного животного, после чего оно фиксировалось к операционному столу. Производилась пункция и катетеризация подключичной или бедренной вены, интубация трахеи. Под эндотрахеальным наркозом через катетеризированную магистральную вену производился забор необходимого ОЦК животного (за ОЦК брали 4,6% от массы тела животного) [70] в течение 30 минут, далее создавался продленный пневмоперитонеум по описанной выше методике.

ВБГ моделировалась путем создания продленного пневмоперитонеума при помощи инсуфлятора «Азимут» производства Россия. Осуществляли прокол троакаром передней брюшной стенки животного ниже пупка на 1–2 см по срединной линии. Затем для создания пневмоперитонеума и, следовательно, ВБГ через инсуфлятор подавали атмосферный воздух до достижения необходимого уровня ВБД. За уровнем ВБД следили по значению манометра.

Исследованы шесть групп животных с различной степенью ВБГ на фоне смоделированной острой кровопотери различных степеней тяжести. После завершения острого опыта производился забор тканей ОБП и ЗП для гистологического исследования.

Измерение уровня лактата периферической крови проводилось экспресс методом биохимическим анализатором «Accutrend Plus» (Roche Diagnostics,

Швейцария). Забор периферической крови проводился путем прокола ушей животных скарификатором. Полученная капиллярная кровь наносилась на тест-полоску. Уровень лактата крови определялся до напряженного пневмоперитонеума и во время его на 180 минуте.

Забор тканей органов для патоморфологических исследований производился через 180 минут эксперимента посредством ЛТ. Для приготовления гистологических препаратов заготавливали фрагменты тканей размерами $5 \times 5 \times 5$ мм из желудка, тонкой кишки, печени, почек и фиксировали их в 10% водном растворе формальдегида. Гистологические срезы толщиной 7 мкм окрашивали гематоксилин-эозином. Обработанные срезы и препараты изучались и фотографировались с помощью микроскопа «Биолам».

По уровню ВБД и объему смоделированной кровопотери экспериментальные животные были подразделены на 6 групп. В I, II и III группы вошли животные, объем смоделированной кровопотери у которых составлял 10% ОЦК:

I группу составляли 6 животных со средней массой тела $11,1 \pm 0,6$ кг со смоделированной кровопотерей в объеме $51,2 \pm 2,8$ мл, у которых ВБД поддерживалось на уровне 15 мм рт. ст.;

II группу составляли 6 животных с массой тела $10,8 \pm 0,7$ кг со смоделированной кровопотерей в объеме $49,9 \pm 3,5$ мл, у которых ВБД поддерживалось на уровне 20 мм рт. ст.;

III группу составляли 6 животных с массой тела $11,1 \pm 0,9$ кг со смоделированной кровопотерей в объеме $50,9 \pm 4,0$ мл, у которых ВБД поддерживалось на уровне 25 мм рт. ст.

В IV, V и VI группы вошли животные, объем смоделированной кровопотери у которых составлял 20% ОЦК:

IV группу составляли 6 животных со средней массой тела $10,3 \pm 0,6$ кг со смоделированной кровопотерей в объеме $94,6 \pm 5,3$ мл, у которых ВБД поддерживалось на уровне 15 мм рт. ст.;

V группу составляли 6 животных с массой тела $10,4 \pm 0,6$ кг со смоделированной кровопотерей в объеме $95,4 \pm 5,3$ мл, у которых ВБД поддерживалось на уровне 20 мм рт. ст.;

VI группу составляли 6 животных с массой тела $10,6 \pm 0,6$ кг со смоделированной кровопотерей в объеме $97,8 \pm 5,7$ мл, у которых ВБД поддерживалось на уровне 25 мм рт. ст.

Структура этих данных позволяла использовать метод однофакторного дисперсионного анализа. Поскольку мы имели дело с результатами точных измерений, имелась возможность применения очень информативного метода параметрического дисперсионного анализа по Фишеру [96, 105]. Однако поскольку объемы групп оказались малочисленными, для надежности математико-статистических оценок использовался и метод рангового дисперсионного анализа по Краскелу-Уоллесу, а для попарных межгрупповых сравнений – ранговый критерий Манна-Уитни [105, 150].

Однофакторный дисперсионный анализ по Фишеру показал, что в группах животных с кровопотерей 10% ОЦК масса тела животных никак не зависела от групповой принадлежности ($F=0,2$, $p>0,81$), а средние уровни массы тела попарно не различаются по критерию F_d (в группах I–II $p>0,54$; I–III $p>0,87$; II–III $p>0,64$). Смоделированный объем кровопотери также никак не зависел от групповой принадлежности ($F=0,18$, $p>0,83$), а средние уровни объема кровопотери попарно не различаются по критерию F_d (в группах I–II $p>0,53$; I–III $p>0,82$, II–III $p>0,67$).

Ранговый дисперсионный анализ по Краскелу-Уоллесу также показал, что зависимости массы тела животных от групповой принадлежности нет ($H_k=0,27$, $p>0,87$), а межгрупповые различия уровней массы тела статистически недостоверны по критерию Манна-Уитни (в группах I–II $p>0,63$; I–III $p>0,99$; II–III $p>0,68$), и что смоделированный объем кровопотери никак не зависел от групповой принадлежности ($H_k=0,15$, $p>0,92$), а межгрупповые различия уровней кровопотери статистически недостоверны по критерию Манна-Уитни (в группах I–II $p>0,68$; I–III $p>0,93$; II–III $p>0,80$).

То же самое имело место в группах с кровопотерей 20% ОЦК. Масса тела животных никак не зависела от групповой принадлежности ($F=0,6$, $p>0,57$), а средние уровни массы тела попарно не различаются по критерию F_d (в группах IV–V $p>0,80$; IV–VI $p>0,31$; V–VI $p>0,44$). Смоделированный объем кровопотери также никак не зависел от групповой принадлежности ($F=0,95$, $p>0,40$), а средние уровни объема кровопотери попарно не различаются по критерию F_d (в группах IV–V $p>0,75$; IV–VI $p>0,20$; V–VI $p>0,32$). Это также подтвердило и использование непараметрических критериев. Ранговый дисперсионный анализ по Краскелу-Уоллесу также показал, что зависимости массы тела животных от групповой принадлежности нет ($H_k=1,23$, $p>0,53$), а межгрупповые различия уровней массы тела статистически недостоверны по критерию Манна-Уитни (в группах IV–VI $p>0,74$; IV–VI $p>0,33$; V–VI $p>0,37$). От групповой принадлежности в целом не зависел и смоделированный объем кровопотери ($H_k=0,95$, $p>0,62$), а межгрупповые различия уровней кровопотери статистически недостоверны по критерию Манна-Уитни (в группах IV–VI $p>0,81$; IV–VI $p>0,37$; V–VI $p>0,47$).

Таким образом, в пределах групп с кровопотерей 10 и 20% от ОЦК животные находились в равных условиях по массе тела и объему смоделированной кровопотери.

2.2.3. Экспериментальное исследование реакции тканей забрюшинного пространства на резиновый снаряд от гражданского огнестрельного оружия

Учитывая широкую распространенность ранений из ГОО среди гражданского населения, в частности, ранений в живот, при проникающем характере которых зачастую ранящий резиновый снаряд теряется в жировой клетчатке ЗП, особенно на фоне возникшего ЗК, нами было проведено следующее исследование, направленное на изучение реакции мягких тканей организма на резиновый снаряд от ГОО.

Эксперимент проведен на 9 морских свинок обоего пола породы короткошерстная обыкновенная со средней массой тела $856,5 \pm 65,0$ г. Оперативные вмешательства проводились под общей анестезией путем подкожного введения животным раствора Кетамина гидрохлорида в дозе 5–8 мг на 100 г массы тела животного. Так, под общей анестезией в асептических условиях, без периоперационного введения антибактериальных препаратов экспериментальным животным путем выполнения люмботомии в поясничной области производилась имплантация предварительно обработанного 0,5% спиртовым раствором хлоргексидина биглюконата (гибитана) фрагмента резиновой пули калибра 9 мм (рисунки 3–4) от травматического пистолета типа «Макарыч» в ЗП с последующим послойным ушиванием раны атравматичным шовным материалом Полисорб 3.00.



Рисунок 3 – Латунная гильза и резиновый снаряд (пуля) калибра 9 мм



Рисунок 4 – Имплантируемый фрагмент резинового снаряда (пули) калибра 9 мм

В послеоперационном периоде также под общим обезболиванием производился забор фрагмента резинового снаряда (пули) с окружающими тканями с последующим их гистологическим исследованием.

Для приготовления гистологических препаратов заготавливали фрагменты окружающих резиновый снаряд тканей и фиксировали их в 10% водном растворе формальдегида. Гистологические срезы толщиной 7 мкм окрашивали гематоксилин-эозином. Обработанные срезы и препараты изучались и фотографировались с помощью микроскопа «Биолам».

У 3 животных забор резинового снаряда произведен через 3 мес. от даты начала эксперимента, у 3 – через 6 мес., у 3 – через 12 мес.

2.3. Материал и методы клинического исследования

2.3.1. Общая характеристика клинического материала

Нами проведен ретроспективный анализ результатов диагностики и лечения и проспективное наблюдение 512 пострадавших с ТПОЗП, находившихся на лечении в Больнице скорой медицинской помощи г. Уфы в период 2003–2016 гг. Из всех 720 пострадавших с ТЖ за данный период времени пострадавшие с ТПОЗП составили 71,1%.

Критериями включения были пострадавшие с ТПОЗП и травматическими ЗК. К органам ЗП относили почку, ПЖ, внебрюшинные отделы МП, ТК, ДПК, забрюшинную клетчатку, корень брыжейки кишечника, забрюшинно расположенные сосуды.

Критериями исключения явились: пострадавшие с тазовыми ЗК, вызванными переломами костей тазового кольца без повреждения органов ЗП; пострадавшие с ЗК, вызванными травмой селезенки и печени; пострадавшие в возрасте младше 15 и старше 90 лет; пострадавшие с декомпенсированными сопутствующими заболеваниями, с беременностью и пострадавшие, умершие в течение первого часа после поступления в стационар в связи с наличием травмы, не совместимой с жизнью.

Среди пострадавших мужчин было 383 (74,8%), женщин – 129 (25,2%). Возраст пострадавших колебался от 15 до 84 лет, составляя в среднем $35,7 \pm 14,8$ лет (рисунки 5–6). Это говорит о том, что ТПОЗП получали в основном люди трудоспособного и фертильного возраста.

По линии скорой медицинской помощи в стационар поступило 425 (83%) пострадавших, 56 (11%) обратились за помощью самостоятельно, 16 (3,1%) направлены травмпунктом, 15 (2,9%) – поликлиникой. Чаще всего травмы были получены в результате дорожно-транспортного происшествия (рисунок 7).

У 319 (62,3%) пострадавших имелись закрытые повреждения, у 193 (37,7%) – открытые, у 146 (28,5%) – изолированные, у 366 (71,5%) – соче-

танные и множественные. Из данных 366 пострадавших с ТПОЗП в 274 (74,9%) случаях травма сочеталась с черепно-мозговой, в 159 (43,4%) – с повреждением грудной клетки, в 340 (92,9%) – с травмой опорно-двигательного аппарата.

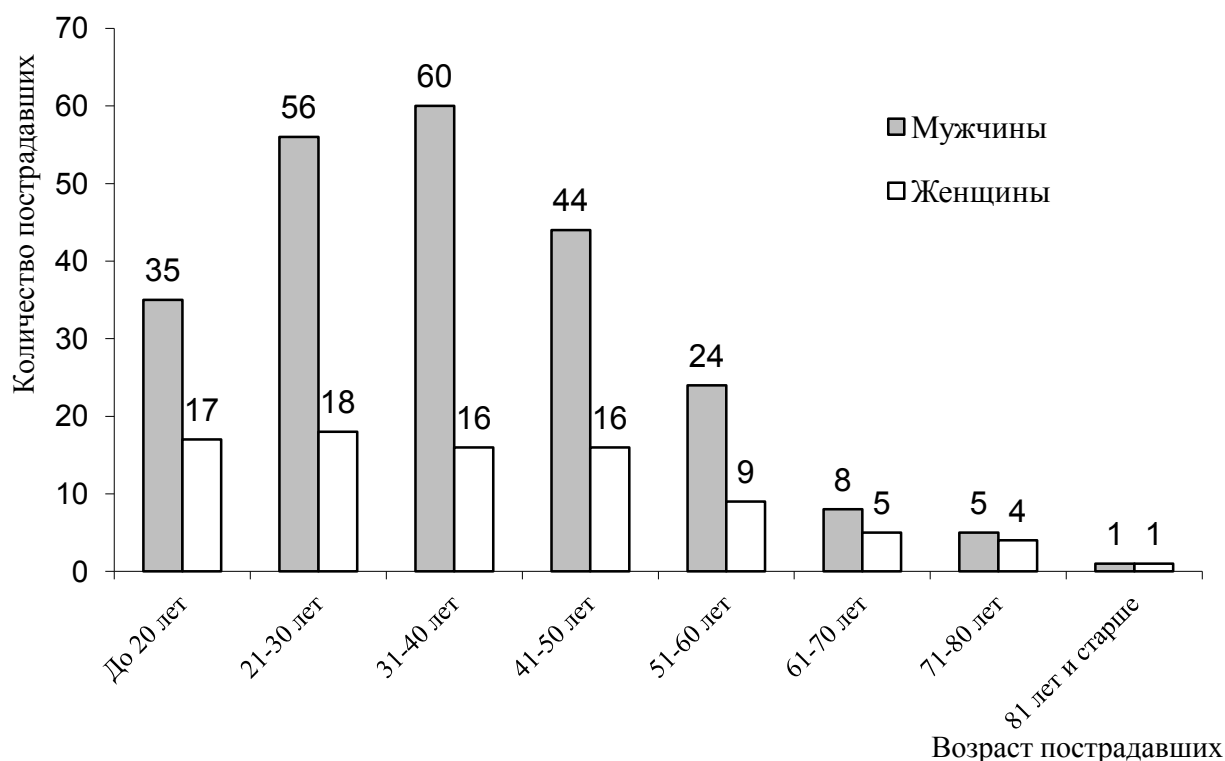


Рисунок 5 – Распределение пострадавших с закрытыми травматическими повреждениями органов брюшинного пространства по полу и возрасту

У 27 (14%) пострадавших с открытой травмой повреждение носило торако-абдоминальный характер. Левосторонняя локализация торако-абдоминального ранения имела место в 19 (70,4%) случаях, правосторонняя – в 6 (22,2%), двусторонняя – в 2 (7,4%).

В состоянии алкогольного опьянения поступило 189 (36,9%) пострадавших. Давность получения травмы колебалась от 15 минут до 10 суток и в среднем составила $10,9 \pm 45,7$ часов.

Состояние 273 (53,3%) пострадавших при поступлении оценено как состояние средней тяжести, 192 (37,5%) – как тяжелое, 47 (9,2%) – как крайне тяжелое. Сознание 340 (66,4%) пострадавших при поступлении оценено как ясное, 140 (27,3%) – как оглушение, 32 (6,3%) – как сопор и кома.

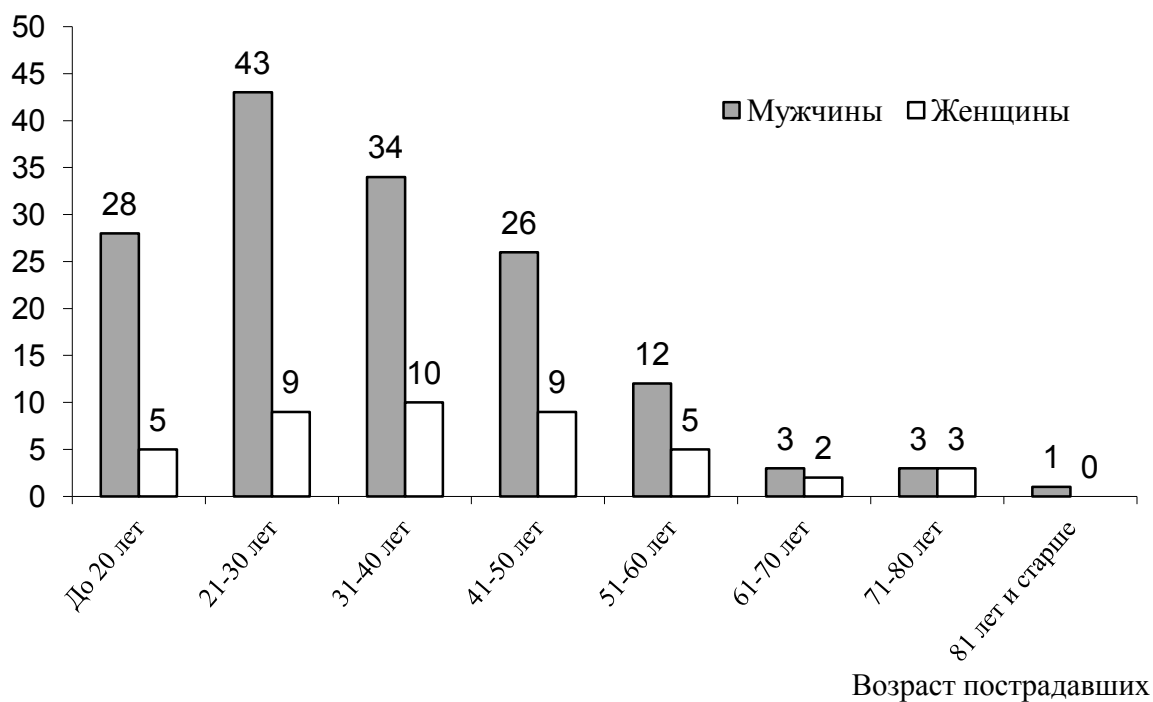


Рисунок 6 – Распределение пострадавших с открытыми травматическими повреждениями органов брюшинного пространства по полу и возрасту
Примечание. По оси ординат – количество пострадавших.

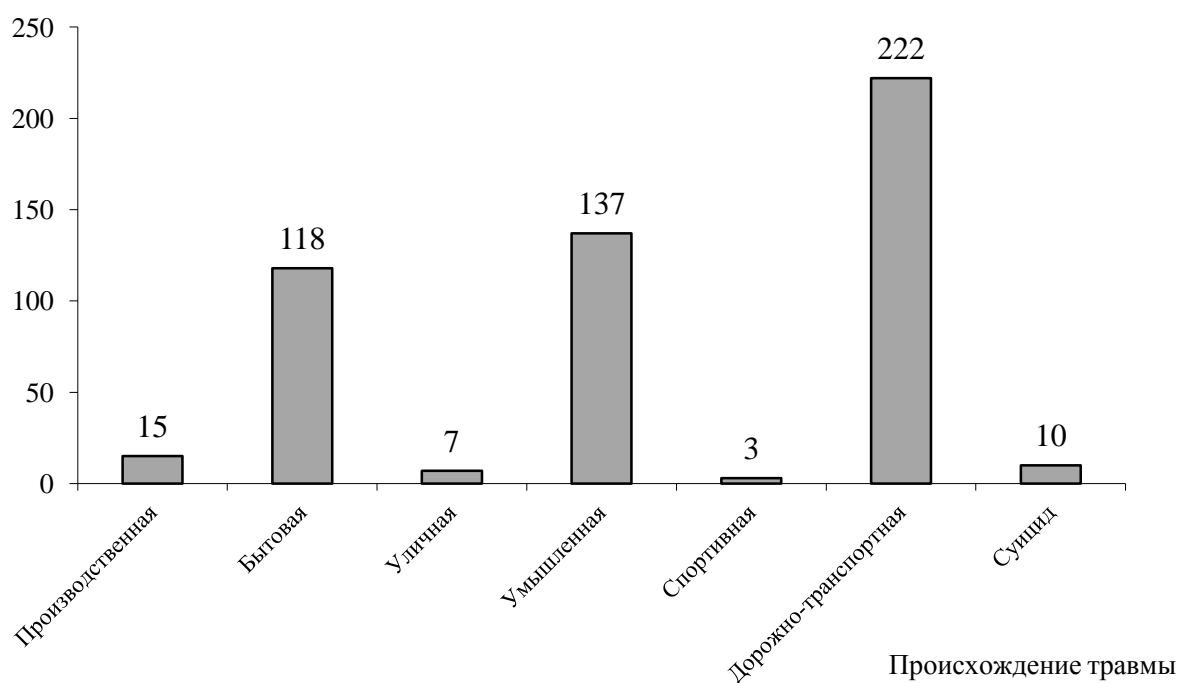


Рисунок 7 – Распределение пострадавших с травматическими повреждениями органов брюшинного пространства по происхождению полученных травм
Примечание. По оси ординат – количество пострадавших.

Наиболее часто в результате травмы повреждались корни брыжеек кишечника, почка и внебрюшинные отделы МП (таблица 7). В 18,4% всех случаев имели место не уточненные повреждения забрюшинных органов. В случаях закрытой травмы они выражались в виде ЗК, причинами которых не были верифицированы. В случае открытых повреждений, ранений в данную группу вошли пострадавшие, у которых раневой канал проходил насквозь или заканчивался слепо в забрюшинной клетчатке без повреждения органов ЗП, но, тем не менее этим пострадавшим требовалось выполнение ревизии раневого канала, органов ЗП.

В клинический материал также вошли 383 пострадавших с ТПОЗП из группы контроля, включая 38 пострадавших с травматическими повреждениями внебрюшинных отделов ТК, пролеченных в клинике в период с 1994 по 2002 гг. и взятых для сравнения результатов лечения (критерии включения и исключения были те же, что и в основной группе) пострадавших с данной патологией, пролеченных в период с 2003 по 2016 гг., вошедших в основную группу клинического материала.

Таблица 7 – Частота повреждений органов забрюшинного пространства при открытой и закрытой травме

Поврежденный орган	Травма				Всего (n=512)	
	закрытая (n=319)		открытая (n=193)			
	абс.	%	абс.	%	абс.	%
1	2	3	4	5	6	7
Корни брыжеек кишечника (включая брыжеечные сосуды)	68	21,3	98	50,8	166	32,4
Аорта, нижняя полая вена, подвздошные сосуды	6	1,9	9	4,7	15	2,9
Поджелудочная железа	35	11	17	8,8	52	10,2

Продолжение таблицы 7						
1	2	3	4	5	6	7
Внебрюшинные отделы двенадцатиперстной кишки	24	7,5	13	6,7	37	7,2
Общий желчный (печеночный) проток	2	0,6	2	1	4	0,8
Внебрюшинные отделы ободочной кишки (восходящий и нисходящий отделы)	27	8,5	25	13	52	10,2
– разможжение сегмента кишки	4	1,3	0	0	4	0,8
Внебрюшинные отделы прямой кишки	3	0,9	1	0,5	4	0,8
– в сочетании с переломом костей тазового кольца	3	0,9	0	0	3	0,6
Почка и ее сосуды	61	19,1	15	7,8	76	14,8
Мочеточник	0	0	2	1	2	0,4
Внебрюшинные отделы мочевого пузыря	47	14,7	7	3,6	54	10,5
– в сочетании с переломом костей тазового кольца	42	13,2	0	0	42	8,2
Повреждение околопозвоночного венозного сплетения на фоне перелома поясничных позвонков	29	9,1	0	0	29	5,7
Не уточненные повреждения органов забрюшинного пространства	36	11,3	17	8,8	53	10,4

Продолжение таблицы 7						
1	2	3	4	5	6	7
Из них: сочетание повреждений нескольких забрюшинных органов	19	6	13	6,7	32	6,25

Для сравнения динамики ВБД у пострадавших с ТЖ на фоне и без ТПОЗП взяты результаты измерения ВБД 93 оперированных пострадавших с ТЖ без ТПОЗП, то есть не входящих в основной клинический материал.

Дополнительно для клинического исследования влияния ВБГ на кровоток в магистральных сосудах ЗП в рамках поставленных задач взяты 10 больных различного пола в возрасте от 20 до 35 лет без имеющейся патологии со стороны сердечно-сосудистой и дыхательной систем, которым в плановом порядке выполнялись лапароскопические оперативные вмешательства.

2.3.2. Методы исследования клинического материала

Всем пострадавшим с ТПОЗП проводилось комплексное обследование. Клиническое обследование включало в себя анализ жалоб, сбор анамнеза, осмотр, пальпацию, аускультацию, оценку общего состояния. Лабораторное исследование включало в себя общий анализ крови, общий анализ мочи, биохимическое исследование крови, определение группы крови и резус-фактора.

Общий анализ крови выполнялся на аппарате Ast-Diff 2 фирмы Beckman Coulter (США). Биохимический анализ крови выполнялся при помощи аппарата Synchron CX-9 pro фирмы Beckman Coulter (США).

Измерение уровня лактата периферической крови проводилось экспресс методом биохимическим анализатором «Accutrend Plus» (Roche Diagnostics, Швейцария).

Для оценки сердечной деятельности выполнялась электрокардиография по общепринятой методике.

Инструментальное исследование включало в себя проведение обзорной рентгенографии органов грудной клетки, рентгенографии, УЗИ, КТ ОБП и ЗП, ЛС.

Рентгенография выполнялась по общепринятой методике на рентгеновской дистанционно-телеуправляемой установке с цифровой обработкой изображений EMERIX-TEL (Венгрия).

УЗИ проводилось без предварительной подготовки на ультразвуковом сканере LOGIQ 5 фирмы General Electric (США). При исследовании использовался конвексный мультисигментный датчик со средней частотой 2–5,5 МГц.

Ультразвуковое дуплексное сканирование сосудов проводилось на аппарате SEQUIA 512 фирмы ACUSON (Германия) с мультисигментным датчиком 3,5–5 МГц.

ИЧБУЗИ ЗП выполняли на аппарате GE vivid датчиком GE i12L-R с частотой 3-11 МГц с соблюдением всех правил асептики и антисептики.

КТ выполнялась на двухспиральном томографе «Hi Speed NX/I» фирмы General Electric (США).

ЛС выполнялась при помощи стойки, включающей в себя монитор Karl Storz Radius 19" (Германия), видеокамеру Karl Storz Image One (Германия), осветитель «Азимут» ксеноновый (Россия), инсуфлятор «Азимут» (Россия). При проведении ЛС использовались инструменты и оптика фирмы Karl Storz (Германия).

Тяжесть общей кровопотери определяли методом Moore в модификации нашей клиники по формуле (1):

$$V_{\text{кп.}} = m \times 0,07 \times \frac{(\text{Hтд} - \text{Hтф})}{\text{Hтд}}, \text{ где} \quad (1)$$

$V_{\text{кп}}$ – объем кровопотери, m – масса тела в граммах, Hтд – гематокрит должный (в среднем 47% у мужчин, 39% у женщин), Hтф – гематокрит фактический.

Величину забрюшинной кровопотери определяли формулой Moore (2) в модификации нашей клиники, где для точности вместо уровня гемоглобина должного брали показатель уровня гемоглобина крови, излившейся в брюшную

полость при условии сопутствующего внутрибрюшного кровотечения и поступлении пострадавшего в первые 2 часа от момента получения травмы:

$$(Hbд - Hbф)$$

$$V_{зкп.} = m \times 0,07 \times \frac{Hbд}{Hbф} - V_{вбкп.}, \text{ где} \quad (2)$$

$V_{зкп.}$ – объем забрюшинной кровопотери, m – масса тела в граммах, $Hbд$ – гемоглобин должный (уровень гемоглобина крови, излившейся в брюшную полость), $Hbф$ – гематокрит фактический (уровень гемоглобина периферической крови), а $V_{вбкп.}$ – объем крови, излившейся в брюшную полость.

Все это позволяло, в свою очередь, проводить более адекватно интенсивную терапию и судить об объеме ЗК.

Ангиография выполнялась на ангиографической установке GE Innova 3100 (США).

Измерение ВБД у пострадавших проводилось с использованием различных устройств, в том числе устройств собственной конструкции.

У пострадавших с подозрением на повреждение МП пользовались устройством собственной конструкции для измерения ВБД в просвете прямой кишки (*Патент на полезную модель № 140936, заявка № 2013156582, приоритет полезной модели от 19.12.2013 г., зарегистрировано в Государственном реестре полезных моделей РФ 16.04.2014 г.*).

В данном устройстве (рисунки 8–11), содержащем катетер, градуированную трубку и шприц, соединенные с трехходовым краном, имеющим первый ход для соединения со шприцом, второй ход – с градуированной трубкой, третий ход – с катетером, пропускающим ток жидкости в зависимости от положения вентиля в трех направлениях: шприц-градуированная трубка, шприц-катетер, катетер-градуированная трубка; согласно устройству катетер выполнен в виде наконечника, вводимого в прямую кишку anosкопом, и снабжен резиновым резервуаром.

Предлагаемое устройство содержит трехходовой кран 1 с вентилем 2, соединенный с градуированной трубкой 3, шприцем 4 объемом не менее 150 мл,

состоящим из цилиндра 5 и поршня 6, наконечником 7, снабженным резиновым резервуаром 8, градуированная трубка 3 выполняется из прозрачного и гибкого медицинского пластика с внутренним диаметром 3 мм, длиной не менее 80 см, трехходовой кран 1 и шприц 4 выполнены из любого материала, легко поддающегося дезинфекции, мойке, сушке и стерилизации или из медицинского пластика и используются однократно.

Трехходовой кран 1 имеет три входа (для присоединения шприца, наконечника и градуированной трубки), а его вентиль 2 имеет три положения для тока жидкости в трех направлениях: шприц-градуированная трубка, шприц-наконечник, наконечник-градуированная трубка. Градуировка начинается на расстоянии 10–15 см от начала трубки с шагом между метками шкалы 13,6 мм со значением шага шкалы в 1 мм рт. ст. (1 мм рт. ст. \approx 13,6 мм вод. ст.). На поверхность градуированной трубки наносится 41 метка.

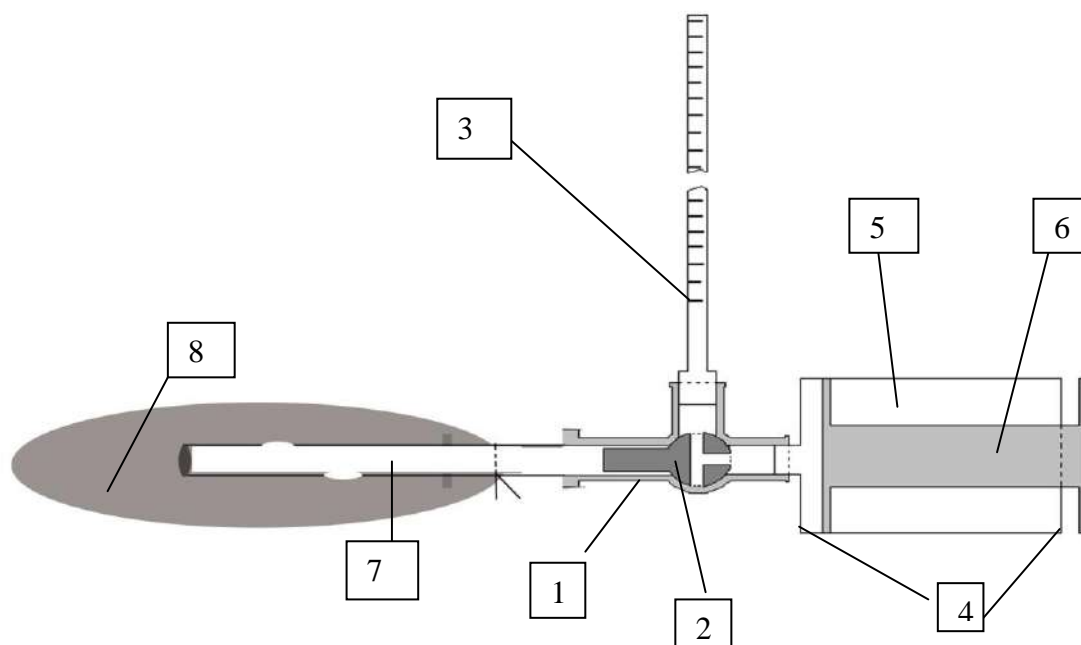


Рисунок 8 – Общий вид устройства для измерения внутрибрюшного давления собственной конструкции (схема)

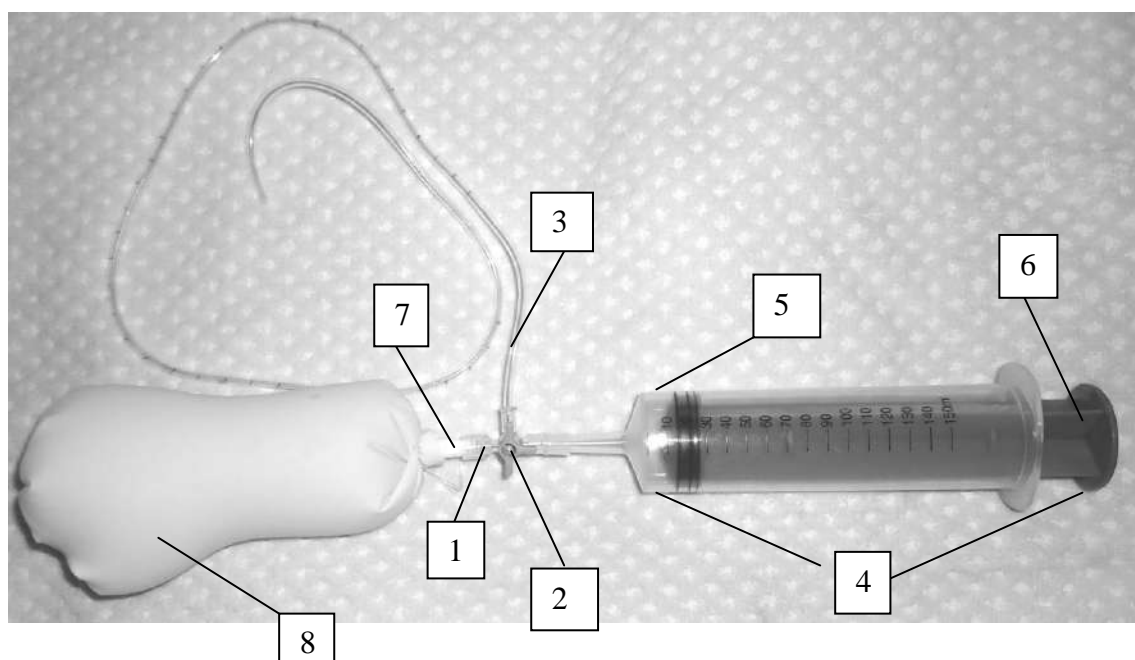


Рисунок 9 – Общий вид устройства для измерения внутрибрюшного давления собственной конструкции (фотография)

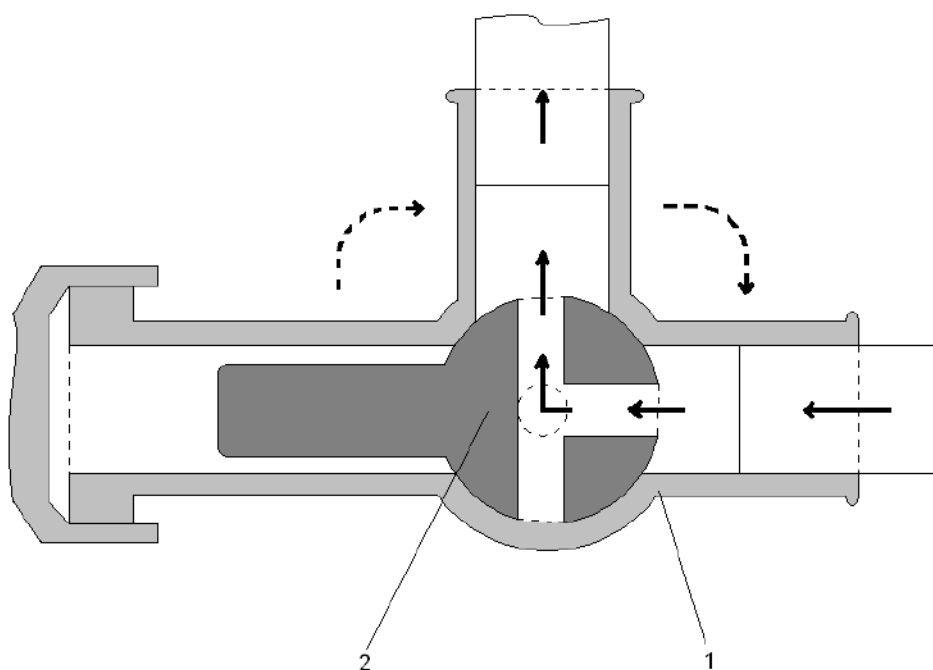


Рисунок 10 – Общий схематичный вид трехходового крана 1 с направлениями тока жидкости в зависимости от положения вентиля 2 (стрелками указаны направления тока жидкости, пунктирными стрелками указаны последовательные направления вращения вентиля на этапах измерения)




Рисунок 11 – Общий вид трехходового крана 1 с вентиляем 2 (фотография)

Устройство используется следующим образом. Первоначально осуществляется монтаж предварительно дезинфицированных и высушенных деталей устройства. Путем введения поршня 6 в цилиндр 5 собирается шприц 4. В шприц 4 набирается 150 мл стерильного 0,9% раствора хлорида натрия. Далее шприц 4 и градуированная трубка 3 соединяются с трехходовым краном 1. Устройство готово к использованию.

В горизонтальном положении лежа на спине в прямую кишку пострадавшего с помощью аноскопа устанавливается наконечник 7 нужного диаметра, на котором фиксирован резиновый резервуар 8. Вентиль 2 устанавливается в положение, при котором шприц 4 сообщается с градуированной трубкой 3. Нажатием на поршень 6 жидкость (стерильный 0,9% раствор хлорида натрия) из шприца 4 переносится до начальной нулевой метки шкалы градуированной трубки 3. Далее один конец трехходового крана 1 плотно соединяется с наконечником 7. Вентиль 2 поворачивается по часовой стрелке на 90° и устанавливается в положение, при котором шприц 4 сообщается с наконечником 7. Нажатием на поршень 6 жидкость (стерильный 0,9% раствор хлорида натрия) в объеме 150 мл из шприца 4 переносится через наконечник 7 в резиновый резервуар 8, установленный в прямую кишку.

Начальная отметка шкалы градуированной трубки 3 устанавливается на уровне средней ключичной линии тела пострадавшего. Конец градуированной

трубки 3 поднимается вертикально, после чего вентиль 2 поворачивается по часовой стрелке на 90° и устанавливается в положение, при котором полость резервуара 8 посредством наконечника 7 сообщается с градуированной трубкой 3. Благодаря давлению со стороны брюшной полости на стенку прямой кишки, столб жидкости (стерильного 0,9% раствора хлорида натрия), введенной в полость прямой кишки, поднимается по градуированной трубке 3 и устанавливается на соответствующем ВБД уровне шкалы.

После использования устройство разбирается в обратном сборке порядке, подвергается дезинфекции, мытью, сушке, стерилизации в параформалиновой камере или в аппарате гамма-стерилизации.

У пострадавших без подозрения на травму МП использовали манометр для измерения ВБД также собственной конструкции (*Патент на полезную модель № 81629, заявка № 2008144101, приоритет полезной модели от 06.11.2008 г., зарегистрировано в Государственном реестре полезных моделей РФ 27.03.2009 г.*) в силу его портативности, удобства в использовании и независимости от внешних источников электрического питания, который по конструкции схож с предыдущим устройством, отличаясь от него лишь отсутствием резервуара для прямой кишки. Трехходовой кран в данном случае напрямую соединялся с предварительно установленным в МП катетером Фолея, через который в полость МП вводилось не 150, а 25 мл стерильного физиологического раствора хлорида натрия.

Интраоперационно измерение давления в ЗП проводилось с использованием устройства для измерения внутритканевого давления фирмы «Stryker» REF 295-1 (США).

Измерение ВБД в послеоперационном периоде проводилось измерителем инвазивным низких давлений ИиНД 500/75 «Тритон» отечественного производства (рисунок 12), а измерение ВБД и давления в ЗП – закрытой системой фирмы «Spiegelberg» (Германия) (рисунок 13).




Рисунок 12 – Закрытая система аппаратной фирмы «Spiegelberg»

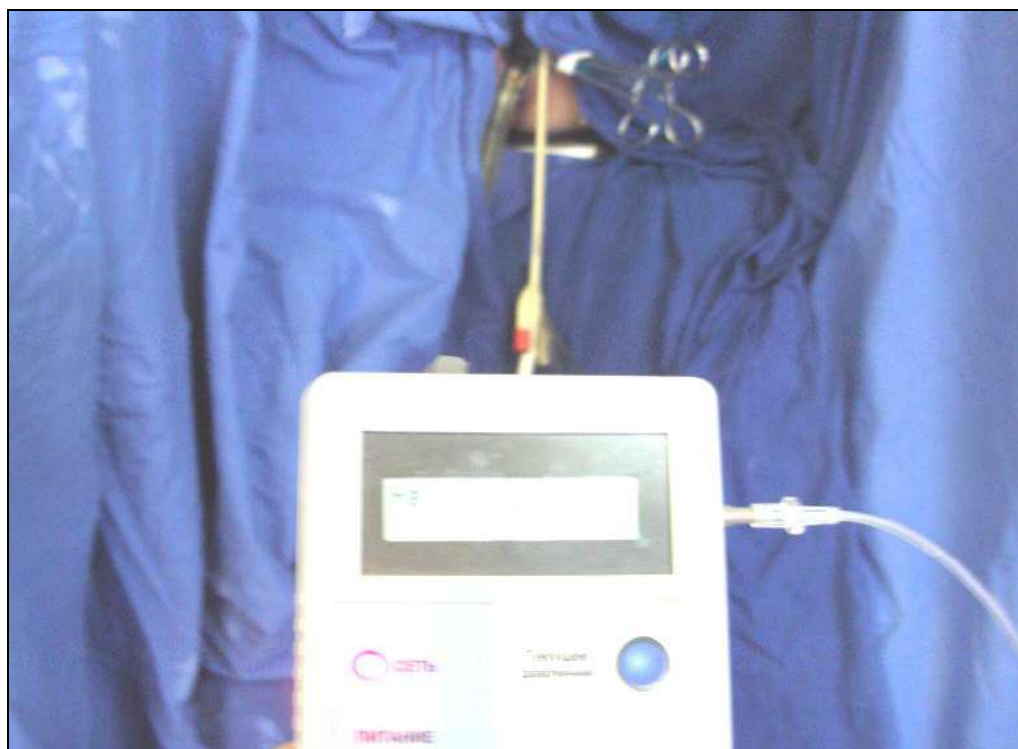

Рисунок 13 – Измеритель инвазивный низких давлений ИиНД 500/75 «Тритон»

Техника измерения ВБД измерителем инвазивным низких давлений ИиНД 500/75 «Тритон» заключалась в следующем. После катетеризации МП опорожнялся, затем через катетер в полость МП вводилось 25 мл стерильного 0,9% раствора хлорида натрия. Мочевой катетер пережимался зажимом. К мочевому катетеру присоединялся измеритель низких давлений «Тритон». Производилось обнуление значений при пережатом зажимом катетере, после чего зажим с катетера удалялся, и регистрировалось ВБД.

Закрытой системой аппаратурной фирмы «Spiegelberg» ВБД в послеоперационном периоде регистрировалось путем установки рабочего конца датчика в брюшную полость, а при регистрации давления в ЗП – в ткани ЗП через дренажную трубку или отдельный микроразрез.

Также для мониторинга ВБД в послеоперационном периоде использовался разработанный и запатентованный нами способ измерения ВБД (*Патент на изобретение № 2471412, заявка № 2011114428, приоритет изобретения от 13.04.2011 г., зарегистрировано в Государственном реестре изобретений РФ 10.01.2013 г.*).

Техническим результатом разработанного способа является возможность длительного мониторинга ВБД у пострадавших как в до-, так и в интра- и послеоперационных периодах, доступное для рядового хирурга и удобное как для больного или пострадавшего, так и для медицинского персонала. Предлагаемый способ измерения ВБД заключается в измерении давления в фасциальном футляре прямой мышцы живота, которое совпадает с показателями ВБД. Данный способ заключается в следующем.

После обработки операционного поля раствором антисептика под местной инфильтрационной анестезией выполняют пункцию влагалища правой или левой прямой мышцы живота в околопупочной области ниже уровня пупка. Через пункционную иглу во влагалище прямой мышцы живота проводят гибкий стерильный катетер. Данный катетер фиксируют лейкопластырем к кожным покровам и используют для мониторинга интрафасциального давления в течение 2–3 суток. Измерение интрафасциального давления выполняют по любой из

имеющихся на сегодняшний день методик. Нами измерение интрафасциального давления проводилось с использованием устройства для измерения внутритканевого давления фирмы «Stryker» REF 295-1 (США). Одновременно с измерением давления в фасциальном футляре прямой мышцы живота нами проводилось измерение ВБД посредством датчика закрытой системы аппаратурной фирмы «Spiegelberg» производства Германии, установленного в брюшную полость во время предварительно проведенного оперативного вмешательства. По результатам 20 исследований было выявлено, что показатели давления внутри фасциального футляра прямой мышцы живота совпадают с показателями ВБД.

В работе использовали современную классификацию ВБГ, предусматривающую 4 степени повышения ВБД: I – 12–15 мм рт. ст., II – 16–20 мм рт. ст., III – 21–25 мм рт. ст., IV – более 25 мм рт. ст. [209].

Визуальную оценку величины внутрибрюшной кровопотери у пострадавших с ТПОЗП проводили согласно разработанному и запатентованному нами способу (*Патент на изобретение № 2565837, заявка № 2014118256, приоритет изобретения 5.05.2014 г., зарегистрировано в Государственном реестре изобретений РФ 23.09.2015 г.*), который заключается в следующем. Во время ЛС или ЛТ проводят визуальный осмотр брюшной полости.

На основании опыта лечения пострадавших с внутрибрюшным кровотечением нами разработаны следующие критерии визуальной оценки, соответствующие той или иной величине внутрибрюшной кровопотери:

1. Локальное скопление крови в одной анатомической области брюшной полости соответствует кровопотере объемом менее 200 мл.
2. Скопление крови в двух анатомических областях брюшной полости соответствует кровопотере объемом от 200 до 500 мл.
3. Скопление крови в трех анатомических областях брюшной полости соответствует кровопотере объемом от 500 до 1000 мл.
4. Скопление крови в четырех анатомических областях соответствует кровопотере объемом от 1000 до 1500 мл.

5. Скопление крови во всех отделах брюшной полости соответствует кровопотере объемом более 1500 мл.

В распознавании ранений внебрюшинных отделов ТК в трудных случаях дополнительно применялся разработанный и запатентованный нами способ диагностики ранений ободочной кишки (*Патент на изобретение № 2566730, заявка № 2014124792, приоритет изобретения 17.06.2014 г., зарегистрировано в Государственном реестре изобретений РФ 29.09.2015 г.*), который заключается в следующем. При поступлении пострадавшего с ранением «трудной» анатомической зоны (например, поясничной области) выполняют первичную хирургическую обработку раны с ее ревизией. В случае если раневой канал по данным хирургической обработки не проникает в брюшную полость, при стабильной гемодинамике и отсутствии перитонеальной симптоматики, при наличии сомнений в повреждении внебрюшинного отдела ободочной кишки пострадавшему выполняют очистительную клизму. Далее промывные воды после клизмы подвергают химическому исследованию на наличие пигментов крови по одному из доступных способов (бензидиновая проба, гваяковая проба, пирамидиновая проба).

Бензидиновая проба выполняется по общепринятой методике следующим образом. Часть промывных клизменных вод набирают в пробирку, куда капают 3 капли 1% раствора бензидина в 50% уксусной кислоте и столько же 3% раствора пероксида водорода. Далее при наличии крови в промывных водах при осмотре пробирки на белом фоне появляется зеленое или синее окрашивание промывных вод. В случае если окраска не развивается или появляется позже 2 минут, то проба считается отрицательной. Бензидиновая проба считается наиболее чувствительной и дает положительный результат с разведением крови 1:100000–1:250000.

При положительном результате анализа диагностируют ранение ободочной кишки. Положительный результат данного анализа не говорит о точном наличии повреждения ободочной кишки, как и отрицательный результат не опровергает его. Однако данный способ в большинстве случаев ориентирует хирурга на про-

ведение оперативного вмешательства с полноценной ревизией всех отделов ободочной кишки.

Следует также отметить, что саму клизму выполняют крайне деликатно и осторожно, чтобы не повредить слизистую прямой кишки и в дальнейшем не получить ложно положительный результат. С этой же целью перед исследованием тщательно собирают анамнез и проводят осмотр на наличие у пострадавшего кровоточащих геморроидальных узлов, наличия язвенной болезни желудка или ДПК и прочих заболеваний, сопровождающихся желудочно-кишечным кровотечением разной интенсивности и способных тем самым привести к получению ложно положительного результата анализа.

Реперфузионный синдром диагностировали по разработанному и запатентованному нами способу (*Патент на изобретение № 2424526, заявка № 2010114501, приоритет изобретения 12.04.2010 г., зарегистрировано в Государственном реестре изобретений РФ 20.07.2011 г.*) при достижении показателями лактата периферической крови в постишемическом периоде (в нашем случае после ВБГ) 10 ммоль/л [120, 128].

При отсутствии противопоказаний к реинфузии аутокрови последнюю выполняли по общепринятой методике в случае выполнения ЛТ. В случае выполнения ЛС применялся разработанный нами способ забора крови на реинфузию из лапароскопического доступа (*Патент на изобретение № 2560779, Заявка № 2014118254, приоритет изобретения от 5.05.2014 г., зарегистрировано в Государственном реестре полезных моделей РФ 23.07.2015 г.*). Техническим результатом разработанного способа является упрощение и уменьшение продолжительности забора крови из брюшной полости при проведении ЛС, предотвращение повреждения клеток крови, повышение удобства для хирурга.

Данный способ осуществляется следующим образом. Во время ЛС через манипуляционный 5 мм троакар вводят в брюшную полость стерильную гибкую (полихлорвиниловую, силиконовую и др.) трубку диаметром 4 мм, длиной от 35 до 100 см (можно использовать трубку от системы для внутривенных инфузий) в зависимости от конституции пострадавшего; при помощи лапароскопического

зажима, введенного в брюшную полость через другой манипуляционный троакар, направляют свободный конец трубки к местам скопления крови (боковые каналы, малый таз) (рисунок 14).

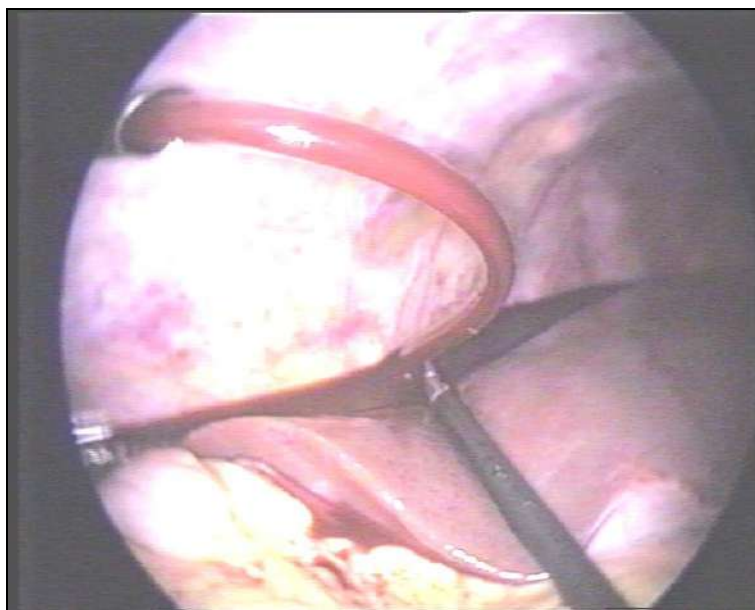


Рисунок 14 – Забор аутокрови на реинфузию из лапароскопического доступа (фото)

Благодаря наличию карбоксиперитонеума (12–20 мм рт. ст., обычно 14 мм рт. ст.) кровь свободно, без применения активной аспирации поступает самотеком благодаря разности давлений в емкость с консервантом, например, Глюгициром (Декстроза+Натрия цитрат). Средняя рассчитанная скорость тока крови составляет 150 мл в минуту. Далее эта кровь через аппарат Cell Saver возвращается в кровяное русло больного или пострадавшего.

Преимуществами данного способа являются:

1. Сохранение миниинвазивности.
2. Минимальное время на осуществление лапароскопического доступа (установка троакаров) и начала выполнения реинфузии по сравнению с ЛТ.
3. Время забора крови на реинфузию составляет от 2 до 10 минут при объеме от 200 мл до 1500 мл.
4. Отсутствие отрицательного влияния вакуума на кровяные клетки.

5. Отсутствие уменьшения карбоксиперитонеума и, как следствия, ухудшения визуализации ОБП.

6. Забор крови на реинфузию при ЛС значительно облегчает дальнейшее проведение санации брюшной полости.

Консервативное лечение ВБГ включало в себя проведение малообъемной инфузионной терапии, стимуляцию кишечника, перидуральную нейро-вегетативную блокаду, раннюю активизацию пострадавших, очистительные клизмы.

В случае возникновения у пострадавших с ТПОЗП СВБГ применяли разработанный нами способ лечения последнего (*Патент на изобретение № 2405460, заявка № 2009103385, приоритет изобретения от 02.02.2009 г., зарегистрировано в Государственном реестре полезных моделей РФ 10.12.2010 г.*), который заключается в следующем. Предоперационно производят пункцию и катетеризацию перидурального (эпидурального) пространства на уровне L_I–L_{II} поясничных позвонков по стандартной методике. Посредством установленного катетера в перидуральное пространство вводят анестетик, например 0,2% раствор Ропивакаина гидрохлорида, со скоростью 6–10 мл/ч. Под эндотрахеальным наркозом с использованием миорелаксантов в асептических условиях производят срединную декомпрессивную ЛТ: послойно по срединной линии рассекают кожу, подкожную клетчатку, апоневроз белой линии живота, брюшину. Отсосом эвакуируют выпот из брюшной полости. Производят ревизию ОБП и ЗП, выполняют основной этап оперативного пособия, по возможности устраняют причину, вызвавшую повышение ВБД. Далее с целью декомпрессии производят дренирование тонкой и ТК путем трансанального антеградного проведения двухпросветного назогастроинтестинального зонда максимально дистально по тонкой кишке и подобного же зонда трансанально ретроградно по ТК, используя мануальную ассистенцию. Если в ходе основного этапа оперативного пособия произведена колостомия, то ТК дренируют через колостому. Во время антеградного продвижения зонда по тонкой кишке и ретроградного продвижения подобного зонда по ТК отсосом производят аспирацию кишечного содержимого посредством зондов, что уменьшает объем содержимого брюшной полости и снижает выраженность ВБГ.

После установки дренажей в брюшную полость производят типичное послойное ушивание лапаротомной раны. При ВБД более 15 мм рт. ст. апоневроз не ушивают, а ушивают только кожу. В послеоперационном периоде пострадавшему в условиях палаты интенсивной терапии производят внутривенное введение миорелаксанта неконкурентного типа, например Пипекурония бромид в дозировке, поддерживающей миорелаксацию, с целью устранения тонуса мышц передней брюшной стенки (60–80 мкг/кг). Введение миорелаксанта производят на фоне проведения искусственной вентиляции легких. В то же время по перидуральному катетеру в перидуральное пространство вводят анестетик, например 0,2% раствор Ропивакаина гидрохлорида, со скоростью 6–10 мл/ч, что позволяет прервать симпатическую и болевую импульсацию, тем самым купировать парез кишечника. Назоинтестинальный и толстокишечный зонды подключают к отсосу и производят продленную аспирацию содержимого из тонкой и ТК. Миорелаксацию, введение в перидуральное пространство анестетика, аспирацию из кишечных зондов проводят до купирования симптомов СВБГ от 3-х до 8-и суток, до стабилизации состояния пострадавшего, после чего пострадавшего экстубируют, перидуральный катетер и кишечные зонды удаляют.

Для интраоперационного контроля эффективности гемостаза использовали разработанный нами способ, суть которого заключается в следующем. В конце оперативного вмешательства при ТПОЗП, в случае если оперативное вмешательство выполнялось на фоне артериальной гипотензии, перед закрытием операционной раны производили временное повышение систолического артериального давления до 140 мм рт. ст. на 30 сек посредством внутривенного введения симпатомиметика (Допамина гидрохлорид, Норэпинефрина тартрат) в необходимой дозе. После подъема артериального давления производили повторный осмотр поврежденных участков ОБП или ЗП на наличие продолжающегося кровотечения. При отсутствии кровотечения введение симпатомиметиков или прекращали или снижали дозу вводимого препарата до поддержания необходимых цифр артериального давления, после чего операционная рана закрывалась.

С целью исключения негативного влияния на организм данного приема контроля эффективности гемостаза в учет принимались возраст пострадавшего, состояние сердечно-сосудистой системы, тяжесть черепно-мозговой травмы и др. Данный способ не использовали при наличии у пострадавшего тяжелой черепно-мозговой травмы, пожилого и старческого возраста, острых нарушений мозгового кровообращения и инфаркта миокарда в анамнезе.

С целью профилактики прогрессирования и лечения ВБГ отказывались от выполнения ЛС при ВБД 20 мм рт. ст. и более, а оперативные вмешательства в данных ситуациях выполняли через лапаротомный доступ.

В конце каждого лапаротомного оперативного вмешательства стягивали края лапаротомной раны и измеряли ВБД любым из вышеописанных способов. При значениях ВБД 15 мм рт. ст. и выше на фоне миорелаксации и зондовой декомпрессии кишечника проводили временное закрытие брюшной полости путем ушивания лапаротомной раны на уровне кожи, либо путем укладывания на петли кишечника стерильной полиэтиленовой пленки, поверх которой укладывалась либо стерильная пеленка, либо стерильные метровые салфетки в несколько слоев, которые, в свою очередь, фиксировались либо стерильной клейкой пленкой, либо путем подшивания их к краям лапаротомной раны отдельными узловыми швами.

Для приготовления гистологических препаратов заготавливали фрагменты тканей и фиксировали их в 10% водном растворе формальдегида. Гистологические срезы толщиной 7 мкм окрашивали гематоксилином и эозином. Обработанные срезы и препараты изучались и фотографировались с помощью микроскопа «Биолам».

В послеоперационном периоде всем пострадавшим проводились: восполнение кровопотери (цельная кровь, эритроцитарная масса, свежезамороженная плазма, белковые препараты); профилактика синдрома диссеминированного внутрисосудистого свертывания; продолжение противошоковых мероприятий (адекватное обезболивание, инотропная поддержка, поддержка жизненно важных функции организма с их мониторингом); фармакологическая поддержка (стабилизация гемодинамики); респираторная поддержка; приемы нейровегита-

тивной защиты (седатация); инфузионно-трансфузионная терапия (по показаниям и под контролем центральной и периферической гемодинамики, в т. ч. ударного объема, почасового диуреза); лечение и профилактика тромбоэмболических (антикоагулянты) и инфекционных осложнений (антибиотикотерапия как превентивная, так и с учетом предполагаемого и подтвержденного этиологического фактора); профилактика и лечение синдрома системной воспалительной реакции и сепсиса (назначение антибиотиков резерва и т. д.), полиорганной недостаточности; профилактика сердечно-легочных осложнений, эрозивно-язвенных поражений желудочно-кишечного тракта (назначение антацидов, H₂-блокаторов, антихеликобактерная терапия, антиоксидантная терапия); адекватное обезболивание; профилактика и лечение СКН (ранняя активация функции желудочно-кишечного тракта, стимуляция кишечника, ранняя нутритивная поддержка, приемы нейровегетативной блокады).

ГЛАВА 3. РЕЗУЛЬТАТЫ ЭКСПЕРИМЕНТАЛЬНОГО ИССЛЕДОВАНИЯ

3.1. Экспериментальное исследование функциональной активности кишечника при забрюшинных кровоизлияниях

Анализ распределения частоты встречаемости различных степеней СКН по срокам эксперимента (суткам) в этих четырех экспериментальных группах показал следующее. Как видно на рисунке 15, в I экспериментальной группе на первые сутки эксперимента у всех кроликов отсутствовали какие-либо признаки или проявления СКН. На вторые сутки у двух кроликов (20%) были обнаружены признаки СКН I степени, а на третий день – у трех (30%). Однако в силу малочисленности группы математико-статистическая проверка при помощи критерия сравнения процентных долей [105] показала, что эти изменения относительно первого дня эксперимента статистически незначимы ($p > 0,15$ и $p > 0,07$ соответственно). Незначима и разница в частоте встречаемости СКН I степени на вторые и третьи сутки эксперимента ($p > 0,61$).

Совершенно иная картина имела место во II экспериментальной группе. Как видно на рисунке 16, в этой группе уже на первые сутки эксперимента отсутствие СКН имело место лишь у шести животных (60%), а у четырех (40%) уже были обнаружены признаки СКН I степени.

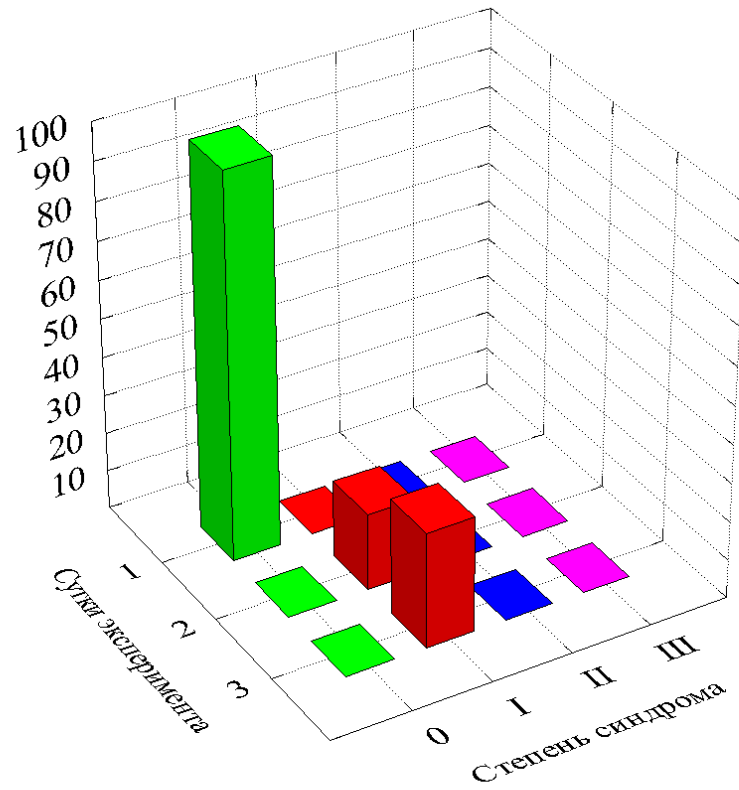


Рисунок 15 – Изменения частоты встречаемости трех степеней синдрома кишечной недостаточности в I группе животных в течение трех суток эксперимента

Примечание: I, II, III – степени синдрома кишечной недостаточности (пояснения в тексте), 0 – случаи отсутствия такого синдрома; по оси Z – частота встречаемости данной степени в % от общего числа случаев.

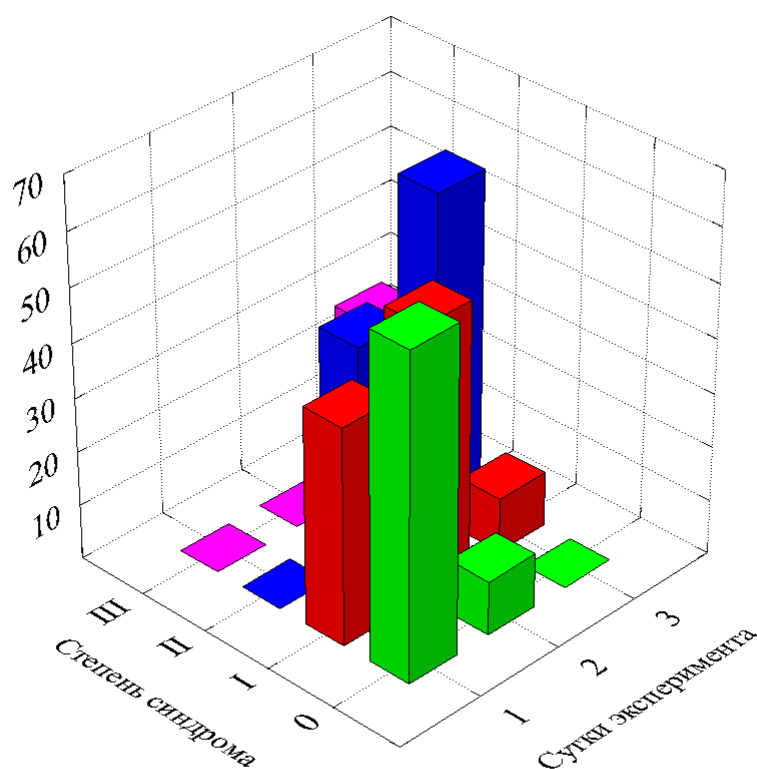


Рисунок 16 – Изменения частоты встречаемости трех степеней синдрома кишечной недостаточности во II группе животных в течение трех суток эксперимента

Примечание: I, II, III – степени синдрома кишечной недостаточности (пояснения в тексте), 0 – случаи отсутствия такого синдрома; по оси Z – частота встречаемости данной степени в % от общего числа случаев.

На вторые сутки число случаев отсутствия СКН снизилось до одного (10%), доля СКН I степени незначимо ($p > 0,65$) возросла до 50% и, что наиболее важно, у четырех животных (40%) обнаружались признаки СКН II степени, полностью отсутствовавшие в этой группе на первые сутки, а в первой группе – в течение всего эксперимента.

На третьи сутки доля случаев СКН I степени снизилась с 50 до 10%, хотя и незначимо ($p > 0,06$), доля случаев СКН II степени также незначимо ($p > 0,38$) увеличилась с 40 до 60% и, что опять-таки наиболее важно, были обнаружены

три случая (30%) СКН III степени, в предыдущие сроки наблюдений не имевшие места в данной группе и совершенно отсутствовавшие в I группе.

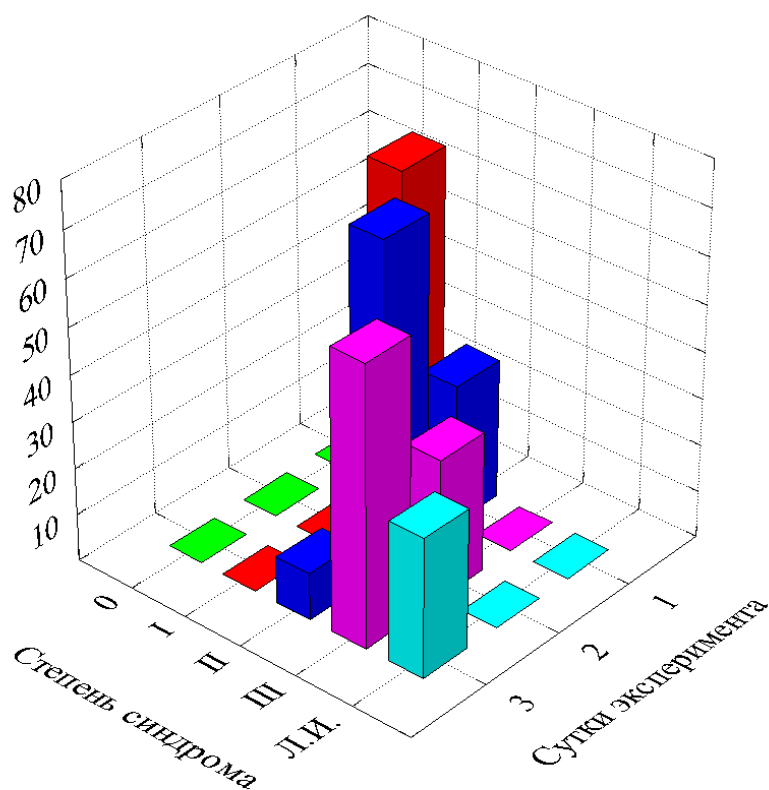


Рисунок 17 – Изменения частоты встречаемости трех степеней синдрома кишечной недостаточности в III группе животных в течение трех суток эксперимента

Примечание: I, II, III – степени синдрома кишечной недостаточности (пояснения в тексте), 0 – случаи отсутствия такого синдрома; по оси Z – частота встречаемости данной степени в % от общего числа случаев; аббревиатура «Л.И.» на шкале «степень синдрома» – случаи летального исхода.

Более радикальные изменения в проявлениях СКН произошли в III группе. Как видно на рисунке 17, здесь на первый день эксперимента имели место 70% случаев СКН I и 30% СКН II степени. На второй день доля СКН I степени с 70% упала до нуля ($p < 0,005$), а доля СКН II степени возросла более чем вдвое – с 30

до 70%, хотя и незначимо ($p > 0,09$). При этом оставшиеся 30% – случаи СКН III степени. Во II экспериментальной группе на данном этапе таких случаев не было вообще. На третьи сутки эксперимента в третьей группе доля СКН II степени значимо ($p < 0,02$) резко падает с 70 до 10%, а доля СКН III степени удваивается, возрастая с 30 до 60%, хотя и незначимо ($p > 0,19$). Однако наиболее важно, что в этой группе на третьи сутки эксперимента имели место три летальных исхода, которых ни разу не наблюдалось в предыдущие сроки и в двух других экспериментальных группах. Поскольку, надо полагать, развитие СКН III степени является предшественником летального исхода, доля неблагоприятных состояний на третьи сутки эксперимента составляет 90%, что значимо ($p < 0,02$) больше доли состояний такого рода на вторые сутки в этой же группе и на третьи сутки – во второй группе.

СКН II и III степеней проявлялось вялостью животных, отказом их от пищи, срыгиванием пищи.

В IV (контрольной) группе проявления СКН ничем не отличались от таковых в первой группе. Как видно на рисунке 18, на первые сутки эксперимента у всех животных отсутствовали какие-либо признаки или проявления СКН. На вторые сутки также лишь у двух кроликов (20%) были обнаружены признаки СКН I степени, а на третий день – у трех (30%). В силу малочисленности группы критерий сравнения процентных долей указал на незначимость этих изменений относительно первого дня эксперимента ($p > 0,15$ и $p > 0,07$ соответственно). Незначима оказалась и разница в частоте встречаемости СКН I степени на вторые и третьи сутки эксперимента ($p > 0,61$).

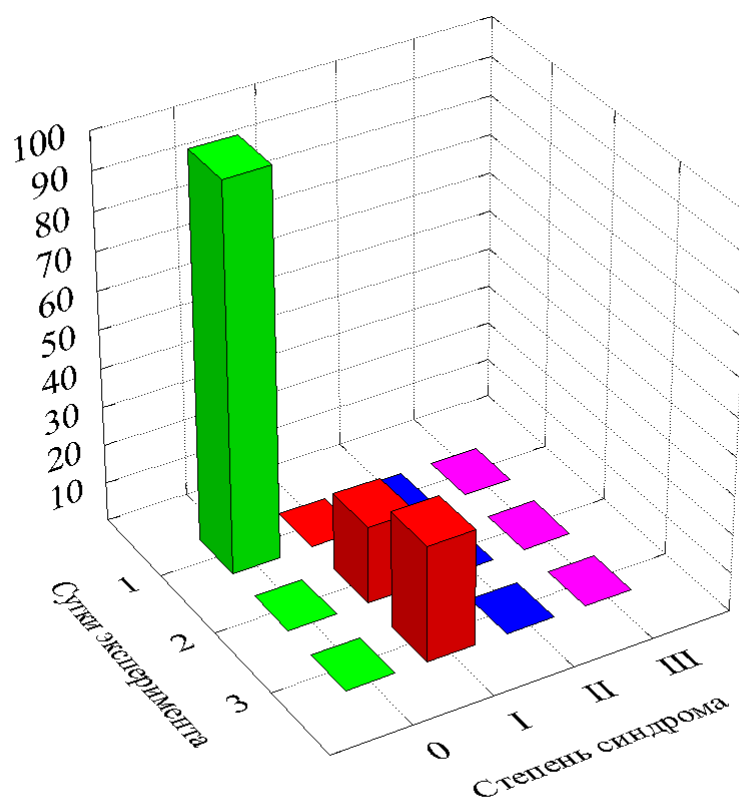


Рисунок 18 – Изменения частоты встречаемости трех степеней синдрома кишечной недостаточности в IV группе животных в течение трех суток эксперимента

Примечание: I, II, III – степени синдрома кишечной недостаточности (пояснения в тексте), 0 – случаи отсутствия такого синдрома; по оси Z – частота встречаемости данной степени в % от общего числа случаев.

По завершению эксперимента на 3-и сутки аутопсия выживших животных и умерших показала, что у экспериментальных животных со II степенью СКН имелось умеренное вздутие петель кишечника, у животных с III степенью СКН и у скончавшихся животных определялось резкое вздутие петель кишечника, наличие свободной жидкости серозного характера в брюшной полости (рисунок 19).

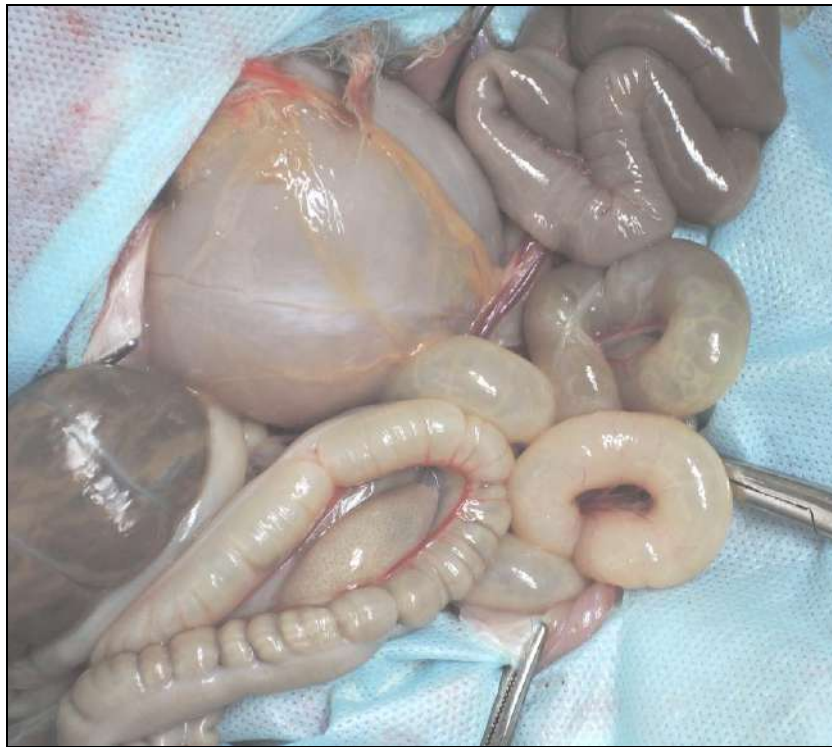

Рисунок 19 – Расширение всех отделов кишечника экспериментального животного (кролика) с III степенью синдрома кишечной недостаточности на фоне смоделированного забрюшинного кровоизлияния

Таким образом, результаты экспериментального исследования показали, что введение крови в ЗП непременно приводит к проявлению случаев СКН той или иной степени, а тяжесть проявлений и последствий СКН последовательно возрастает по мере увеличения срока от момента введения крови. Появление и нарастание доли тяжелых форм проявления СКН (вплоть до летального исхода) зависит от объема ЗК, то есть, чем больше объем ЗК, тем интенсивнее нарастает со временем доля таких проявлений и последствий СКН. Однако при самой кровопотере без ЗК проявления СКН схожи с таковыми, как при ЗК малого объема, что говорит, в свою очередь, о влиянии на функциональную активность кишечника фактора кровопотери.

3.2. Экспериментальное исследование патофизиологических и патоморфологических изменений при внутрибрюшной гипертензии, ассоциированной с острой кровопотерей

Вне ВБГ уровень лактата крови у экспериментальных животных составлял $2,29 \pm 0,32$ ммоль/л. Дисперсионный анализ по Фишеру показал, что до ВБГ, т. е. исходно, уровень лактата ни в группах с потерей 10% ОЦК, ни с потерей 20% ОЦК не зависел от групповой принадлежности животных ($F=0,19$, $p>0,82$ и $F=0,20$, $p>0,70$ соответственно). По критерию F_d попарно не различались и средние уровни содержания лактата: в группах I–II $p>0,54$, I–III $p>0,68$, II–III $p>0,84$; в группах IV–VI $p>0,43$, IV–VI $p>0,88$, V–VI $p>0,52$). Ранговый дисперсионный анализ по Краскелу-Уоллесу подтвердил, что такой зависимости нет: $H_k=0,23$, $p>0,88$ и $H_k=0,11$, $p>0,94$ для групп с потерей 10 и 20% ОЦК соответственно. Не выявлено и статистически значимой разницы средних показателей уровня лактата между группами с потерей 10 и 20% ОЦК ($p>0,88$). Следовательно, и по среднему уровню содержания лактата до ВБГ животные всех групп находились в равных «стартовых условиях».

В I группе экспериментальных животных средний показатель уровня лактата крови на 180 минуте опыта составлял $2,78 \pm 0,23$ ммоль/л, во II группе – $3,48 \pm 0,38$ ммоль/л, в III группе – $7,57 \pm 0,60$ ммоль/л.

В IV группе экспериментальных животных средний показатель уровня лактата крови на 180 минуте опыта составлял $3,33 \pm 0,36$ ммоль/л, в V группе – $4,38 \pm 0,73$ ммоль/л, в VI группе – $8,83 \pm 0,90$ ммоль/л.

На 180 минуте ВБГ при потере 10% ОЦК зависимость уровня содержания лактата в крови от ВБД оказалась очень сильной, почти функциональной и высоко достоверной: $\eta^2=66\%$ (η^2 –коэффициент влияния фактора, демонстрирующий, какую долю вариации признака детерминирует контролируемый фактор), $F=212$, $p<<0,0001$. Средние уровни содержания лактата попарно различались по критерию F_d : в группах I–II ($p<0,02$), I–III ($p<0,0001$) и II–III ($p<0,0001$). Как видно на рисун-

ке 20, эта зависимость нелинейная: при повышении ВБД с 15 до 20 мм рт. ст. прирост слабый (на 25%, с $2,78 \pm 0,23$ ммоль/л до $3,48 \pm 0,38$ ммоль/л), но при повышении ВБД с 20 до 25 мм рт. ст. прирост содержания лактата уже составляет 270% относительно первого значения, 220% относительно предшествующего и 330% относительно исходного ($2,29 \pm 0,32$ ммоль/л) значения – до $7,57 \pm 0,60$ ммоль/л. Ранговый дисперсионный анализ по Краскелу-Уоллесу также показал, что, несмотря на малочисленность данных, такая зависимость существует и является высоко значимой ($H_k=14,4$, $p<0,008$), а межгрупповые различия уровней содержания лактата также статистически достоверны по критерию Манна-Уитни (в группах I–II $p<0,02$, I–III $p<0,004$, II–III, $p<0,004$).

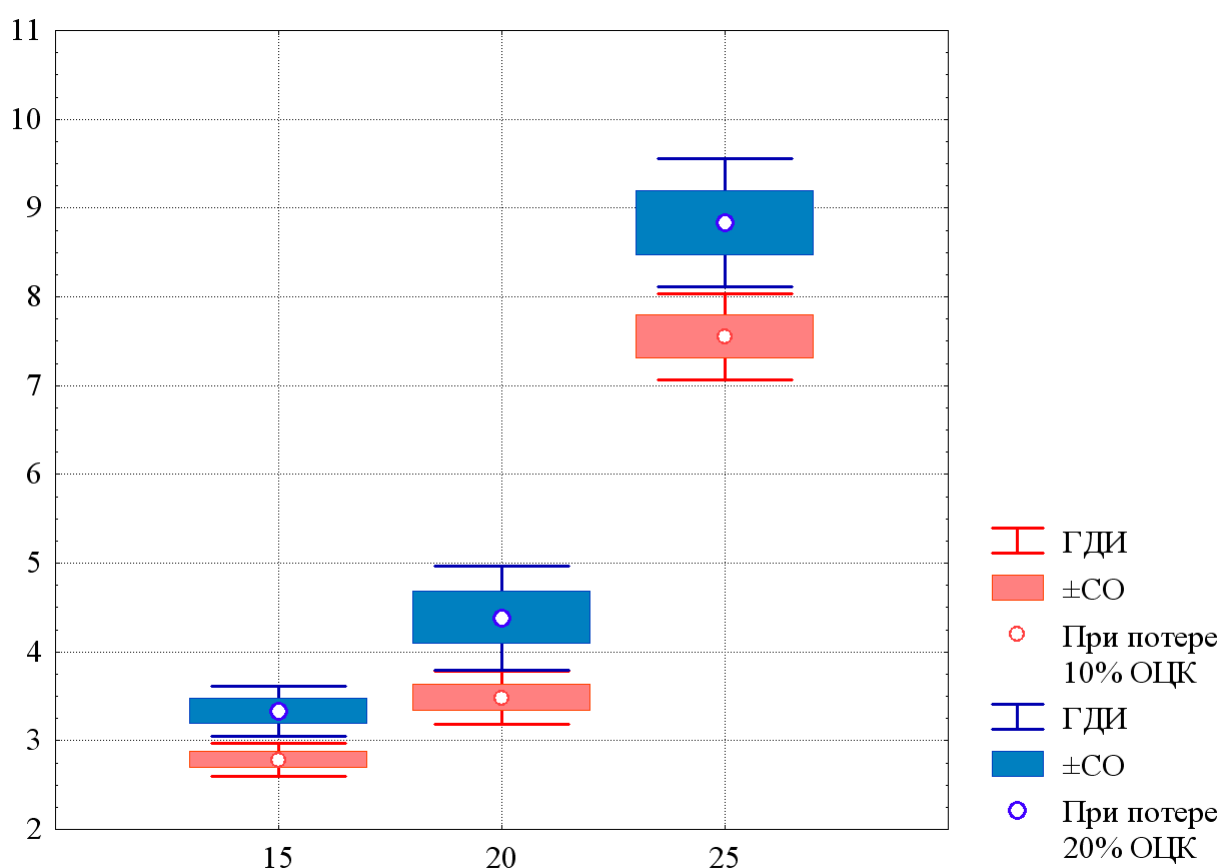


Рисунок 20 – Зависимость уровня лактата крови на 180 минуте напряженного пневмоперитонеума от внутрибрюшного давления и объема кровопотери.

Примечание: по оси абсцисс – величина внутрибрюшного давления в мм рт. ст.; по оси ординат – уровень лактата в крови в ммоль/л; ГДИ – границы доверительных интервалов для средних значений, ±СО – стандартная ошибка среднего значения, ОЦК – объем циркулирующей крови.

В группах с потерей 20% ОЦК зависимость уровня содержания лактата в крови от ВБД также оказалась сильной и высоко достоверной: $\eta^2=66\%$, $F=104$, $p \ll 0,0001$. Средние уровни содержания лактата попарно различались по критерию F_d : в группах IV–V ($p < 0,03$), IV–VI ($p < 0,0001$) и V–VI ($p < 0,0001$). Как видно на рисунке 20, эта зависимость также нелинейная: при повышении ВБД с 15 до 20 мм рт. ст. прирост содержания лактата слабый (на 31%, с $3,33 \pm 0,36$ ммоль/л до $4,38 \pm 0,73$ ммоль/л), но при повышении ВБД с 20 до 25 мм рт. ст. данный прирост в 2,6 раза относительно первого значения, двукратный относительно предшествующего и в 3,9 раз относительно исходного ($2,29 \pm 0,32$ ммоль/л) значения – до $8,83 \pm 0,90$ ммоль/л. Ранговый дисперсионный анализ по Краскелу-Уоллесу также показал, что, несмотря на малочисленность данных, при потере 20% ОЦК такая зависимость существует и является высоко значимой ($H_k=14,3$, $p < 0,0009$). На рисунке 20 также видно, что при всех трех уровнях ВБД средний уровень содержания лактата в группах с потерей 20% ОЦК значимо выше, чем в группах с потерей 10% ОЦК. Однако это различие не носит радикального характера, хотя и нарастает при повышении ВБД: 0,5; 0,9 и 1,28 ммоль/л соответственно. Наибольшая разница возникает при ВБД 25 мм рт. ст. То есть, исходное состояние животных во всех шести группах до начала эксперимента по интересующим нас параметрам (масса тела, объем кровопотери и уровень содержания лактата в крови) было практически идентичным (одинаковые «стартовые условия»). Однако на 180 минуте ВБГ такая зависимость проявилась очень жестко и рельефно в виде нелинейного нарастания содержания уровня лактата в крови, особенно резкого после повышения ВБД с 20 до 25 мм рт. ст. Вместе с тем в группе животных с большим объемом смоделированной кровопотери уровень лактата крови был значимо выше, чем в группе с меньшим объемом кровопотери при одних и тех же показателях ВБД, что говорит об усилении тяжести ишемии ОБП и ЗП в условиях ВБГ с увеличением объема потерянной крови.

Гистологические изменения в органах экспериментальных животных

Гистологическое исследование ОБП и ЗП показало, что во всех группах экспериментальных животных выявляются различной интенсивности патологические изменения, что, в первую очередь, связано с нарушением кровообращения и развитием ишемии. Патоморфологические изменения в группах не зависели от величины смоделированной кровопотери, а зависели от уровня ВБД. То есть в группах I и IV, II и V, III и VI соответственно патоморфологические изменения в органах были идентичными.

У экспериментальных животных I и IV групп (при ВБД 15 мм рт. ст.) определялись деструктивные процессы внутренних органов, в основном в почках и печени. Выявлялись уплотнение и деформация некоторых участков почечных телец и различных отделов нефрона, очаговые кровоизлияния (рисунки 21–22). В печени встречались отдельные дольки с выраженными уплотнениями печеночных пластинок (рисунок 23). Также встречались очаги дегенерации и деструкции паренхимы печени, диапедез эритроцитов за пределы сосудистого русла с одновременной миграцией лейкоцитов через стенку кровеносных капилляров (рисунок 24).

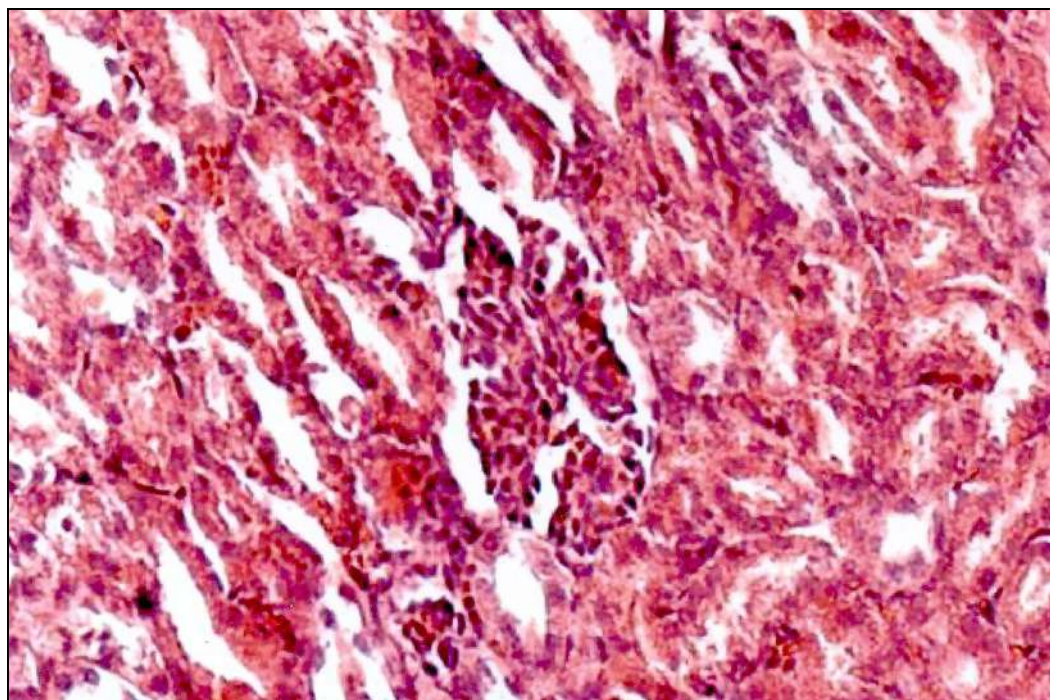


Рисунок 21 – Деформация почечного тельца и канальца нефрона, просвет канальца сохранен. Животные I и IV групп. Окраска гематоксилин-эозин.

Микрофотография ок. 10, об. 40.

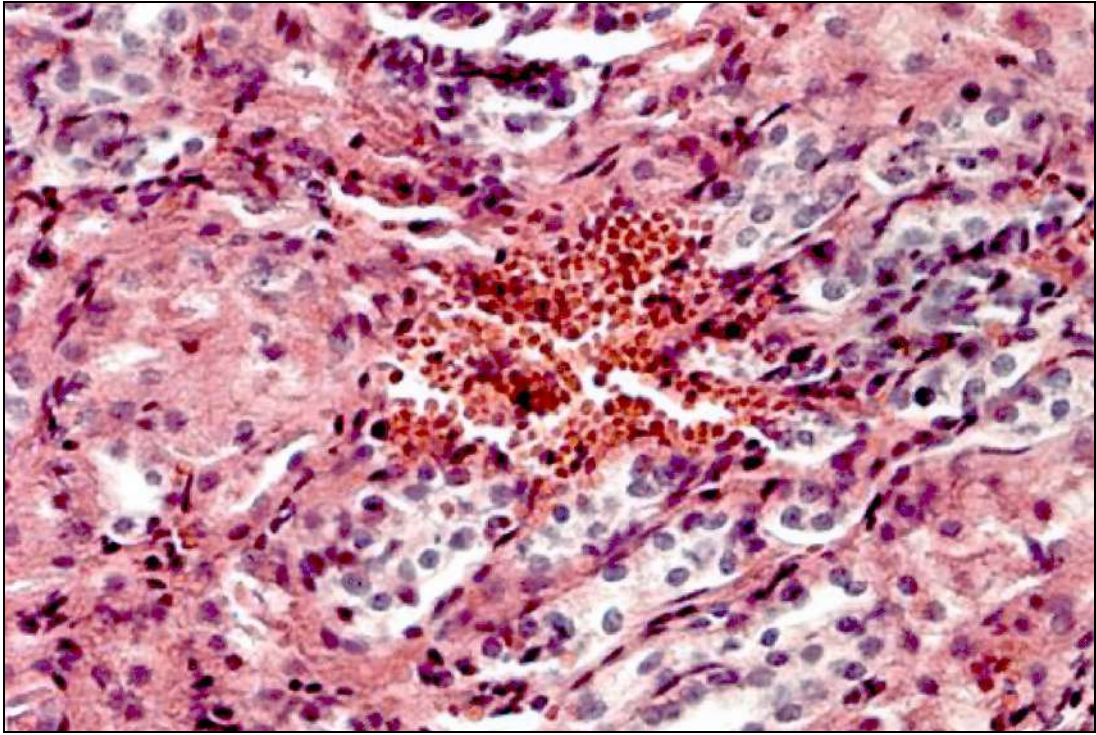


Рисунок 22 – Очаговое кровоизлияние среди почечных канальцев. Животные I и IV групп. Окраска гематоксилин-эозин. Микрофотография ок. 10, об. 40

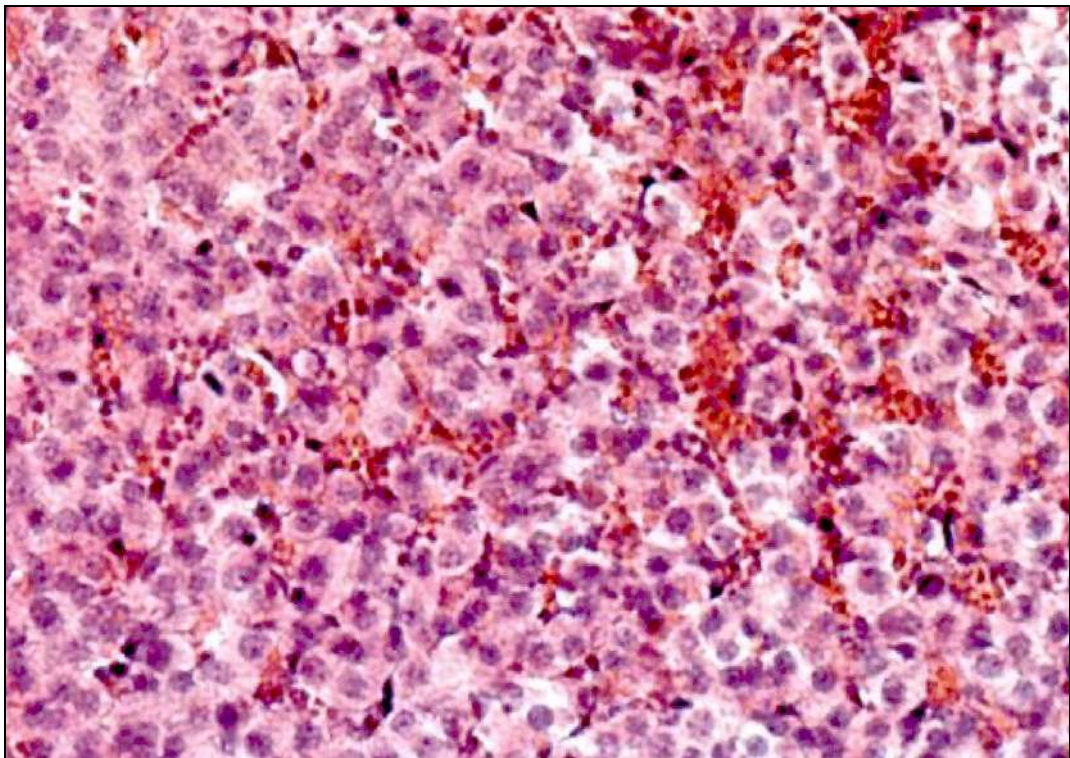


Рисунок 23 – Уплотненная зона дольки печени с полнокровными синусоидными капиллярами. Животные I и IV групп. Окраска гематоксилин-эозин. Микрофотография ок. 10, об. 40

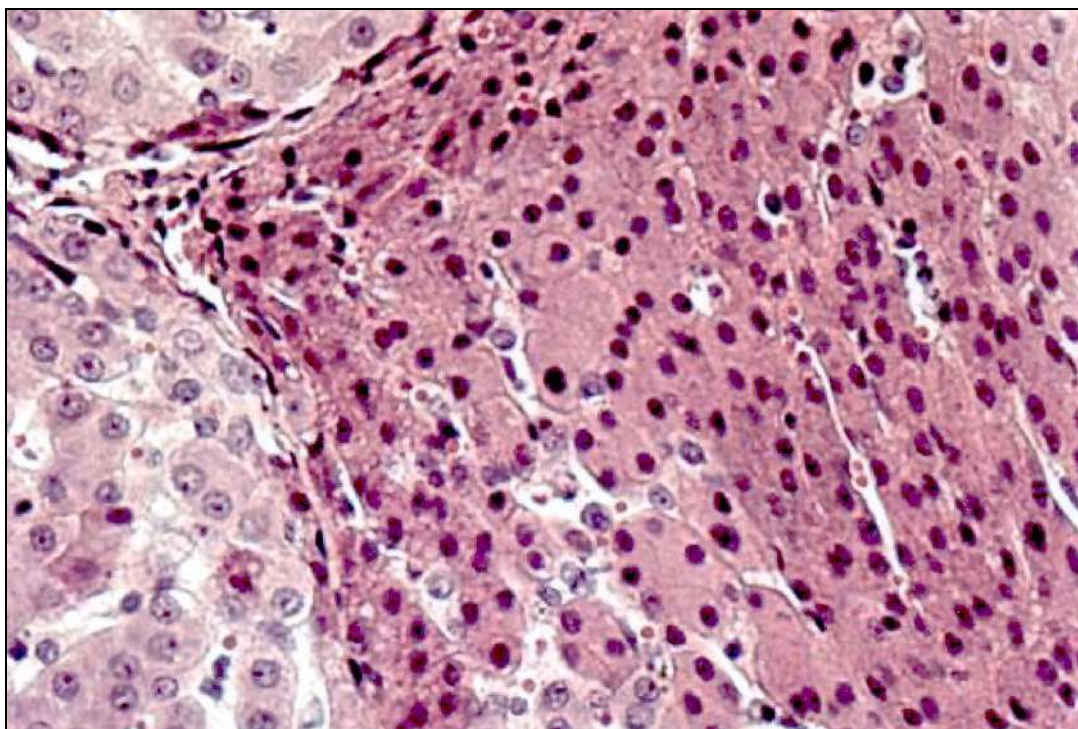


Рисунок 24 – Деструктивно измененная долька печени. Животные I и IV групп.
Окраска гематоксилин-эозин. Микрофотография ок. 10, об. 40

Очагами в значительной степени определялось нарушение внутридольковой лимфоциркуляции печени. Расширились внутридольковые синусоидные капилляры с внутридольковым застоем крови, с одновременным отеком пространства Диссе. В стенке тонкой кишки значимых патоморфологических изменений в данных группах не определялось.

У экспериментальных животных II и V групп (при ВБД 20 мм рт. ст.) также определялись деструктивно-дегенеративные изменения внутренних органов. Наряду с деформацией морфофункциональных единиц исследованных органов определялись еще более выраженные изменения кровообращения (рисунки 25–29). Определялась лимфoidная инфильтрация стенки тонкой кишки. Несомненно, местное расстройство кровоснабжения вышеотмеченных органов сопровождалось нарушениями метаболизма и газообмена.

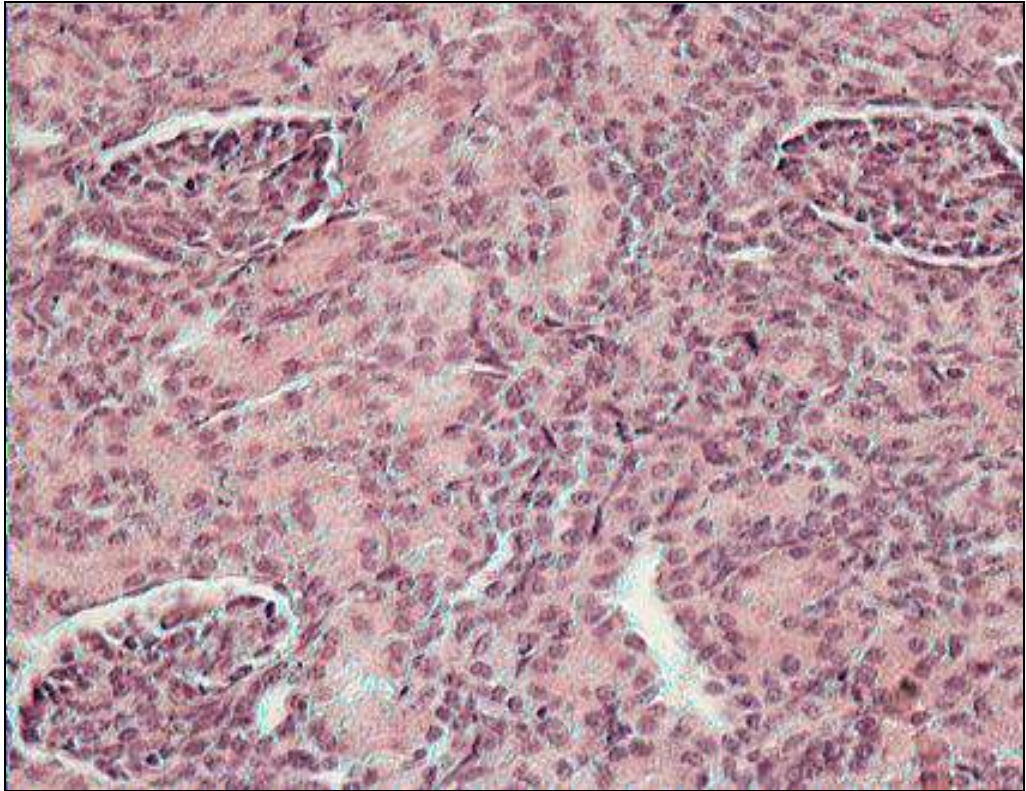


Рисунок 25 – Деформация почечных телец и различных отделов нефрона почки. Животные II и V групп. Окраска гематоксилин-эозин. Микрофотография ок. 10, об. 40

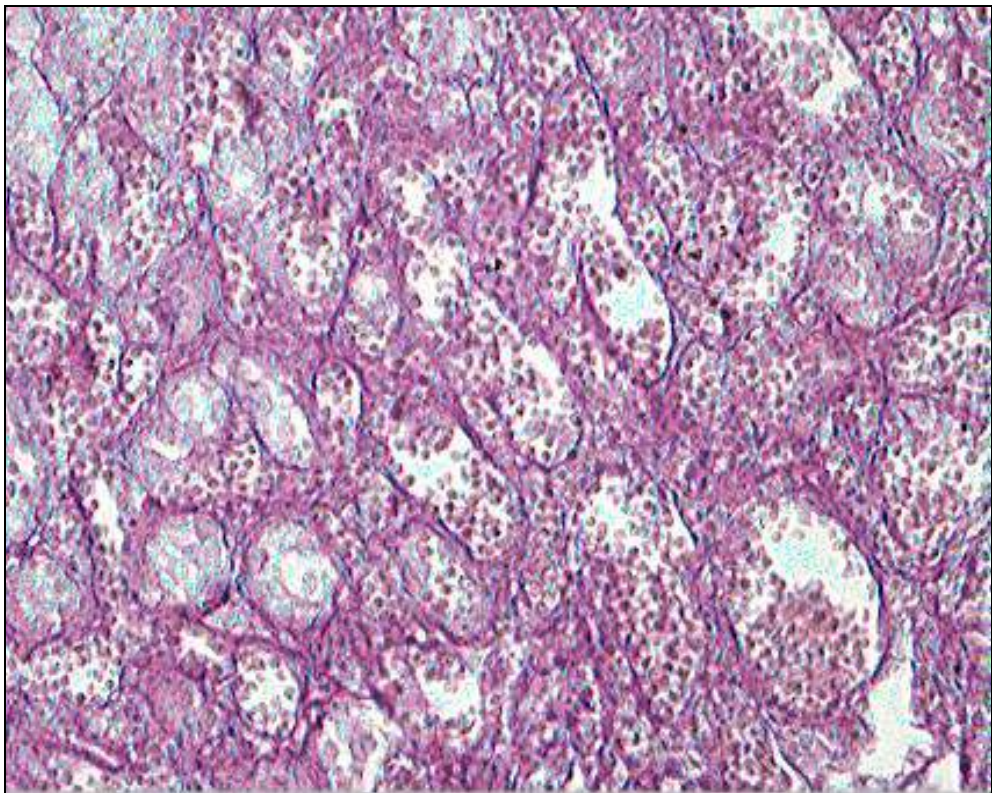


Рисунок 26 – Изменения микроциркуляторного русла мозгового вещества почки. Животные II и V групп. Окраска гематоксилин-эозин. Микрофотография ок. 10, об. 40

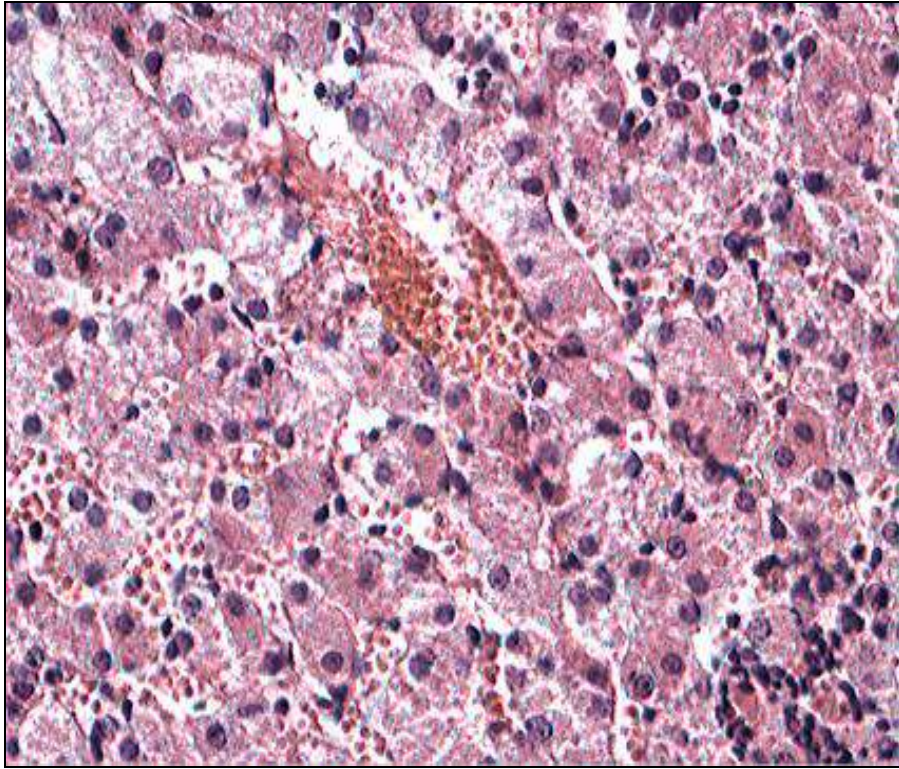


Рисунок 27 – Выраженное расширение внутридольковых синусоидных капилляров печени. Гиперемия кровеносных сосудов печени с миграцией макрофагов. Животные II и V групп. Окраска гематоксилин-эозин. Микрофотография ок. 10, об. 40

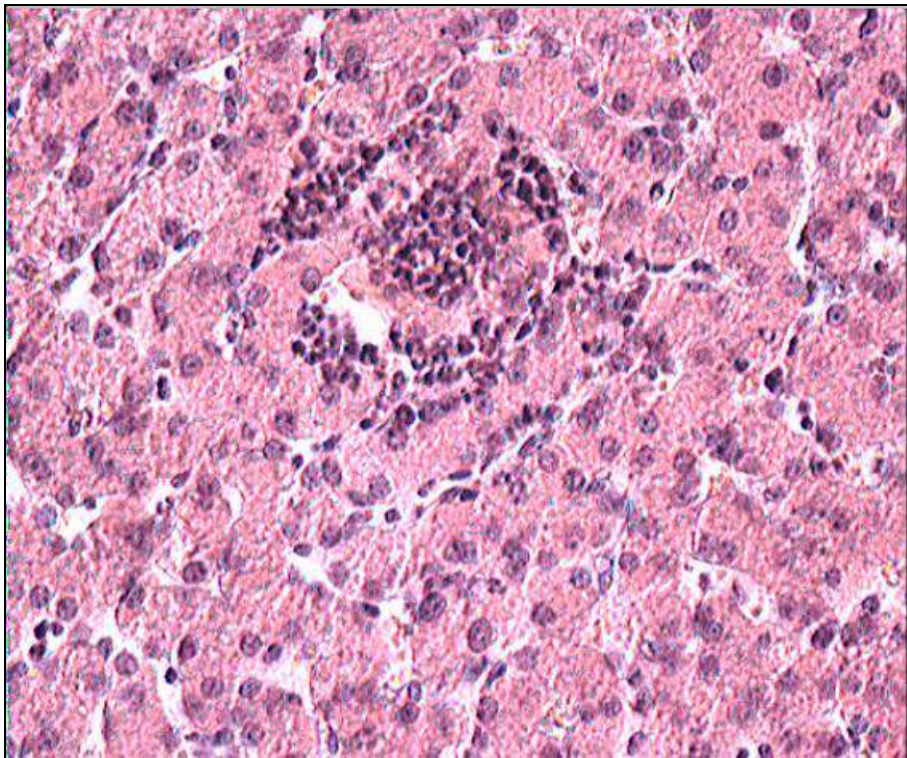


Рисунок 28 – Скопление лимфоидных клеток в дольке печени. Животные II и V групп. Окраска гематоксилин-эозин. Микрофотография ок. 10, об. 40

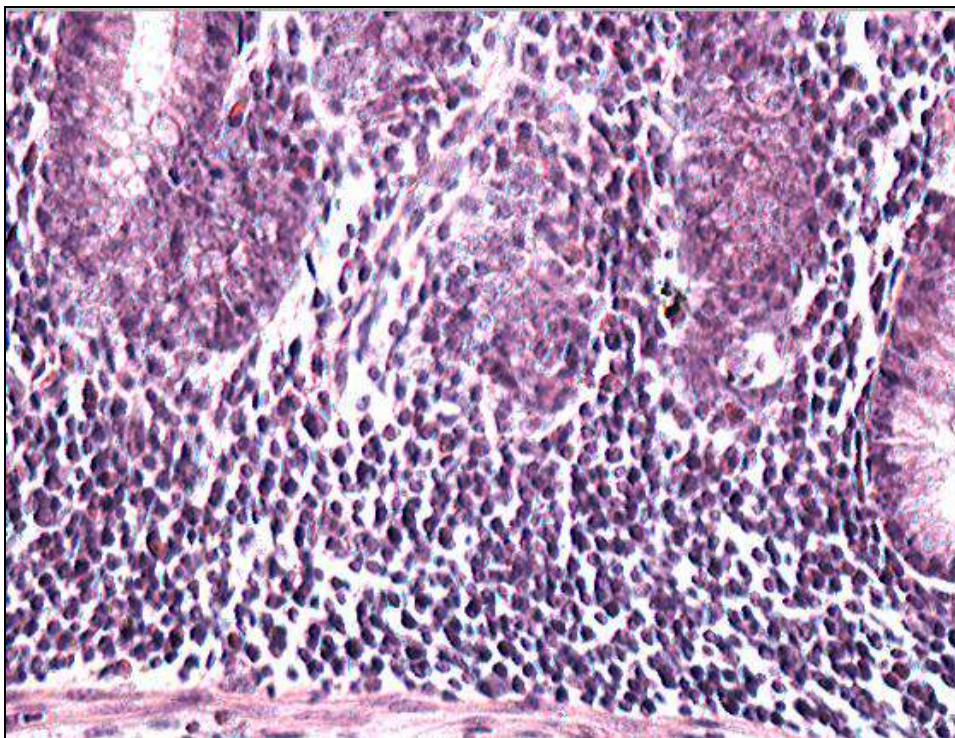


Рисунок 29 – Инфильтрация лимфоидных клеток в области дна крипт тонкой кишки. Животные II и V групп. Окраска гематоксилин-эозин.

Микрофотография ок. 10, об.40

У экспериментальных животных III и VI групп (при ВБД 25 мм рт. ст.) определялись значительные изменения гистологических структур. Отмечались деформация и смещение структурно-функциональных единиц органов, системное нарушение кровообращения с тяжелыми изменениями метаболического гомеостаза (рисунки 30–34).

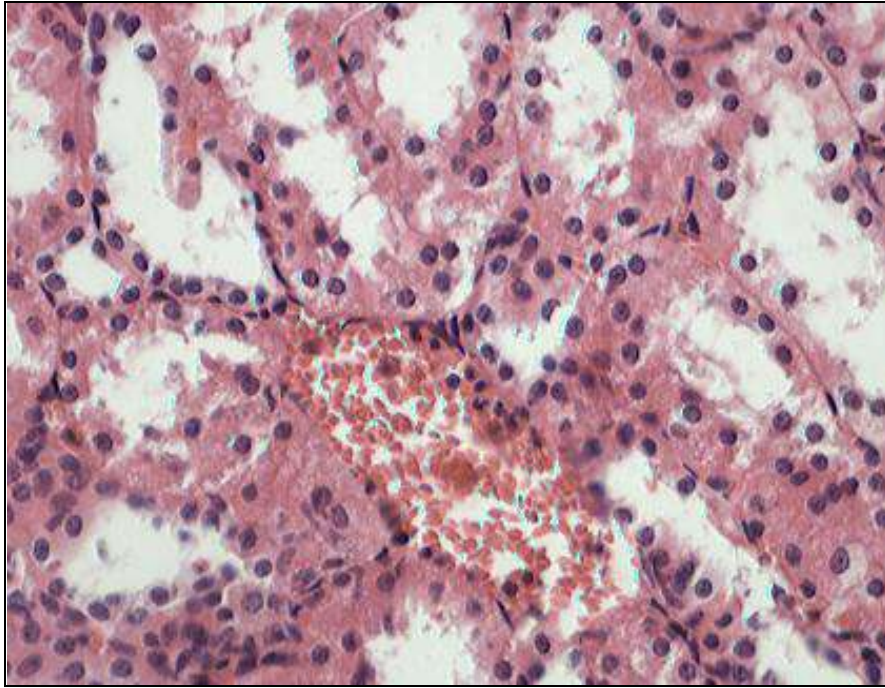


Рисунок 30 – Венозное полнокровие и очаговая ишемия коркового вещества почки. Деструкция апикальной части канальцев почки. Животные III и VI групп. Окраска гематоксилин-эозином. Микрофотография ок. 40, об. 40

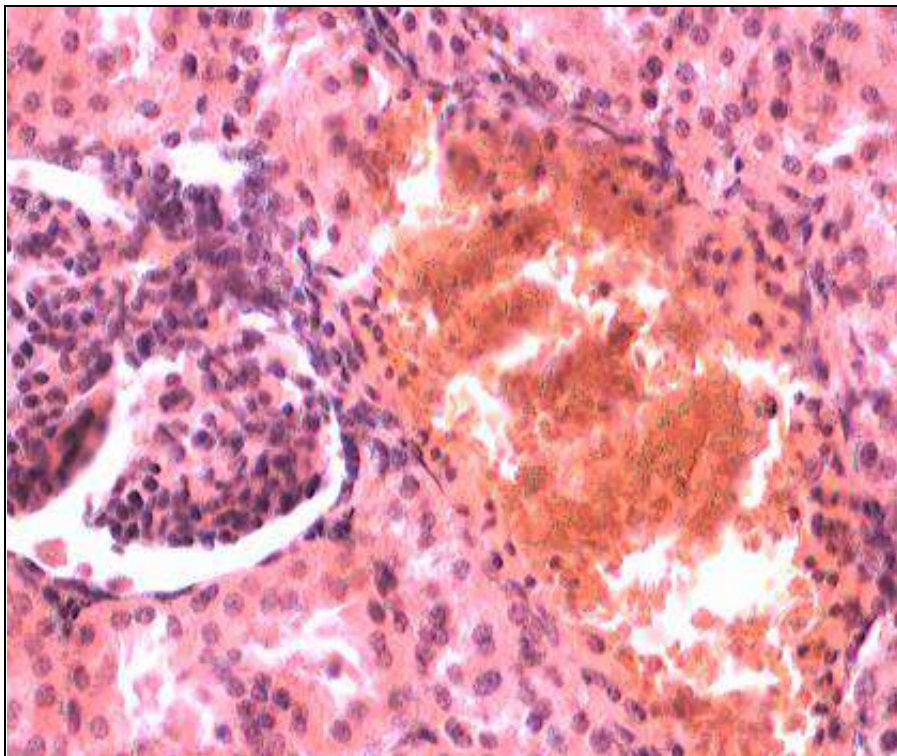


Рисунок 31 – Застой крови и лимфостаз с отеком интерстициальной ткани почки. Животные III и VI групп. Окраска гематоксилин-эозином. Микрофотография ок. 40, об. 40

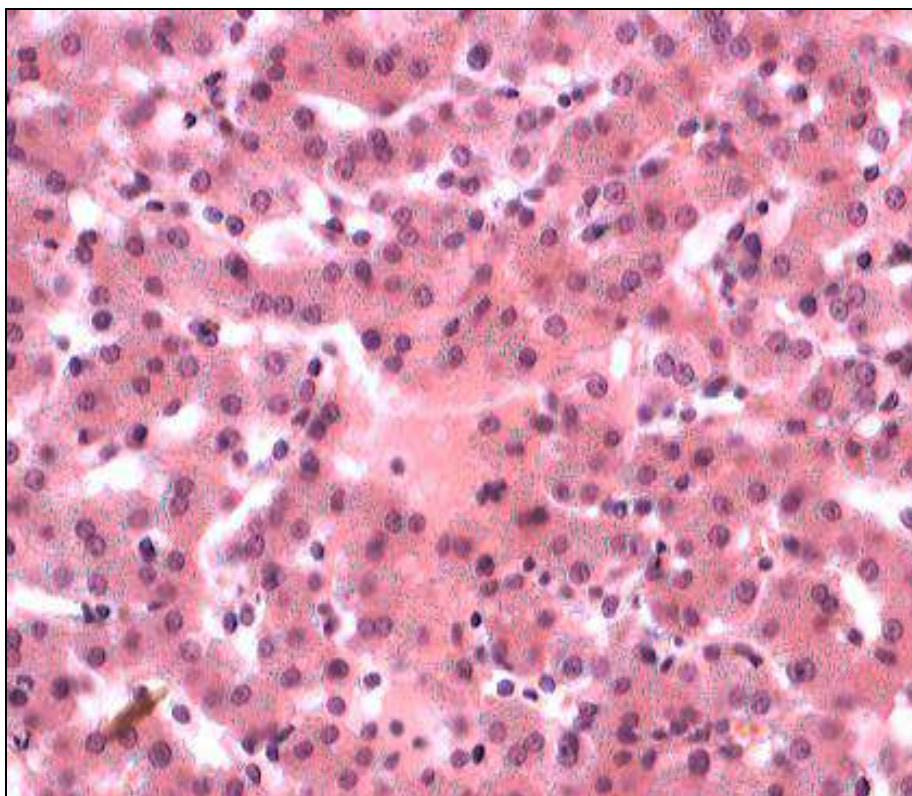


Рисунок 32 – Очаговая деструкция гепатоцитов печени с нарушением целостности синусоидных капилляров. Животные III и VI групп. Окраска гематоксилин-эозином. Микрофотография ок. 40, об. 40

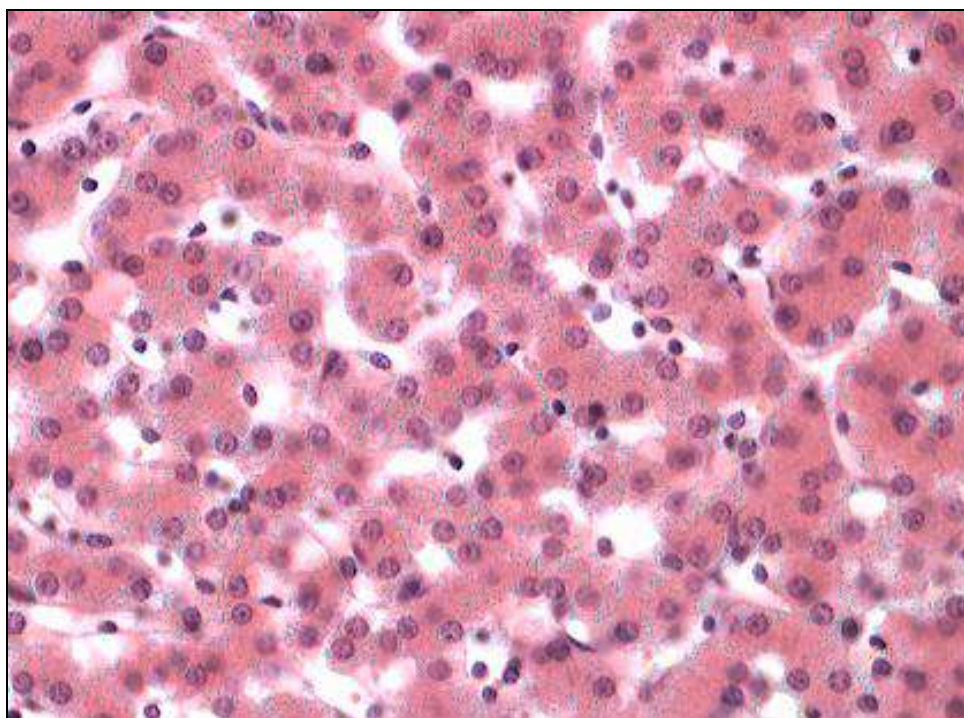


Рисунок 33 – Периваскулярный отек отдельных долек печени. Животные III и VI групп. Окраска гематоксилин-эозином. Микрофотография ок. 40, об. 40

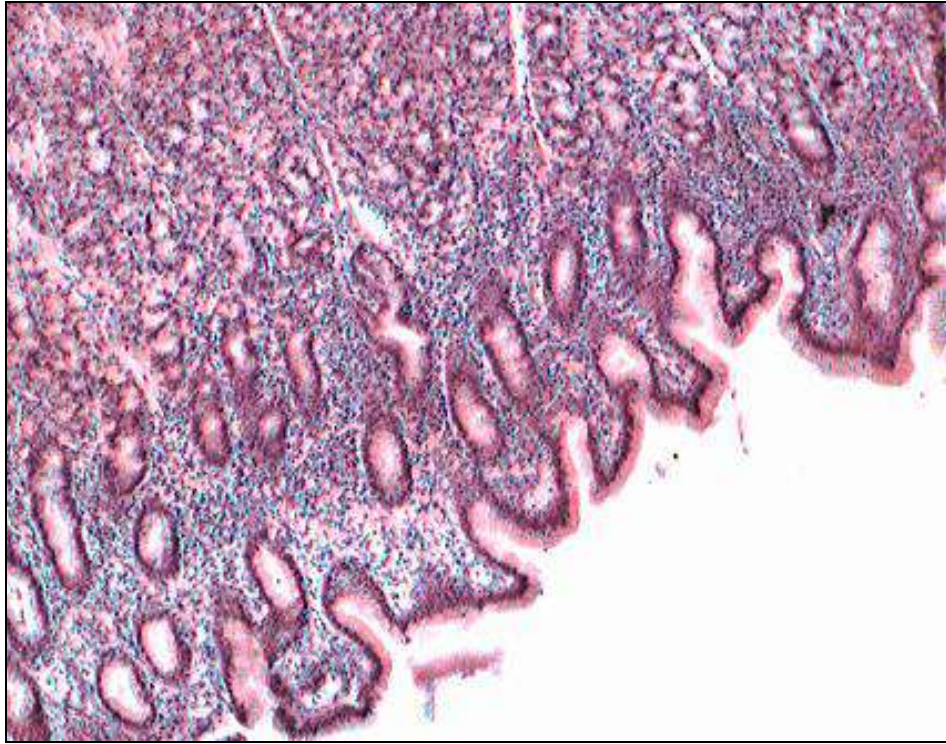


Рисунок 34 – Слизистая оболочка желудка с инфильтрацией лимфоидными клетками. Животные III и VI групп. Окраска гематоксилин-эозином.

Микрофотография ок. 40, об. 40

Таким образом, в эксперименте показано, что на фоне острой кровопотери с ростом ВБД повышается уровень лактата крови, что свидетельствует о возникновении тканевой ишемии с преобладанием анаэробного гликолиза, возникают деструктивные изменения тканей ОБП и ЗП. Причем с увеличением объема потерянной крови при одних и тех же показателях ВБД уровень лактата также значительно увеличивается, что говорит о прямой положительной корреляции тяжести ишемии ОБП и ЗП с тяжестью кровопотери в условиях ВБГ.

3.3. Экспериментальное исследование реакции тканей забрюшинного пространства на резиновый снаряд от гражданского огнестрельного оружия

Анализ микропрепаратов, окружающих фрагменты резиновых пуль тканей (рисунки 35–39), показал, что в пограничных с резиновым снарядом участках наблюдается умеренная инвазия клеток моноклеарного ряда с образованием небольшого количества тонкостенных сосудов. Обращает внимание отсутствие очагов деструкции и лейкоцитарных инфильтратов, что может свидетельствовать об отсутствии воспалительного процесса в окружающей ткани. Вокруг объекта (пули) – крайне малое количество лимфоцитов, что предполагает низкую активность иммунных процессов. Определяется сформированный соединительно-тканый рубец, отличающийся небольшими размерами, тонкой рыхлой структурой. Рубцовая ткань не распространяется глубоко в окружающую ткань. Воспалительная активность практически отсутствует, признаки гемодинамических расстройств и дистрофических изменений не определяются.

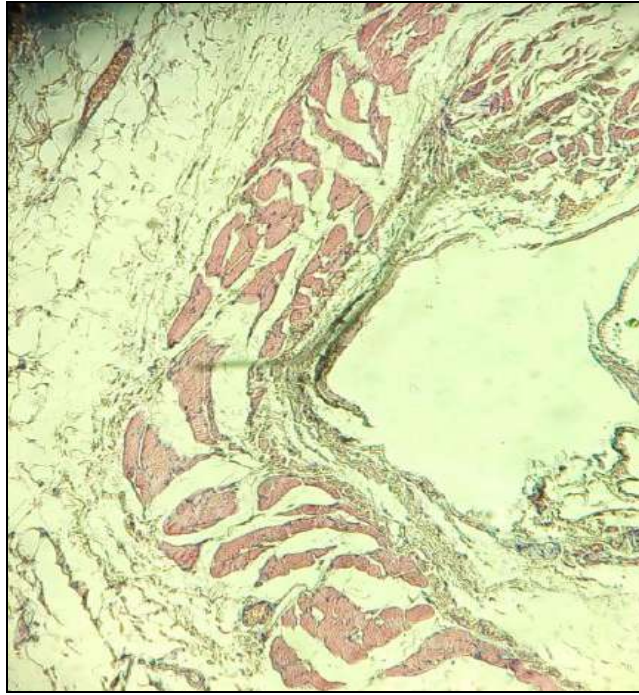


Рисунок 35 – Фрагмент мышечной и жировой тканей вокруг резинового снаряда со сформировавшейся соединительной тканью, полнокровными сосудами, умеренным отеком и воспалительной инфильтрацией. 3 месяц эксперимента.

Окраска гематоксилином и эозином. $\times 100$

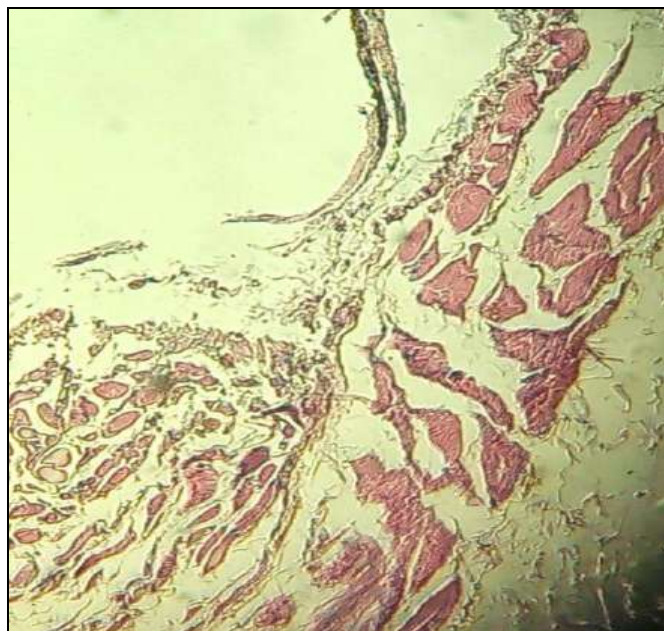

Рисунок 36 – Фрагмент мышечной и жировой тканей вокруг резинового снаряда со сформировавшейся соединительной тканью, полнокровными сосудами, умеренным отеком и воспалительной инфильтрацией. 3 месяц эксперимента.

Окраска гематоксилином и эозином. $\times 100$

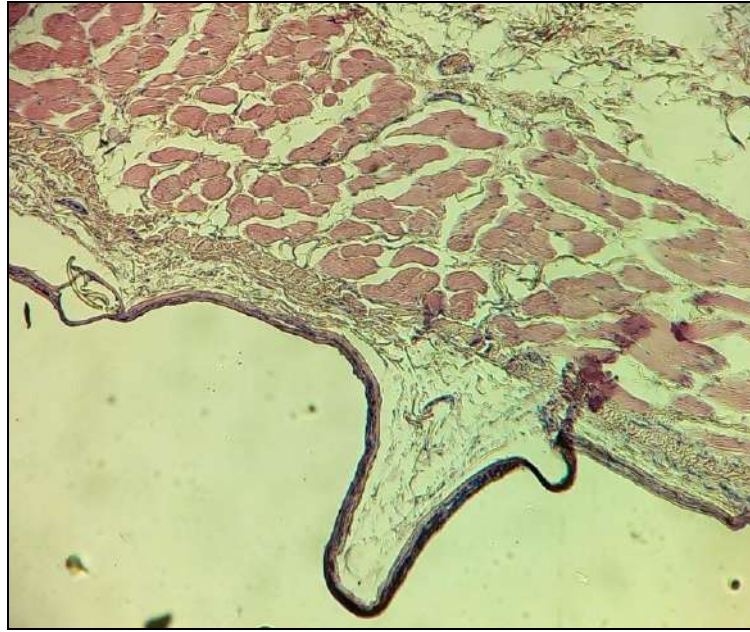

Рисунок 37 – Фрагмент соединительной ткани вокруг резинового снаряда. Вокруг снаряда сформировалась тонкая соединительнотканная прослойка, в окружающей ткани – полнокровные сосуды, умеренный отек. 6 месяц эксперимента. Окраска гематоксилином и эозином. $\times 100$

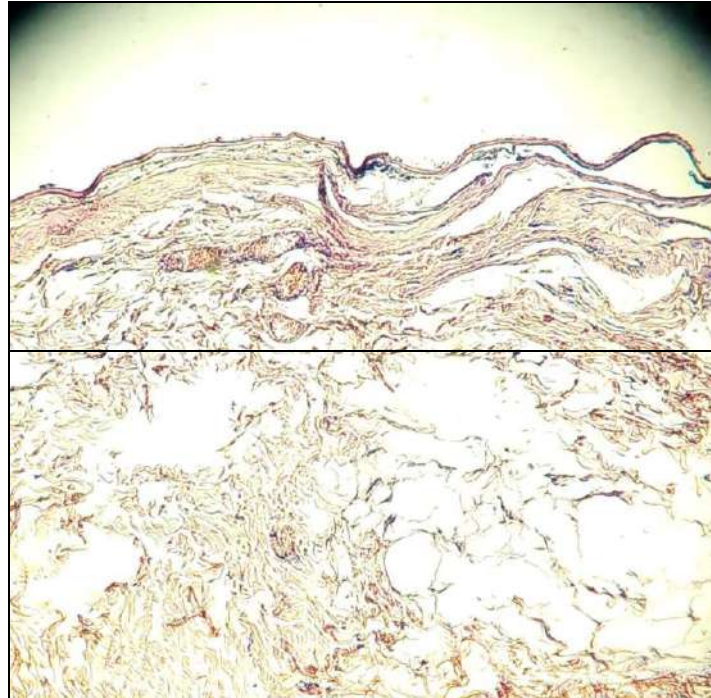


Рисунок 38 – Фрагмент соединительной ткани вокруг резинового снаряда. Вокруг снаряда сформировалась тонкая соединительнотканная прослойка, в окружающей ткани – полнокровные сосуды, умеренный отек. 6 месяц эксперимента. Окраска гематоксилином и эозином. $\times 100$

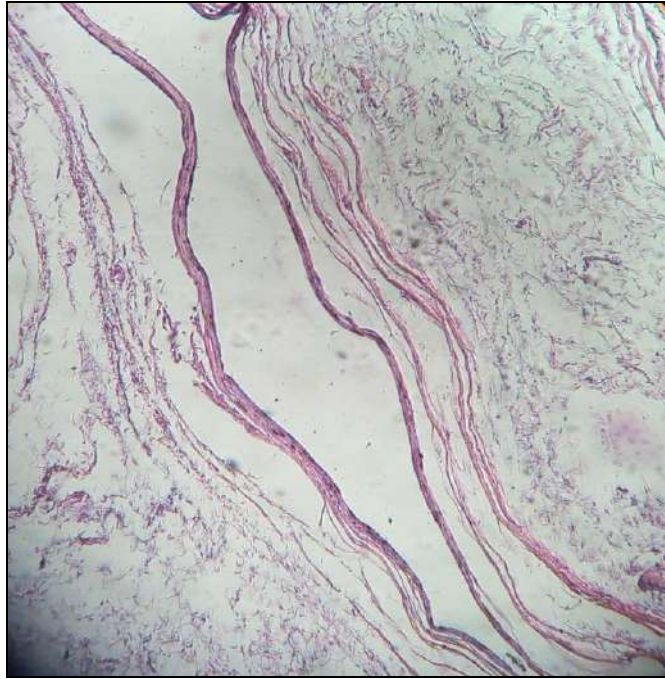


Рисунок 39 – Фрагмент соединительной ткани вокруг резинового снаряда со сформированной соединительной тканью, отличается небольшими размерами, тонкой рыхлой структурой. 12 месяцев эксперимента. Окраска гематоксилином и эозином. $\times 100$

Таким образом, в эксперименте показано, что в окружающих резиновый снаряд тканях ЗП практически отсутствует ответная реакция на внесенный объект, а в исходе к 12 месяцу эксперимента формируется рубец тонкого и рыхлого характера, что говорит об инертности материала снаряда от ГОО по отношению к тканям ЗП организма.

ГЛАВА 4. РЕЗУЛЬТАТЫ КЛИНИЧЕСКОГО ИССЛЕДОВАНИЯ

4.1. Хирургическая тактика при закрытых повреждениях органов забрюшинного пространства

Нами проведен ретропроспективный анализ лечения 319 пострадавших с закрытыми ТПОЗП, тактика ведения которых заключалась в следующем.

Во всех случаях характерным признаком закрытого ТПОЗП было ЗК. При диагностировании ЗК интраоперационно при ЛС или ЛТ, выполненной ввиду имеющихся признаков продолжающегося внутрибрюшного кровотечения или перитонита, абсолютными признаками, определяющими показания к ревизии ЗК, являлись:

- а) пульсация ЗК;
- б) напряжение ЗК;
- в) увеличение размеров (нарастание) ЗК в динамике;
- г) распространение ЗК за пределы предполагаемого поврежденного органа, то есть распространенные и тотальные ЗК;
- д) расположение ЗК в проекции ПЖ или полого органа.

В ряде случаев определить показания к ревизии ЗК при ЛТ помогало проведение ИЧБУЗИ ЗП путем непосредственного осмотра области ЗК через лапаротомную рану чрезбрюшинно.

Абсолютными ультразвуковыми признаками, определяющими показания к ревизии ЗК, являлись:

- 1) при локализации ЗК в проекции почек:
 - а) признаки кровотока в ЗК, указывающие на продолжающееся забрюшинное кровотечение;
 - б) признаки нарушения целостности стенки сосудов почечной ножки;

б) признаки дефектов контуров ЧЛС;

в) признаки разрыва паренхимы органа, распространяющегося на всю его толщину.

2) при локализации ЗК в проекции магистральных сосудов:

а) признаки кровотока в ЗК, указывающие на продолжающееся забрюшинное кровотечение;

б) признаки нарушения целостности стенки сосуда.

При расположении ЗК в проекции ДПК в ряде случаев внебрюшинное повреждение последней диагностировали путем проведения интраоперационной ФГДС.

При отсутствии на операции вышеуказанных признаков операция завершалась дренированием брюшной полости после коррекции сопутствующих повреждений ОБП. Далее устанавливалось динамическое наблюдение за показателями гемодинамики, красной крови пострадавшего, выполнялось динамическое УЗИ, а при необходимости – КТ ОБП и ЗП (рисунки 40–41) с целью контроля размеров ЗК, осмотра в динамике поврежденного органа ЗП.

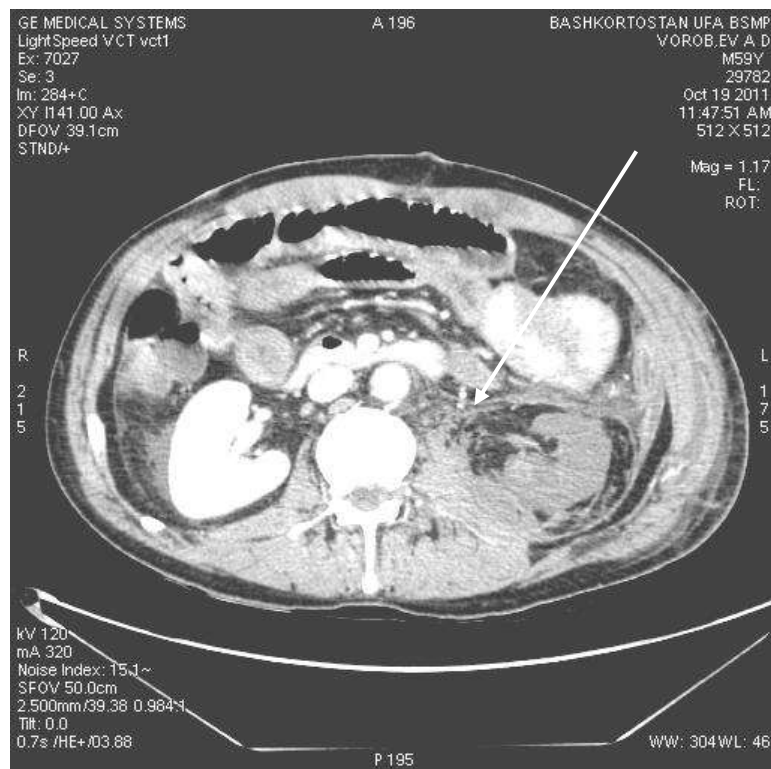


Рисунок 40 – Компьютерная томограмма пострадавшего с паранефральным забрюшинным кровоизлиянием слева

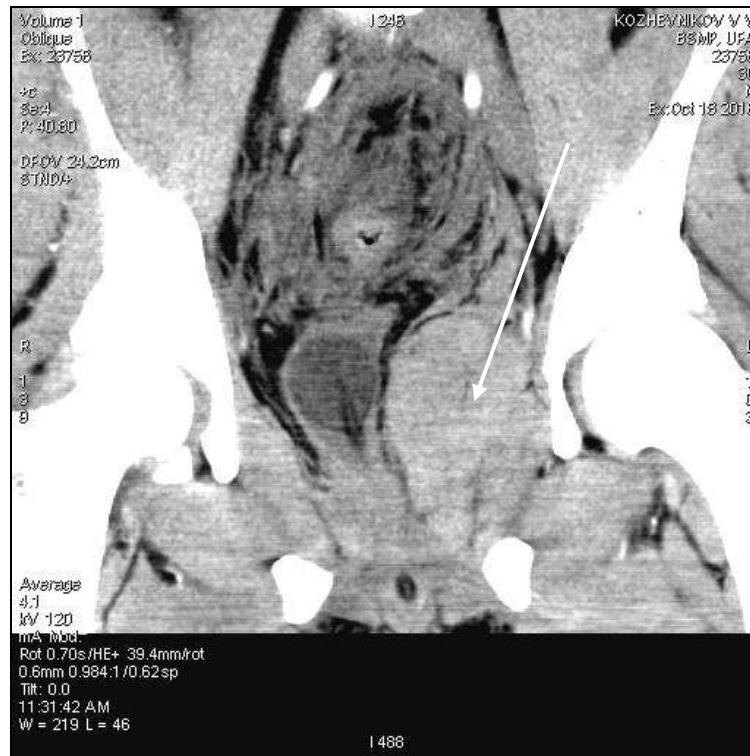

Рисунок 41 – Компьютерная томограмма пострадавшего с тазовым забрюшинным кровоизлиянием слева при внебрюшинном разрыве мочевого пузыря

Назначалось консервативное лечение, включающее в себя обязательное проведение антибактериальной и гемостатической терапии.

В случае стабильного состояния пострадавшего, отсутствия у него при поступлении признаков внутреннего кровотечения и перитонита, признаков повреждения ОБП и ЗП, требующих неотложной хирургической коррекции, но имеющимся ЗК, назначалось консервативное лечение, включающее в себя также обязательное проведение гемостатической и антибактериальной терапии. При расположении ЗК в верхне-медиальной зоне также назначалась антисекреторная терапия с включением H₂-блокаторов, блокаторов протонной помпы и препаратов аналогов соматостатина.

С целью диагностики повреждения внебрюшинной части ДПК в ряде случаев также выполняли ФГДС.

При отсутствии отрицательной динамики (снижение показателей красной крови, неустойчивая гемодинамика, увеличение размеров ЗК по данным УЗИ и КТ) консервативное лечение продолжалось. При выявлении признаков про-

должающегося забрюшинного кровотечения выполнялась ЛТ или люмботомия (при изолированном повреждении почки), ревизия ЗК, гемостаз.

В ряде случаев при выявлении признаков продолжающегося забрюшинного кровотечения выполнялась ангиография, в ходе которой при выявлении источника кровотечения предпринималась попытка эмболизации кровоточащего сосуда. При невозможности верифицировать источник кровотечения на ангиографии или достичь гемостаза выполнялась ЛТ или люмботомия (при изолированном повреждении почки), ревизия ЗК, гемостаз.

Следует отметить, что в ряде случаев после первично проведенной ревизии ЗК в послеоперационном периоде по дренажам, установленным в ЗП, отмечалось продолжение кровотечения. В данных случаях гемостаза достигали путем выполнения ангиографии, эмболизации кровоточащего сосуда. А при неэффективности или невозможности выполнить эмболизацию прибегали к открытой реоперации, тампонаде ЗП.

При наличии у пострадавшего симптомов СВБГ выполнялась декомпрессионная лапаротомия (релапаротомия). В общем виде тактика ведения пострадавших с закрытыми ТПОЗП представлена на схеме (рисунок 42).

Среди пострадавших с закрытыми ТПОЗП оперировано 280 (87,8%) (таблица 8). Неоперированные пострадавшие получали консервативное лечение после диагностирования ТПОЗП при УЗИ и КТ. В число данных неоперированных пострадавших вошли 9 пострадавших с паранефральным ЗК на фоне ушиба почки, 19 пострадавших с нижнее-медиальными ЗК на фоне переломов поясничных позвонков, 5 пострадавших с травматическим острым панкреатитом и 6 пострадавших с ЗК неуточненного происхождения.

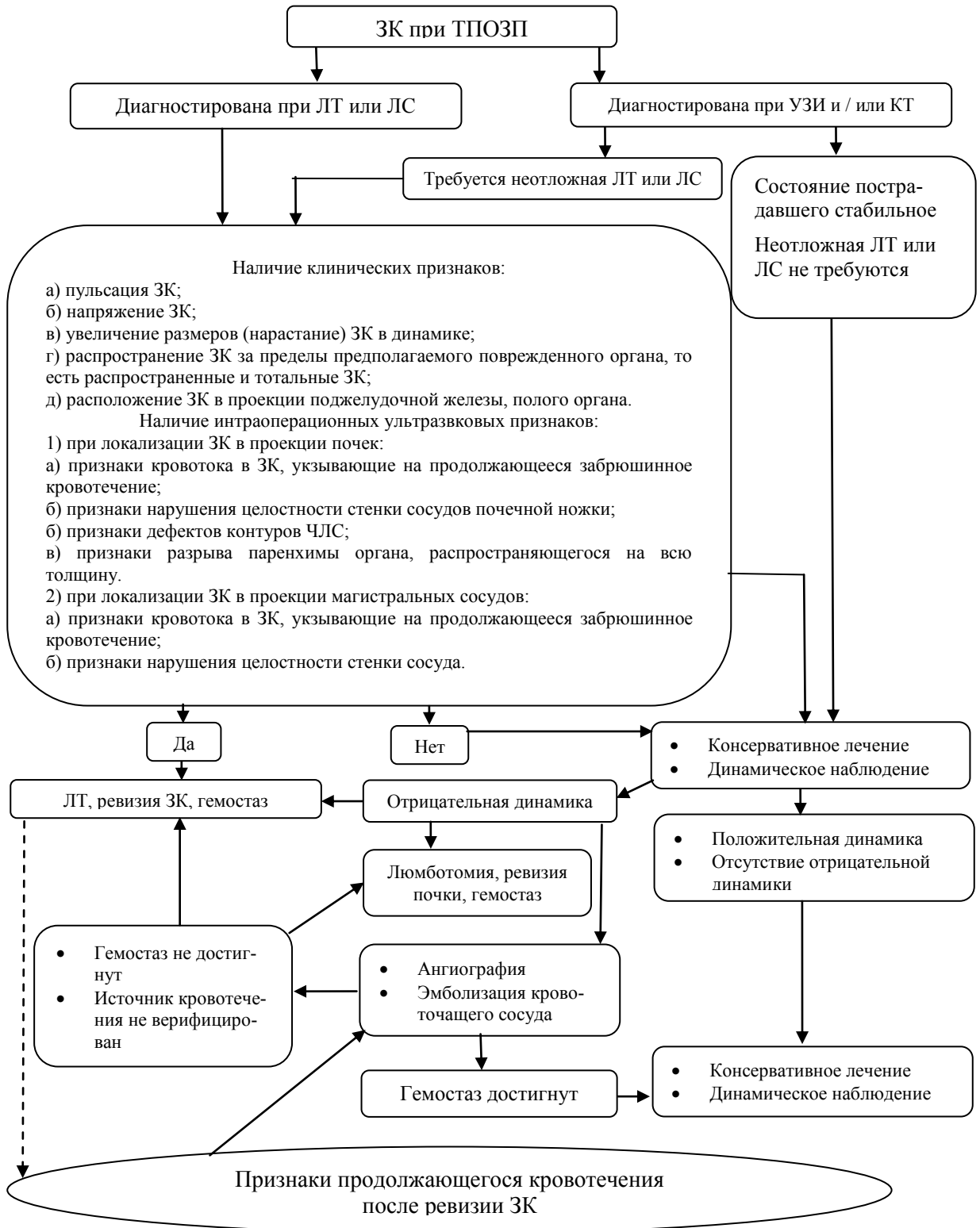


Рисунок 42 – Хирургическая тактика при закрытых травматических повреждениях органов забрюшинного пространства

Таблица 8 – Оперативные вмешательства у пострадавших с закрытыми травматическими повреждениями органов брюшинного пространства

Оперативное вмешательство	Всего (n=325)	
	абс.	% на 319 пострадавших
1	2	3
Шов (пластика) повреждения аорты, нижней полой вены, подвздошных сосудов	6	1,9
Фиксация костей таза стержневыми аппаратами	50	15,7
Тампонада брюшинной клетчатки таза	17	5,3
Шов повреждения почки	13	4,1
– с нефро- или пиелостомией	3	0,9
Резекция почки с нефро- или пиелостомией	8	2,5
Нефрэктомия	19	6
Шов, пластика повреждения брыжеечных сосудов	2	0,6
Лигирование, прошивание брыжеечных сосудов или их ветвей	27	8,5
Шов повреждения мочевого пузыря с или без эпицистостомии	43	13,5
Дистальная резекция поджелудочной железы, спленэктомия с аутотрансплантацией селезеночной ткани в прядь большого сальника	7	2,2
Панкреато-дуоденальная резекция	2	0,6
Гемостаз, дренирование зоны повреждения поджелудочной железы, сальниковой сумки	11	3,5
Тампонада зоны повреждения поджелудочной железы, сальниковой сумки	10	3,1
Шов повреждения двенадцатиперстной кишки, холецистостомия	10	3,1

Продолжение таблицы 8		
1	2	3
Шов повреждения двенадцатиперстной кишки с прошиванием привратника и формированием гастро-энтероанастомоза, холецистостомией	7	2,2
Резекция двенадцатиперстной кишки с формированием дуодено-еюноанастомоза, холецистостомия	3	0,9
Гастродуоденальная резекция по Бильрот-2 в том числе в модификации Ру	2	0,6
Шов общего печеночного протока с его дренированием	1	0,3
Шов повреждения восходящей ободочной, слепой кишки	2	0,6
Шов повреждения восходящей ободочной, слепой кишки с превентивной илеостомией	8	2,5
Правосторонняя гемиколэктомия с илеотрансверзоанастомозом	2	0,6
Правосторонняя гемиколэктомия с илеотрансверзоанастомозом и превентивной илеостомией	2	0,6
Правосторонняя гемиколэктомия с формированием одноствольной илеостомы	1	0,3
Шов повреждения нисходящей ободочной кишки с превентивной трансверзостомией	10	3,1
Левосторонняя гемиколэктомия с формированием одноствольной трансверзостомы	2	0,6
Шов повреждения прямой кишки с превентивной сигмостомией	2	0,6
Обструктивная резекция прямой кишки	1	0,3
Трансфеморальная ангиография, эмболизация кровоточащего сосуда	14	4,4
Ревизия забрюшинного кровоизлияния, дренирование и/или тампонада забрюшинной клетчатки	43	13,5

Так, согласно алгоритму, 14 пострадавшим с ТПОЗП выполнена ангиография трансфеморальным доступом. Из них 10 пострадавшим, у которых в ходе наблюдения отмечалась отрицательная динамика. Из данных 10 пострадавших одному изначально при поступлении ввиду подозрения на повреждение ОБП выполнена ЛТ, а 2 – ЛС, в ходе которых диагностировано ЗК, но не было выявлено показаний к ревизии ЗК, и данные пострадавшие подверглись дальнейшему консервативному лечению и динамическому наблюдению. Другим 7 пострадавшим консервативное лечение и наблюдение назначено изначально ввиду того, что ЗК было диагностировано при УЗИ и КТ. Источник кровотечения был выявлен, а гемостаз был достигнут путем эмболизации в 6 случаях из этих 10 пострадавших. В одном из данных случаев проведена установка спирали в аневризму *a. colica media*, разорвавшуюся по причине механической ТЖ (см. клинический пример 1). У 3 пострадавших с изолированным повреждением почки гемостаз путем эмболизации не был достигнут, ввиду чего этим пострадавшим выполнены люмботомия, ревизия почки, гемостаз путем шва почки в 1 случае, резекции сегмента почки в 1 случае и нефрэктомия в 1 случае. ЛТ выполнена 1 пострадавшему, в ходе которой источник ЗК также не был верифицирован, гемостаз был достигнут путем тугой тампонады области ЗК.

Следует отметить, что в 4 случаях ангиография с эмболизацией кровоточащих сосудов выполнена пострадавшим после первично выполненной ЛТ, ревизии ОБП и ЗП ввиду неverified источника кровотечения и возобновления кровотечения по дренажам в послеоперационном периоде. В 3-х случаях из 4-х гемостаз был достигнут путем эмболизации кровоточащих сосудов (рисунки 43–44). В 1-м случае пострадавшему источник кровотечения на ангиографии не был выявлен, пострадавшему выполнена релапаротомия с тугой тампонадой области ЗК.

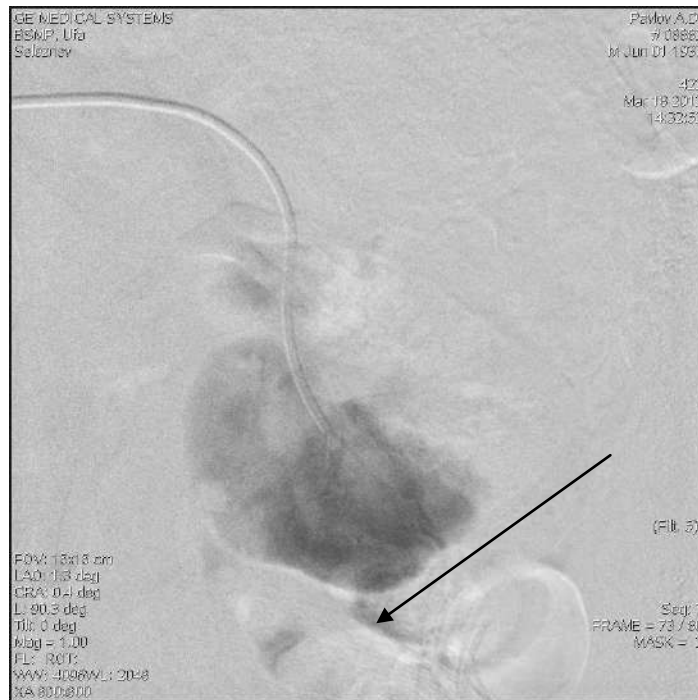

Рисунок 43 – Экстравазация контрастного препарата в области нижнего полюса левой почки при селективной трансфеморальной ангиографии пострадавшему с травматическим забрюшинным кровоизлиянием

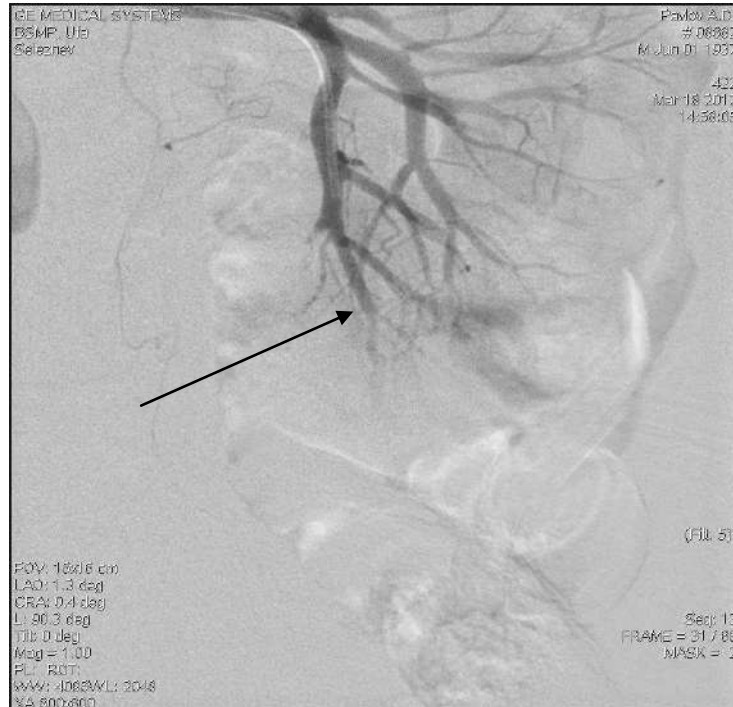

Рисунок 44 – Состояние после эмболизации сегментарной артерии в области нижнего полюса левой почки при селективной трансфеморальной ангиографии пострадавшему с травматическим забрюшинным кровоизлиянием

Заслуживает внимания следующий редкий клинический случай травматического ЗК у пострадавшего с аневризмой ветви верхней брыжеечной артерии.

Клинический пример 1

Пострадавшая Л., 78 лет, поступила в клинику через сутки после падения на улице на живот с жалобами на боли в животе, вздутие живота. При осмотре живота кровоподтеков и ссадин не обнаружено, отмечалась умеренная болезненность во всех отделах, вздутие живота, положительные перитонеальные симптомы. При УЗИ выявлено незначительное количество свободной жидкости в брюшной полости, СКН I степени. ВБД составляло 16 мм рт. ст. В общем анализе крови имел место лейкоцитоз – $12 \times 10^9/\text{л}$, анемии не было. Ввиду подозрения на травматический разрыв полого органа, пострадавшей выполнена диагностическая ЛС, в ходе которой в корне брыжейки тонкой и поперечной ободочной кишки выявлено ЗК размерами 15×15 см без признаков пульсации и нарастания, пневматизация тонкой кишки на всем протяжении, прочей патологии выявлено не было. После завершения операции пострадавшей выполнена КТ ОБП и ЗП, при которой диагностировано ЗК корня брыжейки тонкой и поперечной ободочной кишки с примерным объемом 200 мл, а при проведении КТ-мезентериографии в области ЗК диагностировано аневризматическое расширение одной из ветвей *a. colica media* с признаками экстравазации контрастного препарата (рисунки 45–46).

Далее пострадавшей выполнена трансфеморальная мезентериография, в ходе которой диагноз подтвержден. С целью гемостаза и профилактики повторного разрыва аневризмы проведена эмболизация аневризмы путем установки в нее спирали (рисунки 47–48). Через 7-мь суток после операции пострадавшая выписана с выздоровлением.

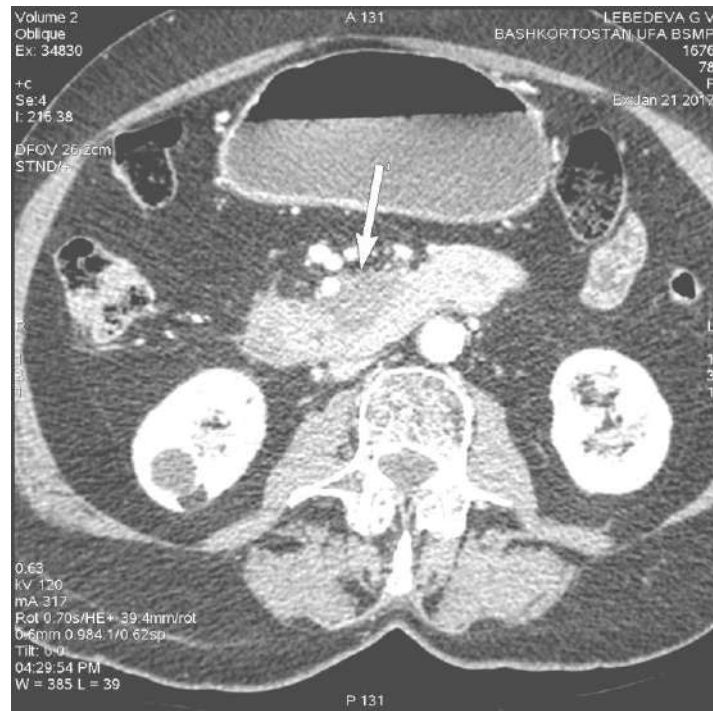


Рисунок 45 – Компьютерная томограмма пострадавшей с травматическим забрюшинным кровоизлиянием на фоне аневризмы ветви а. colica media (стрелкой указана область кровоизлияния)

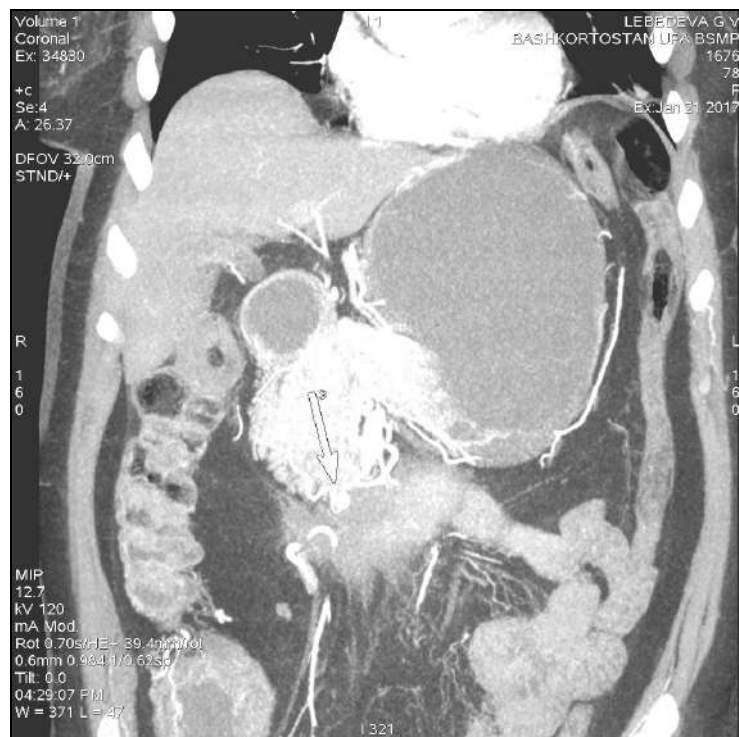


Рисунок 46 – Компьютерная мезентериограмма пострадавшей с травматическим забрюшинным кровоизлиянием на фоне аневризмы ветви а. colica media (стрелкой указана аневризма)

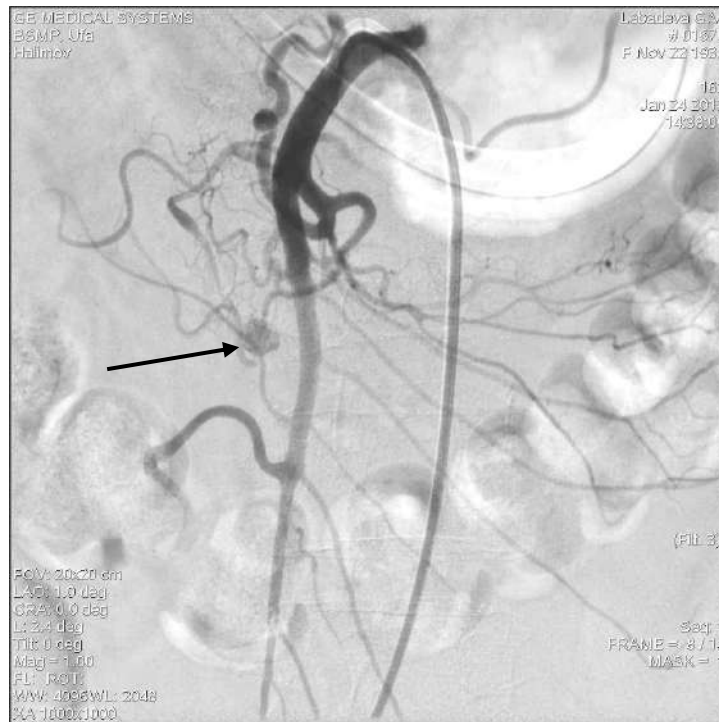

Рисунок 47 – Трансфеморальная мезентериограмма пострадавшей с травматическим забрюшинным кровоизлиянием на фоне аневризмы ветви а. colica media

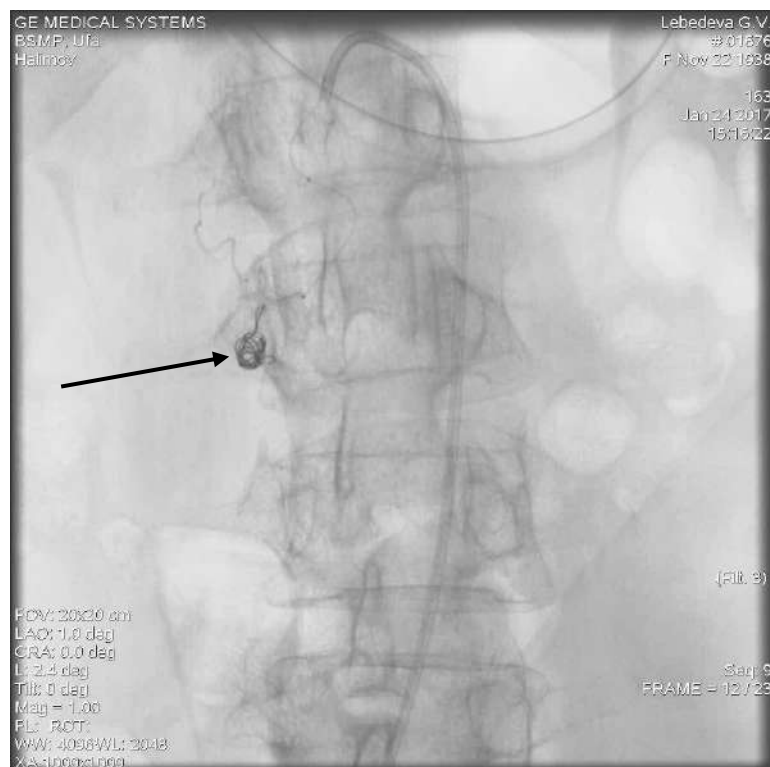


Рисунок 48 – Трансфеморальная мезентериограмма пострадавшей с травматическим забрюшинным кровоизлиянием на фоне аневризмы ветви а. colica media (состояние после эмболизации аневризмы)

Данный клинический случай демонстрирует, что, во-первых, ЗК, расположенное у корня брыжейки тонкой кишки, даже такого небольшого объема сопровождается СКН и, как следствие, повышением ВБД; во-вторых, данный случай демонстрирует эффективность КТ в диагностике, а ангиографии – в диагностике и лечении ЗК.

В 233 (73%) случаях пострадавшим с ТПОЗОП выполнены сопутствующие операции, такие как трепанация черепа, торакотомия, фиксация переломов таза и конечностей, ампутация конечности, торактомия, дренирование плевральной полости и др.

4.2. Диагностическая ценность инструментальных методов исследования при закрытых травматических повреждениях органов брюшинного пространства

4.2.1. Закрытая травма почки

Из 61 пострадавшего с закрытой травмой почки консервативное лечение получили 9 (14,8%) пострадавших, 52 (85,2%) подверглись хирургическому лечению, из которых 10 (19,2%) перенесли нефрэктомия в рамках первого этапа лечения согласно стратегии DCS.

Из 9 пострадавших, получивших консервативное лечение, у 7 диагноз травмы почки установлен при УЗИ, а тяжесть повреждения органа уточнена при КТ. У 2 из 9 пострадавших изначально была выполнена диагностическая ЛС, а затем в раннем послеоперационном периоде – КТ ЗП. Как правило, при КТ верифицировать саму травму органа и ее тяжесть не представляло трудностей, точность метода составила 100%. В 5 случаях была выполнена экскреторная урография с целью уточнения диагноза. В 5 случаях диагностирована I степень повреждения, в 4 – II степень по шкале OIS. Отрицательной динамики в ходе на-

блюдения у пострадавших не наблюдалось ни клинически, ни по данным лучевых методов исследования. В 4 случаях травма сочеталась с переломами ребер на стороне повреждения.

Дооперационно травма почки диагностирована при УЗИ и КТ. Из 52 оперированных с изолированной травмой почки 6 (11,5%) оперированы через люмботомный доступ, из них 3 (5,8%) – после неудачной попытки ангиографического гемостаза (глава 4.1). В подавляющем большинстве случаев травма почки диагностирована интраоперационно. В 46 (88,5%) случаях пострадавшим с травмой почки выполнены ЛТ, либо ЛС с конверсией в ЛТ ввиду наличия клинической картины внутрибрюшного кровотечения. Во всех случаях травма почки сопровождалась латеральным ЗК той или иной степени распространенности. Далее всегда возникал вопрос о тяжести повреждения органа и необходимости ревизии ЗК, так как сама по себе ревизия почки, как правило, сопровождается забрюшинным кровотечением.

Поэтому в определении показаний к ревизии паранефрального ЗК при диагностировании последнего интраоперационно дополнительно использовались ультразвуковые признаки, описанные в главе 4.1. Нами проведено ИЧБУЗИ ЗП в проекции самих паранефральных ЗК у 34 из 46 оперированных пострадавших с закрытой травмой почки. Далее интраоперационная картина сопоставлялась с данными проведенного ИЧБУЗИ, рассчитывалось количество истинно положительных (ИП), ложноотрицательных (ЛО), истинно отрицательных (ИО), ложноположительных (ЛП) результатов исследования (таблицы 9–10).

Таблица 9 – Результаты интраоперационного чрезбрюшинного ультразвукового исследования и выполненные оперативные вмешательства при различных степенях повреждения органа у пострадавших с закрытой травмой почки

Степень повреждения органа по шкале OIS, количество пострадавших	Оперативное вмешательство	Количество ИП, ЛО, ИО и ЛП результатов исследования по признакам кровотока в забрюшинном паранефральном кровоизлиянии
I, n=4	ревизия почки, n=4	ИО=4
II, n=8	ревизия почки, n=3	ИО=3
	шов повреждения, n=5	ИО=4 ЛП=1
III, n=7	шов повреждения, n=4	ИП=3 ИО=1
	резекция почки, n=3	ИП=3
IV, n=9	шов повреждения с нефро (пиело) стомией, n=2	ИП=2
	резекция почки, n=3	ИП=3
	нефрэктомия, n=4	ИП=3 ЛО=1
V, n=6	нефрэктомия, n=6	ИП=6

Примечание: ИП – истинно положительный, ЛО – ложноотрицательный, ИО – истинно отрицательный, ЛП – ложноположительный, OIS – Organ Injury Scaling.

Таблица 10 – Результаты интраоперационного чрезбрюшинного ультразвукового исследования и выполненные оперативные вмешательства при различных степенях повреждения органа у пострадавших с закрытой травмой почки

Степень повреждения органа по шкале OIS, количество пострадавших	Оперативное вмешательство	Диагностические признаки	
		признаки повреждения всей толщи паренхимы органа	признаки повреждения чашечно-лоханочной системы органа
		количество ИП, ЛО, ИО и ЛП результатов исследования	
1	2	3	4
I, n=4	ревизия почки, n=4	ИО=4	ИО=4
II, n=8	ревизия почки, n=3	ИО=3	ИО=3
	шов повреждения, n=5	ИО=3 ЛП=2	ИО=4 ЛП=1
III, n=7	шов повреждения, n=4	ИП=3 ЛО=1	ИО=2 ЛП=2
	резекция почки, n=3	ИП=2 ЛО=1	ИО=1 ЛП=2
IV, n=9	шов повреждения с нефро- (пиело-) стомией, n=2	ИП=2	ИП=1 ЛО=1
	резекция почки, n=3	ИП=3	ИП=3
	нефрэктомия, n=4	ИП=2 ИО=1 ЛП=1 (повреждение почечных сосудов)	ИП=2 ИО=1 ЛП=1 (повреждение почечных сосудов)

Продолжение таблицы 10			
1	2	3	4
V, n=6	нефрэктомия, n=6	ИП=4 ЛП=1 (повреждение почечных сосудов) ИО=1	ИП=4 ЛП=1 (повреждение почечных сосудов) ИО=1

Примечание: ИП – истинно положительный, ЛО – ложноотрицательный, ИО – истинно отрицательный, ЛП – ложноположительный, OIS – Organ Injury Scaling.

Классификация OIS подразумевает 5 степеней повреждения почки (глава 1.1.3), где IV и V степени подразумевают повреждение всей толщи паренхимы органа и ЧЛС, а I и II степени подразумевают ушиб с субкапсулярной гематомой и разрыв паренхимы органа менее 1 см без повреждения ЧЛС и мочевых затеков. Повреждение же III степени, согласно данной классификации, подразумевает повреждение паренхимы органа на глубину более 1 см, то есть, можно сказать, на всю толщину паренхимы, но опять же без мочевых затеков, то есть без повреждения ЧЛС.

Из таблиц 9–10 видно, что как минимум у 9 (26,5%) из 34 пострадавших, то есть у пострадавших с I и II степенями повреждения, ревизии почки можно было избежать.

Определение диагностической ценности ИЧБУЗИ при закрытой травме почки показало, что наибольшая чувствительность, точность и положительная предсказывающая способность наблюдаются у данного метода в отношении выявления признаков кровотока в паранефральном ЗК, говорящем о продолжающемся забрюшинном кровотечении, а высокая чувствительность и отрицательная предсказывающая способность и наименьшая точность и специфичность – в отношении выявления признаков повреждения ЧЛС (таблица 11).

Таблица 11 – Диагностическая ценность интраоперационного чрезбрюшинного ультразвукового исследования при закрытой травме почки

Критерий диагностической ценности ИЧБУЗИ	Диагностические признаки		
	признаки кровотока в забрюшинном паранефральном кровоизлиянии, %	признаки повреждения всей толщи паренхимы органа, %	признаки повреждения чашечно- лоханочной сис- темы органа, %
Чувствительность	95,2	88,9	90,9
Специфичность	92,3	75	69,6
Точность	94,1	82,4	76,5
Положительная предсказывающая способность	95,2	80	58,8
Отрицательная предсказывающая способность	92,3	85,7	94,1

Примечание. ИЧБУЗИ – интраоперационное чрезбрюшинное ультразвуковое исследование.

Таким образом, ИЧБУЗИ ЗП и паранефральных ЗК позволяет в большинстве случаев уточнять степень повреждения почки при ее закрытой травме и соответственно выбирать адекватную повреждению хирургическую тактику, в том числе и обоснованно отказываться от ревизии самого ЗК в ряде случаев.

4.2.2. Закрытая травма внебрюшинных отделов мочевого пузыря

С закрытой травмой внебрюшинных отделов МП наблюдалось 47 пострадавших, из которых в 42 (89,4%) случаях травма сочеталась с переломом тазового кольца. Все пострадавшие оперированы, из них 12 (25,5%) – в рамках первого этапа лечения согласно доктрине DCS.

В дооперационной диагностике закрытой травмы МП применяли пробу Я.Б. Зельдовича, УЗИ, цистографию в двух проекциях, КТ с контрастированием МП. Характерным скрининговым признаком травмы МП во всех случаях была гематурия той или иной степени выраженности. Если диагностика внутрибрюшинного разрыва МП, как правило, не представляет особых сложностей, особенно при использовании пробы Я.Б. Зельдовича, УЗИ и др., то диагностическая ценность данных методов исследования при внебрюшинных разрывах данного органа оказалась намного ниже. Для оценки диагностической ценности вышеописанных методов исследования в выборку включены 10 пострадавших с переломом таза, но без повреждения МП, то есть из группы исключения, которые подверглись ЛТ, ревизии МП в связи с имеющимся тазовым паравезикальным ЗК (таблица 12).

Среди 47 оперированных пострадавших дооперационно внебрюшинный разрыв МП был диагностирован у 32 (68,1%) из них, у 15 (31,9%) повреждение МП диагностировано в ходе ЛС или ЛТ, выполненной ввиду подозрения на продолжающееся внутрибрюшное кровотечение. Основным интраоперационным признаком повреждения внебрюшинных отделов МП явилось тазовое ЗК, локализованное в паравезикальном пространстве.

ИЧБУЗИ области МП проведены у 23 пострадавших с имеющимся внебрюшинным разрывом МП непосредственно через стенку органа или через область ЗК. В ряде случаев в ходе исследования в полость МП через катетер вводили 200 мл стерильного физиологического раствора хлорида натрия. Основными диагностическими ультразвуковыми признаками повреждения МП являлись выявление сгустков в просвете МП и дефект контура стенки органа.

Таблица 12 – Результаты применения методов исследования в диагностике внебрюшинного разрыва мочевого пузыря при закрытой травме

Дополнительные методы исследования				
Проба Я.Б. Зельдовича, n=42	УЗИ, n=57	ИЧБУЗИ, n=33	Цистография, n=46	КТ с контрастированием, n=24
количество ИП, ЛО, ИО и ЛП результатов исследования				
ИП=8	ИП=37	ИП=22	ИП=34	ИП=14
ИО=8	ИО=7	ИО=8	ИО=8	ИО=10
ЛП=2	ЛП=3	ЛП=2	ЛП=2	ЛП=0
ЛО=24	ЛО=10	ЛО=1	ЛО=2	ЛО=0

Примечание: УЗИ – ультразвуковое исследование, ИЧБУЗИ – интраоперационное чрезбрюшинное ультразвуковое исследование, КТ – компьютерная томография, ИП – истинно положительный, ЛО – ложноотрицательный, ИО – истинно отрицательный, ЛП – ложноположительный.

Следует отметить, что проба Я.Б. Зельдовича в данных 32 случаях лишь у 8 (25%) пострадавших позволила достоверно диагностировать травму МП.

До операции основными ультразвуковыми признаками внебрюшинного разрыва МП явились скопление жидкости в паравезикальном ЗП, а также наличие сгустков в просвете МП. Из 47 пострадавших с забрюшинным разрывом МП лишь у 26 (55,3%) удалось выставить правильный диагноз по данным дооперационного УЗИ.

Наиболее информативными методами исследования оказались цистография, КТ с контрастированием МП и ИЧБУЗИ (таблица 13).

Таблица 13 – Диагностическая ценность методов исследования при закрытой травме с внебрюшинным разрывом мочевого пузыря

Критерий диагностической ценности метода	Методы исследования				
	проба Я.Б. Зельдовича	УЗИ	ИЧБУЗИ	цистография	КТ с контрасти- рованием
	1	2	3	4	5
1	2	3	4	5	6
Чувствительность	25%	78,7% $p_{1-2}<0,0001$	95,7% $p_{1-3}<0,0001$ $p_{2-3}<0,02$	94,4% $p_{1-4}<0,0001$ $p_{2-4}<0,04$ $p_{3-4}>0,69$	100% $p_{1-5}<0,0001$ $p_{2-5}<0,02$ $p_{3-5}>0,32$ $p_{4-5}>0,22$
Специфичность	80%	70% $p_{1-2}>0,26$	80% $p_{2-3}>0,32$	80% $p_{2-4}>0,25$	100% $p_{1-5}<0,01$ $p_{2-5}<0,001$ $p_{3-5}<0,02$ $p_{4-5}<0,02$
Точность	38,1%	77,2% $p_{1-2}<0,002$	90,9% $p_{1-3}<0,0001$ $p_{2-3}>0,11$	91,3% $p_{1-4}<0,0001$ $p_{2-4}>0,06$ $p_{3-4}>0,95$	100% $p_{1-5}<0,0001$ $p_{2-5}<0,02$ $p_{3-5}>0,13$ $p_{4-5}>0,14$
Положительная предсказывающая способность	80%	92,5% $p_{1-2}>0,08$	91,7% $p_{1-3}>0,14$ $p_{2-3}>0,89$	94,4% $p_{1-4}<0,04$ $p_{2-4}>0,76$ $p_{3-4}>0,69$	100% $p_{1-5}<0,02$ $p_{2-5}>0,17$ $p_{3-5}>0,15$ $p_{4-5}>0,22$

Продолжение таблицы 13					
1	2	3	4	5	6
Отрицательная предсказывающая способность	25%	41,2%	88,9%	80%	100%
		$p_{1-2}>0,08$	$p_{1-3}<0,0001$	$p_{1-4}<0,0001$	$p_{1-5}<0,0001$
			$p_{2-3}<0,0001$	$p_{2-4}<0,0002$	$p_{2-5}<0,0001$
				$p_{3-4}>0,28$	$p_{3-5}>0,09$
					$p_{4-5}<0,03$

Примечание: УЗИ – ультразвуковое исследование, ИЧБУЗИ – интраоперационное чрезбрюшинное ультразвуковое исследование, КТ – компьютерная томография.

Оперативное лечение включало в себя выполнение ревизии ЗК, МП, ушивания разрыва органа с или без эпицистостомии, дренирования мочевых затеков.

Таким образом, при подозрении на травму внебрюшинных отделов МП диагноз следует подтверждать путем выполнения цистографии или контрастной КТ, поскольку диагностическая ценность данных методов исследования намного выше таких методов, как проба Я.Б. Зельдовича и УЗИ. В случае интраоперационного обнаружения тазового перипузырного ЗК, при подозрении на повреждение внебрюшинных отделов МП высокой диагностической ценностью обладает ИЧБУЗИ.

4.2.3. Закрытая травма панкреато-дуоденального комплекса

С закрытой травмой внебрюшинных отделов ДПК и ПЖ наблюдалось 44 пострадавших. В 15 (62,5%) случаях травма ДПК сочеталась с повреждением ПЖ, из них так же в 1 случае – с повреждением общего желчного и в 1 случае – общего печеночного протоков. Лишь в 1 (4,2%) случае повреждение внебрюшинной части ДПК носило изолированный характер. В остальных случаях данные повреждения сочетались с повреждениями ОБП.

Все пострадавшие с травмой ДПК оперированы. Среди пострадавших с травмой ПЖ оперировано 30 (85,7%), 5 (14,3%) получили консервативное ле-

чение как больные с отечной формой острого панкреатита. Консервативное лечение включало в себя антибактериальную, антисекреторную (Н₂-блокаторы, блокаторы протонной помпы, аналоги соматостатина), антиферментную терапию. Инструментальная диагностика травмы ПЖ включала в себя УЗИ и КТ с внутривенным контрастированием, ЛС. Основными лабораторными признаками травмы ПЖ были гиперамилаземия и гиперамилазурия. Основными ультразвуковыми и КТ признаками повреждения ПЖ являлись: увеличение размеров, нарушение, нечеткость контура органа, неоднородность его структуры, ЗК в проекции железы. Вид и объем первичных оперативных вмешательств, выполненных при закрытой травме ПЖ и ДПК, представлен в таблице 8.

Диагноз травмы внебрюшинного отдела ДПК в 3 (12,5%) случаях установлен до операции при КТ с пероральным контрастированием и с дальнейшим подтверждением диагноза при ФГДС, в остальных 87,5% случаев – интраоперационно. Основными ультразвуковыми дооперационными признаками повреждения ДПК являлись нарушение, нечеткость контура органа, ЗК в его проекции. Диагностическая ценность дооперационного УЗИ в диагностике разрывов внебрюшинной части ДПК была низкой (таблица 15).

У 17 (70,8%) пострадавших при операции диагноз установлен путем ревизии ДПК при выявлении таких признаков как ЗК, забрюшинная эмфизема, флегмона и пропитывание ЗП желчью. У 4 (16,7%) пострадавших диагноз установлен при интраоперационной ФГДС. Чувствительность, специфичность и диагностическая точность КТ с пероральным контрастированием и ФГДС при диагностике внебрюшинных разрывов ДПК составили 100%.

Ультразвуковыми интраоперационными признаками повреждения ДПК и ПЖ являлись нарушение и/или нечеткость контура органа, для ПЖ также неоднородность структуры. При выявлении верхне-медиальных ЗК в 46 случаях выполнено ИЧБУЗИ. В данную группу вошли 14 случаев разрывов внебрюшинного отдела ДПК и 15 случаев ушибов и разрывов задней стенки ПЖ. В исследовании не включены случаи закрытой травмы ПЖ, сопровождающиеся разрывом покрывающей железу париетальной брюшины. Во всех случаях травма ДПК

и ПЖ сопровождалась ЗК той или иной степени распространенности. В 17 случаях ЗК не было связано с травмой ДПК и ПЖ, результаты исследования данных пострадавших были взяты для контроля (таблица 14).

Таблица 14 – Результаты ультразвукового исследования в диагностике повреждений внебрюшинных отделов поджелудочной железы и двенадцатиперстной кишки при закрытой травме

Поврежденный орган	Вид исследования	
	дооперационное УЗИ	ИЧБУЗИ
	количество ИП, ЛО, ИО и ЛП результатов исследования	
Двенадцатиперстная кишка, n=31	ИП=2	ИП=12
	ИО=13	ИО=16
	ЛП=4	ЛП=1
	ЛО=12	ЛО=2
Поджелудочная железа, n=32	ИП=9	ИП=13
	ИО=13	ИО=14
	ЛП=4	ЛП=3
	ЛО=6	ЛО=2

Примечание: УЗИ – ультразвуковое исследование, ИЧБУЗИ – интраоперационное чрезбрюшинное ультразвуковое исследование, ИП – истинно положительный, ЛО – ложноотрицательный, ИО – истинно отрицательный, ЛП – ложноположительный.

При закрытых внебрюшинных повреждениях ДПК диагностическая ценность ИЧБУЗИ по всем критериям была высокой и статистически значимо выше в сравнении с УЗИ, выполненным до операции (таблица 15).

Таблица 15 – Диагностическая ценность ультразвукового исследования при закрытой травме с повреждением внебрюшинных отделов двенадцатиперстной кишки

Критерий диагностической ценности УЗИ	Вид исследования		p
	дооперационное УЗИ, %	ИЧБУЗИ, %	
Чувствительность	14,3	85,7	<0,0001
Специфичность	76,5	94,1	<0,04
Точность	48,4	90,3	<0,001
Положительная предсказывающая способность	33,3	92,3	<0,0001
Отрицательная предсказывающая способность	52	88,9	<0,002

Примечание: УЗИ – ультразвуковое исследование, ИЧБУЗИ – интраоперационное чрезбрюшинное ультразвуковое исследование.

Диагностическая ценность ИЧБУЗИ при диагностике закрытых внебрюшинных повреждений ПЖ была также достаточно высокой, но лишь чувствительность метода была статистически значимо выше чувствительности УЗИ, выполненного до операции (таблица 16).

Таблица 16 – Диагностическая ценность ультразвукового исследования при закрытой травме с повреждением внебрюшинных отделов поджелудочной железы

Критерий диагностической ценности УЗИ	Вид исследования		p
	дооперационное УЗИ, %	ИЧБУЗИ, %	
Чувствительность	60	86,7	<0,02
Специфичность	76,5	82,4	>0,55
Точность	68,8	84,4	>0,16
Положительная пред- сказывающая способ- ность	69,2	81,3	>0,27
Отрицательная пред- сказывающая способ- ность	68,4	87,5	>0,07

Примечание: УЗИ – ультразвуковое исследование, ИЧБУЗИ – интраоперационное чрезбрюшинное ультразвуковое исследование.

Таким образом, диагностическая ценность интраоперационного УЗИ, выполненного чрезбрюшинно, значимо выше диагностической ценности УЗИ, выполненного до операции чрезкожно, при диагностике закрытых повреждений внебрюшинных отделов ДПК. В диагностике внебрюшинных закрытых повреждений ПЖ диагностическая ценность ИЧБУЗИ превышает 80% по всем критериям, но только чувствительность ИЧБУЗИ значимо превосходит чувствительность дооперационного чрезкожного УЗИ, по остальным критериям диагностической ценности сравниваемые методы значимо не различаются. Это, в свою очередь, позволяет рекомендовать применение ИЧБУЗИ для диагностики внебрюшинных повреждений ДПК и ПЖ при закрытой травме в сомнительных случаях, в том числе при выявлении верхнее-медиальных ЗК.

4.2.4. Закрытая травма внебрюшинных отделов толстой кишки

С закрытой травмой внебрюшинных отделов ТК нами наблюдалось 30 пострадавших, из них 27 (90%) – с травмой ободочной кишки (восходящего и нисходящего отделов) и 3 (10%) – с травмой прямой кишки.

Закрытая травма внебрюшинных отделов прямой кишки в 1 случае диагностирована на операции, в 1 – дооперационно в ходе ревизии тазового параректального ЗК. В дооперационной диагностике применяли пальцевое исследование прямой кишки, осмотр кишки в зеркалах и ректороманоскопию. Диагностических трудностей при данном виде повреждений не возникало. В 1 случае выполнена обструктивная резекция прямой кишки, в 2 – шов повреждения с сигмостомией (таблица 8).

Внебрюшинные разрывы ободочной кишки во всех случаях диагностированы интраоперационно в ходе ревизии параколических ЗК. В 2 (7,4%) из 27 случаях повреждение кишки было заподозрено до операции при КТ. Для выяснения диагностической ценности метода в 23 случаях параколических ЗК нами проведено ИЧБУЗИ, из них в 11 случаях имелось повреждение внебрюшинной части ободочной кишки, подтвержденное далее в ходе ревизии органа. Следует отметить, что ни в одном случае повреждения внебрюшинных отделов ободочной кишки при дооперационном УЗИ заподозрено не было.

Количество ИП результатов исследования составило 5, ЛО – 7, ИО – 6, ЛП – 5. То есть чувствительность ИЧБУЗИ при закрытых повреждениях внебрюшинных отделов ободочной кишки составила 41,7%, специфичность – 54,5%, точность – 47,8%, положительная предсказывающая способность – 50%, отрицательная предсказывающая способность – 46,2%.

Таким образом, ИЧБУЗИ при закрытой травме внебрюшинных отделов ТК обладает низкой диагностической ценностью ввиду чего не может рекомендоваться для диагностики данного вида повреждений.

4.2.5. Закрытая травма магистральных сосудов забрюшинного пространства

ИЧБУЗИ также выполнялось нами при подозрении на повреждение магистральных сосудов ЗП. Если повреждения аорты и нижней полой вены всегда сопровождалась распространенными, напряженными ЗК и не вызывали диагностических трудностей, то при тазовых ЗК, ЗК корня брыжеек в ряде случаев выполняли ИЧБУЗИ ЗП с целью диагностики повреждений подвздошных сосудов, стволов брыжеечных сосудов.

Так, ИЧБУЗИ ЗП нами выполнено 20 пострадавшим с подозрением на повреждение магистральных забрюшинных сосудов. Ультразвуковыми признаками повреждения сосудов являлись признаки повреждения сосудистой стенки (прерывание контура) и определение признаков кровотока в ЗК. Несмотря на малочисленность таких пострадавших, нами все же предпринята попытка определения диагностической ценности данного метода. В выборку вошли 4 пострадавших с повреждением сосудов почечной ножки, 3 пострадавших с повреждением общих подвздошных сосудов и 2 с повреждением ствола верхней брыжеечной артерии (таблицы 17–18).

Из таблицы 18 видно, что чувствительность ИЧБУЗИ статистически значимо выше при выявлении признаков кровотока в ЗК, чем при выявлении признаков нарушения целостности стенки сосуда.

Таблица 17 – Результаты интраоперационного чрезбрюшинного ультразвукового исследования в диагностике повреждений магистральных сосудов забрюшинного пространства при закрытой травме

Диагностические признаки	
признаки кровотока в забрюшинном кровоизлиянии	признаки нарушения целостности стенки почечных сосудов
количество ИП, ЛО, ИО и ЛП результатов исследования	
ИП=9	ИП=7
ЛП=5	ЛП=2
ИО=6	ИО=9
ЛО=0	ЛО=2

Примечание: ИП – истинно положительный, ЛО – ложноотрицательный, ИО – истинно отрицательный, ЛП – ложноположительный.

Таблица 18 – Диагностическая ценность интраоперационного чрезбрюшинного ультразвукового исследования при закрытой травме с повреждением магистральных сосудов забрюшинного пространства

Критерий диагностической ценности ИЧБУЗИ	Диагностические признаки		p
	признаки кровотока в забрюшинном кровоизлиянии, %	признаки нарушения целостности стенки сосуда, %	
Чувствительность	100	77,8	<0,04
Специфичность	54,5	81,8	>0,06
Точность	75	80	>0,70
Положительная предсказывающая способность	64,3	77,8	>0,33
Отрицательная предсказывающая способность	100	81,8	>0,05

Примечание. ИЧБУЗИ – интраоперационное чрезбрюшинное ультразвуковое исследование.

Таким образом, определение ультразвуковых признаков кровотока в ЗК при ИЧБУЗИ как признака травмы магистрального сосуда ЗП обладает высокой чувствительностью и отрицательной предсказывающей способностью. Отсутствие кровотока в ЗК во всех случаях может опровергнуть травму магистральных сосудов ЗП, но его наличие не всегда говорит об обратном. Выявление такого признака, как нарушение целостности сосудистой стенки при травме магистральных сосудов ЗП обладает достаточной диагностической ценностью и может также применяться в диагностике данного вида повреждений.

4.3. Особенности хирургической тактики этапного лечения пострадавших с тяжелой травмой органов брюшинного пространства

Нами проведен ретропроспективный анализ результатов лечения 42 пострадавших с тяжелыми сочетанными ТПОЗП, которые подверглись этапному программированному хирургическому лечению согласно стратегии DCS. Показания к применению тактики многоэтапного хирургического лечения пострадавших DCS выставлялись с помощью с помощью шкалы ВПХ-ХТ, разработанной А.В. Семеновым [111] (таблица 19).

При значении суммарного индекса ВПХ-ХТ 13 и более баллов пострадавшему выставлялись показания к применению тактики DCS. Средний балл по шкале ВПХ-ХТ у всех 42 пострадавших, подвергшихся этапному хирургическому лечению DCS, составил $15,0 \pm 1,7$.

Таблица 19 – Шкала определения показаний к применению многоэтапной хирургической тактики – ВПХ-ХТ

Факторы	Значение	Балл
Артериальное давление систолическое при поступлении менее 70 мм рт. ст.	нет	0
	да	1
Отрыв сегмента конечности, повреждение магистрального сосуда конечности, ранение груди, требующее торакотомии	да	0
	нет	3
Объем внутриполостной (грудь, живот) кровопотери на начало операции, мл	до 1000	0
	1000–2000	2
	более 2000	4
Наличие обширной напряженной забрюшинной или внутритазовой гематомы	нет	0
	да	3
Повреждение крупных кровеносных сосудов живота или таза	нет	0
	да	3
Наличие сложноустраняемого источника кровотечения	нет	0
	да	2
Наличие трех и более поврежденных органов живота и таза или двух, требующих сложных хирургических вмешательств	нет	0
	да	2
Наличие разлитого перитонита в токсической фазе	нет	0
	да	2
Нестабильная гемодинамика во время операции, требующая инотропной поддержки	нет	0
	да	6

Клинический материал был разделен на две группы. Группы были сравнимы по тяжести полученных повреждений. Средний балл оценки тяжести пострадавших по шкале ISS в выборке составил $45,0 \pm 11,1$, в основной группе – $47,4 \pm 11,3$, в контрольной – $43,1 \pm 11,0$ ($p > 0,22$).

У 23 пострадавших контрольной группы релапаротомия как третий этап лечения, согласно доктрине DCS, откладывалась до стабилизации состояния, как рекомендовано большинством авторов [1, 147]. В случае явной стабилизации состояния пострадавшего (отключение от аппарата искусственной вентиляции легких и/или стабилизация гемодинамики до достижения уровня систолического артериального давления 100–120 мм рт. ст.) реоперация выполнялась через 2-е суток. В случае сохранения признаков нестабильной гемодинамики, дыхательной недостаточности реоперация откладывалась, но не более чем на 82 часа.

Таким образом, повторные оперативные вмешательства у пострадавших контрольной группы выполнялись не ранее чем через 48 часов, в среднем – через $62,7 \pm 11,4$ часов. В данной группе умерло 14 (60,9%) пострадавших. Анализ причин летальности в группе показал, что у 10 из 14 пострадавших после выполненной релапаротомии показатели уровня лактата в периферической крови резко возрастали в среднем до $12,30 \pm 2,16$ ммоль/л. То есть у пострадавших имел место реперфузионный синдром, который и послужил вероятной причиной летальных исходов в группе.

Учитывая данный факт и результаты собственного эксперимента по исследованию патофизиологических и патоморфологических изменений при ВБГ, ассоциированной с острой кровопотерей (глава 2.2.2), в качестве критериев для определения сроков выполнения релапаротомии как третьего этапа оказания помощи, согласно стратегии DCS, нами использовались показатели уровня лактата периферической крови и ВБД у 19 пострадавших основной группы.

Средний показатель уровня лактата крови при поступлении в основной группе составил $2,69 \pm 0,92$, в контрольной – $2,45 \pm 0,77$ ммоль/л ($p > 0,36$). После первичной операции, выполненной в сокращенном объеме согласно доктрине DCS (таблица 20), у пострадавших основной группы устанавливался контроль за показателями уровня лактата крови и ВБД.

Таблица 20 – Вид и объем первичных оперативных вмешательств, выполненных пострадавшим обеих групп клинического исследования с тяжелыми сочетанными травматическими повреждениями органов брюшинного пространства, согласно тактике Damage control surgery

Вид и объем оперативных вмешательств	Группы клинического исследования		p
	основная (n=19), абс. (%)	контрольная (n=23) абс. (%)	
1	2	3	4
Шов повреждений печени	5 (26,3%)	4 (17,4%)	>0,48
Тампонада повреждений печени с или без атипичной резекции	6 (31,6%)	7 (30,4%)	>0,88
Тампонада области селезенки	2 (10,5%)	1 (4,3%)	>0,38
Спленэктомия	3 (15,8%)	5 (21,7%)	>0,62
Лигирование селезеночных сосудов без спленэктомии	6 (31,6%)	7 (30,4%)	>0,62
Лигирование, прошивание брыжеечных сосудов или их ветвей	2 (10,5%)	2 (8,7%)	>0,84
Шов тонкой кишки, желудка	8 (42,1%)	7 (30,4%)	>0,43
Шов повреждения двенадцатиперстной кишки, холецистостомия	2 (10,5%)	2 (8,7%)	>0,84
Тампонада зоны повреждения поджелудочной железы, сальниковой сумки	3 (15,8%)	4 (17,4%)	>0,86

Продолжение таблицы 20			
1	2	3	4
Обструктивная резекция ободочной кишки с применением сшивающих аппаратов	3 (15,8%)	4 (17,4%)	>0,86
Шов ободочной кишки с колостомией	1 (5,3%)	2 (8,7%)	>0,67
Нефрэктомия	5 (26,3%)	5 (21,7%)	>0,86
Шов повреждения мочевого пузыря с или без эпицистостомии	5 (26,3%)	7 (30,4%)	>0,86
Тампонада тазового или паранефрального забрюшинного клетчаточного пространства	7 (36,8%)	12 (52,2%)	>0,33
Сосудистый шов	0	1 (4,3%)	>0,38
Фиксация таза стержневым аппаратом	7 (36,8%)	9 (39,1%)	>0,89
Фиксация трубчатых костей конечностей компрессионно-дистракционным аппаратом	1 (5,3%)	2 (8,7%)	>0,67
Скелетное вытяжение конечности	8 (42,1%)	11 (47,8%)	>0,69
Ампутация конечности или ее сегмента	1 (5,3%)	2 (8,7%)	>0,67
Декомпрессивная трепанация черепа	2 (10,5%)	4 (17,4%)	>0,52

Продолжение таблицы 20			
1	2	3	4
Торакотомия, шов легкого, бронха	0	2 (8,7%)	>0,19
Торакотомия, атипичная резекция легкого с применением сшивающих аппаратов	1 (5,3%)	2 (8,7%)	>0,67
Дренирование плевральной полости (как отдельное оперативное пособие)	15 (78,9%)	17 (73,9%)	>0,70
Шов диафрагмы	2 (10,5%)	3 (13%)	>0,80

В основной группе показанием к выполнению экстренной реоперации, не смотря на нестабильность гемодинамики, являлись сохранение ВБД на уровне 20 мм рт. ст. и выше в течение 12 часов или ранее – в случае достижения показателями уровня лактата крови 6 ммоль/л на фоне проводимой интенсивной терапии, направленной на нормализацию показателей ВБД.

Таким образом, из 19 пострадавших основной группы, следуя этим критериям, через 24 часа реоперации подверглись 9, не смотря на наличие инотропной поддержки и явления дыхательной недостаточности.

Показаниями к выполнению релапаротомии в 4 случаях явились повышение ВБД в течение 12 часов в среднем до $25,8 \pm 4,9$ мм рт. ст. при уровне лактата крови менее 6 ммоль/л, в 5 случаях – повышение уровня лактата крови в среднем до $7,2 \pm 1,3$ ммоль/л ранее 12 часов на фоне повышенного ВБД более 20 мм рт. ст.

Данным пострадавшим выполнена декомпрессивная релапаротомия, интубация и декомпрессия тонкой (гастроинтестинальным зондом) и ТК (трансанально), удаление временных тампонов и зажимов, окончательный гемостаз, формирование межкишечных анастомозов или кишечных стом, редренирование брюшной полости. В послеоперационном периоде данным пострадавшим проводилась

продленная искусственная вентиляция легких и продленная перидуральная блокада. То есть данные пострадавшие велись согласно разработанному способу лечения СВБГ (глава 2.3.2).

В 6 случаях из данных 9 операция завершена лапаротомией путем закрытия брюшной полости ушиванием на уровне кожи ввиду повышения ВБД. Перед закрытием брюшной полости стягивали края лапаротомной раны до срединной линии, после чего измеряли ВБД через МП или другим способом. При ВБД 15 мм рт. ст. и более лапаротомная рана ушивалась на уровне кожи или подвергалась временному закрытию путем укрытия петель кишечника стерильной полиэтиленовой пленкой, на которую укладывалась стерильная пеленка или метровые салфетки. Далее 4 из этих пострадавших были реоперированы с целью ликвидации лапаротомы через $27,7 \pm 10,4$ часов, 2 из них скончались после первой реоперации. В послеоперационном периоде с целью купирования СКН им проводилась продленная перидуральная блокада. В среднем релапаротомия в основной подгруппе выполнена через $39,1 \pm 18,5$ часов. В сравнении с контрольной подгруппой различия в сроках выполнения релапаротомии статистически значимые ($p \ll 0,0001$).

В послеоперационном периоде лечение было направлено на компенсацию органических функций, интенсивную антиоксидантную и инфузионно-спазмолитическую терапию.

Из 42 пострадавших после повторной операции умерло 20 (47,6%). Из них в основной группе умерло 6 (31,6%) пострадавших. Различия в показателях летальности в основной и контрольной группах статистически значимые ($p < 0,04$). Учитывая результаты экспериментальной части исследования, причиной худших результатов лечения пострадавших с ТПОЗП в контрольной группе можем считать затягивание с выполнением реоперации как третьего этапа хирургического лечения, согласно концепции DCS, что, в свою очередь, привело к ишемии ОБП и ЗП на фоне развившегося СВБГ, синдрому реперфузии после выполнения релапаротомии, эндотоксикозу и, как следствие, – к более высоким показателям летальности по сравнению с основной группой.

Таким образом, повышение уровня лактата крови в динамике на фоне ВБГ свидетельствует о нарастании ишемии ОБП и ЗП, поэтому при выборе сроков выполнения третьего этапа хирургического лечения пострадавших с тяжелыми сочетанными ТПОЗП, согласно концепции DCS, и при выставлении показаний к декомпрессивной ЛТ (релапаротомии) следует руководствоваться показателями ВБД и уровня лактата крови как маркеров возникшей ишемии внутренних органов. А именно, сохранение ВБД на уровне 20 мм рт. ст. и выше в течение 12 часов или ранее в случае достижения показателями уровня лактата периферической крови 6 ммоль/л на фоне проводимой интенсивной терапии, направленной на нормализацию показателей ВБД, можно считать показанием к выполнению декомпрессивной ЛТ или релапаротомии как третьего этапа тактики лечения DCS.

4.4. Особенности хирургической тактики при травматических повреждениях органов брюшинного пространства

С открытыми ТПОЗП наблюдалось 193 пострадавших. Хирургическая тактика при ранениях ЗП заключалась в обязательной ревизии раневого канала, ЗК с тщательным осмотром поврежденных органов. Проведенный ретропроспективный анализ результатов хирургического лечения 103 пострадавших с открытыми ТПОЗП, находившихся на лечении в клинике в период 2003–2010 гг., показал, что 11 (10,7%) из них в раннем послеоперационном периоде в течение 24 часов подверглись реоперации в связи с рецидивом внутреннего кровотечения. Всем данным пострадавшим изначально после хирургической обработки и ревизии раны выполнена ЛТ, ревизия ЗК. Из 151 пострадавшего с закрытыми ТПОЗП за тот же период времени 9 (6%) также в раннем послеоперационном периоде в течение 24 часов подверглись реоперации в связи с возобновлением внутренне-

го забрюшинного кровотечения. Из них в 2 случаях проведена ангиография с эмболизацией кровоточащих сосудов после первично выполненной ЛТ, ревизии ОБП и ЗП (глава 4.1). В остальных случаях первичной была также ЛТ, выполнены ревизия ЗК и дренирование ЗП. При повторной операции проведена повторная ревизия, тампонада ЗП. То есть рецидив забрюшинного кровотечения имел место у 20 (7,9%) из 254 пострадавших. Приводим клинический пример.

Клинический пример 2

Пострадавший Х., 16 лет, поступил в экстренном порядке через час после получения колото-резаного ранения в левую боковую область живота ножом с узким клинком (со слов пострадавшего). Состояние пострадавшего при поступлении тяжелое, артериальное давление 90/50 мм рт. ст., частота сердечных сокращений 130 в минуту. При осмотре в 10 межреберье по передней подмышечной линии слева определяется линейная рана 13×3 мм. На рентгенографии органов грудной клетки и живота патологии не выявлено. При УЗИ в левых отделах брюшной полости определялась свободная жидкость. В экстренном порядке под интубационным наркозом пострадавшему выполнена первичная хирургическая обработка раны, в ходе которой выявлено, что раневой канал был направлен слева направо, проходил через плевральный синус и проникал в брюшную полость. Плевра была ушита без дренирования плевральной полости ввиду отсутствия признаков гемопневмоторакса. Рана послойно ушита. Далее выполнена срединная ЛТ, при которой выявлено около 1000 мл крови со сгустками в левых отделах брюшной полости, диагностировано сквозное ранение селезенки с активным кровотечением. Раневой канал оканчивался слепо в области хвоста ПЖ с локальным ЗК без признаков нарастания, пульсирования и напряженности. По данным ИЧБУЗИ, повреждение аорты было исключено. Пострадавшему выполнена спленэктомия с аутотрансплантацией фрагментов селезенки в большой сальник. При ревизии ЗК кровотечения не наблюдалось, рана оканчивалась в области хвоста ПЖ. Операция завершена дренированием малого таза и левого поддиафрагмального пространства при артериальном давлении 95/60 мм рт. ст. В послеопера-

ционном периоде через 1 час после проведенной первичной операции на фоне интенсивной терапии у пострадавшего по дренажу из поддиафрагмального пространства поступала кровь. В экстренном порядке пострадавшему выполнена релапаротомия, в ходе которой выявлено кровотечение из ЗК в проекции хвоста ПЖ. Учитывая тяжелое нестабильное состояние пострадавшего и продолжающееся внутрибрюшное кровотечение, выполнено рассечение желудочно-ободочной связки, резекция хвоста ПЖ линейным сшивающим аппаратом УО-40. Достигнут гемостаз. Через 3-е суток пострадавший был перевелен из отделения интенсивной терапии в общехирургическое, а еще через 10-ть суток выписан без осложнений с улучшением.

Анализ данных 20 случаев рецидивов кровотечения показал, что первичная операция у всех пострадавших выполнялась на фоне общей артериальной гипотензии с систолическим артериальным давлением ниже 100 мм рт. ст., и во всех данных случаях проводилась ревизия имевшегося ЗК, в ходе которой признаков кровотечения выявлено не было, то есть интраоперационно имела место картина остановившегося кровотечения. Рецидив кровотечения возникал в сроки от 1 до 24 часов, на фоне коррекции гиповолемии и стабилизации показателей артериального давления, ввиду чего данным пострадавшим была выполнена реоперация, гемостаз. Из данных 20 пострадавших в итоге 5 скончались от обширной кровопотери после выполненной повторной операции.

Таким образом, вероятнее всего на момент первичной операции при ревизии ЗК и раневого канала, проходившего через ЗП, у данных пострадавших имел место гемостаз на фоне общей артериальной гипотензии. Дополнительной особенностью являлось то, что во всех случаях операция проходила на фоне ЗК с имбибицией забрюшинной клетчатки кровью, что также осложняло поиск источника кровотечения. Вероятно, имело место или временное тромбирование сосудов мелкого и среднего диаметра, или их спазм, в связи, с чем явного кровотечения из сосудов ЗП выявлено не было, но после восполнения ОЦК и нормализации показателей артериального давления в условиях отделения реанимации

и интенсивной терапии возникал рецидив кровотечения, причиной которого, по нашему мнению, являлся либо отрыв тромба от культи кровоточащего сосуда на фоне увеличившегося артериального давления, либо купирование артериоспазма.

В связи с этим в дальнейшем нами был разработан и применен способ интраоперационного контроля эффективности гемостаза, заключающийся в создании временной медикаментозной артериальной гипертензии и наблюдении за ре-визованными областями ЗП (глава 2.3.2).

В результате после 2010 г. из 90 пострадавших с открытыми ТПОЗП рецидив кровотечения имел место в 1 (1,1%) случае, из 129 пострадавших с закрытыми ТПОЗП – в 2 (1,6%), то есть рецидив кровотечения возник у 3 (1,4%) из 219 пострадавших. В случае выявления признаков кровотечения интраоперационно применяли все имеющиеся способы остановки кровотечения вплоть до тампонады ЗП. Из данных 3 в 1 случае причиной повторного кровотечения был синдром диссеминированного внутрисосудистого свертывания на фоне обширной кровопотери. Все эти пострадавшие реоперированы, в 2 случаях закрытой травмы выполнена ангиография с успешной эмболизацией кровоточащего сосуда – в 1 случае.

Таким образом, одной из особенностей ТПОЗП является тот факт, что в ряде случаев на момент оперативного вмешательства, протекающего, как правило, на фоне общей артериальной гипотензии, гиповолемии, имеет место картина уже остановившегося кровотечения, которое зачастую возобновляется в послеоперационном периоде после нормализации показателей артериального давления пострадавшего, компенсации ОЦК. Разработанный способ интраоперационного контроля эффективности гемостаза путем создания временной управляемой медикаментозной артериальной гипертензии позволяет во время операции выявить признаки кровотечения из органов и тканей ЗП, своевременно предпринять меры по его остановке и, как следствие, снизить частоту данного осложнения с 7,9 до 1,4% ($p < 0,0005$).

4.4.1. Особенности хирургической тактики при ранениях забрюшинного пространства из гражданского огнестрельного оружия

В настоящее время все чаще встречаются ранения живота из ГОО, и при этом в доступной литературе крайне мало публикаций, освещающих клинические аспекты ранений из данного вида оружия. Интерес изучения данного вида повреждений для нас заключался в том, что из 23 случаев проникающего ранения живота из ГОО в 15 (65,2%) ранящий резиновый снаряд повреждал анатомические структуры ЗП, из них в 10 (66,7%) случаях терялся в его клетчатке. В этих случаях всегда возникал вопрос о целесообразности поиска резиновой пули, сопровождаемого удлинением времени операции и в ряде случаев увеличением ее объема, а также вопрос о целесообразности конверсии в ЛТ, если изначально выполнена ЛС. Всегда в подобных случаях имели место опасения возникновения в перспективе воспалительной реакции тканей организма на внедренный снаряд с последующим возникновением перитонита или забрюшинной флегмоны. Ввиду этого нами и было проведено экспериментальное исследование, описанное в главе 2.2.3.

Нами проведено ретропроспективное исследование результатов лечения 23 пострадавших с проникающими ранениями живота из ГОО. Все пострадавшие были мужчинами. Возраст пострадавших колебался от 18 до 48 лет. Из 23 пострадавших 16 (69,6%) поступили в состоянии алкогольного опьянения. Состояние 5 (21,7%) из них с явлениями геморрагического шока было оценено как тяжелое, 10 (43,5%) – как средне тяжелое, 8 (34,8%) – как удовлетворительное. У 6 (26,1%) пострадавших ранение живота сочеталось с ранением других областей тела (грудь, конечности).

При поступлении в ходе сбора анамнеза выяснялось, что ранение получено из ГОО. При этом обращалось внимание на следующие признаки, характерные для ранений из ГОО [64]: слепой характер ранения, совпадение общего (внешнего) размера ран с дефектом ткани (в их центре), слабая выраженность пояса осаднения по краям раны (поясок осаднения не виден при осмотре невооружен-

ным глазом), наличие в слепом раневом канале инородного тела (резиновой сферической пули) с диаметром поперечного сечения около 10 мм, расположение пули на удалении от дна раневого канала, отсутствие радиальных разрывов кожи по краям раны, наличие в «просвете раны» своеобразного «язычка» частично разрушенной кожи с подкожно-жировой клетчаткой в виде лоскута неправильной формы, своим большим основанием фиксированного в проекции края раны, а меньшим обращенным в просвет (рисунки 49–50).

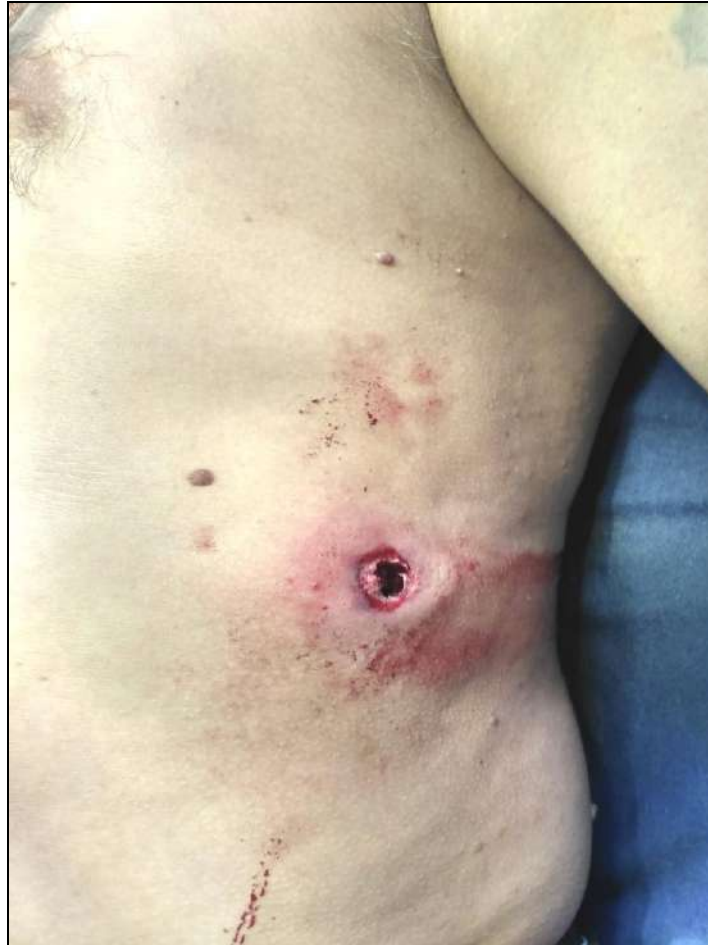

Рисунок 49 – Огнестрельная рана левой боковой области живота

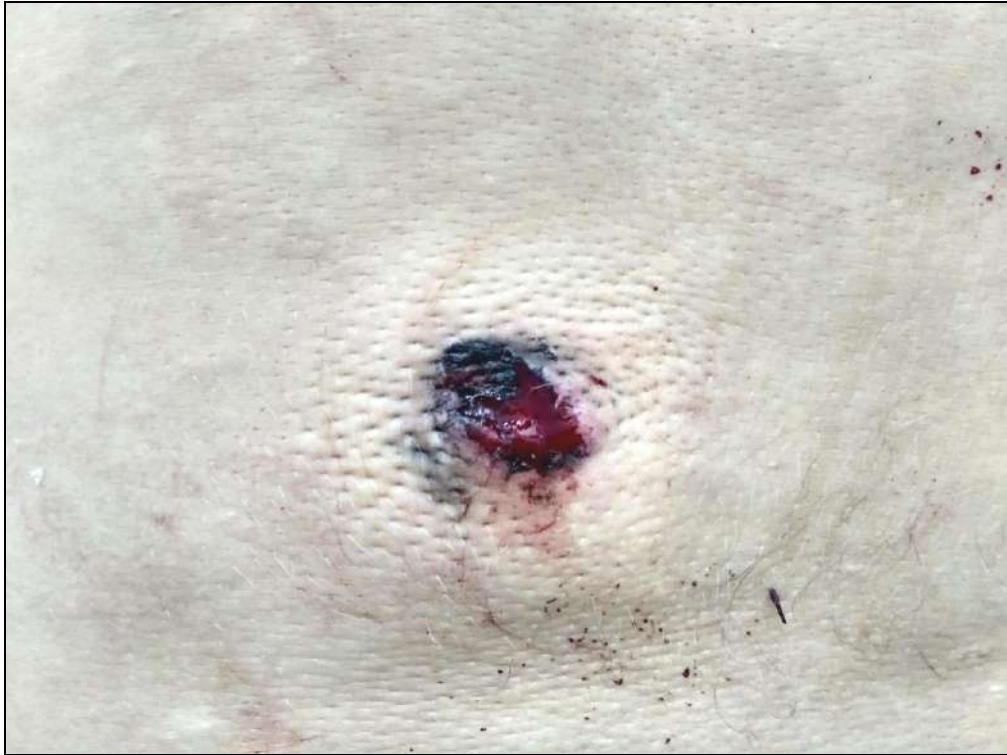

Рисунок 50 – Огнестрельная рана левой подвздошной области живота

Всем пострадавшим проведен минимум общеклинических исследований, включающих в себя общие анализы крови и мочи, регистрацию электрокардиографии, определение группы крови и резус-фактора, УЗИ и рентгенографию живота. УЗИ выполнялось с целью выявления свободной жидкости в брюшной полости. Рентгенография живота в данных случаях подтверждала тот важный факт, что ранение было получено именно из травматического оружия (рисунки 51–52).

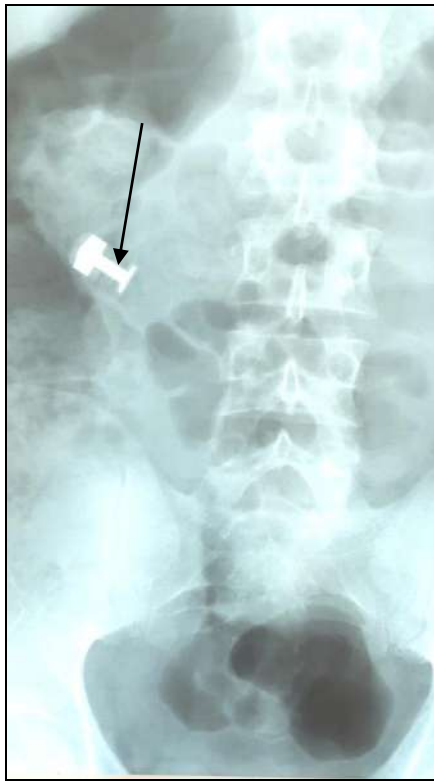

Рисунок 51 – Рентгенография живота в прямой проекции у пострадавшего с проникающим ранением в живот из гражданского огнестрельного оружия типа «Оса» калибра 18×45

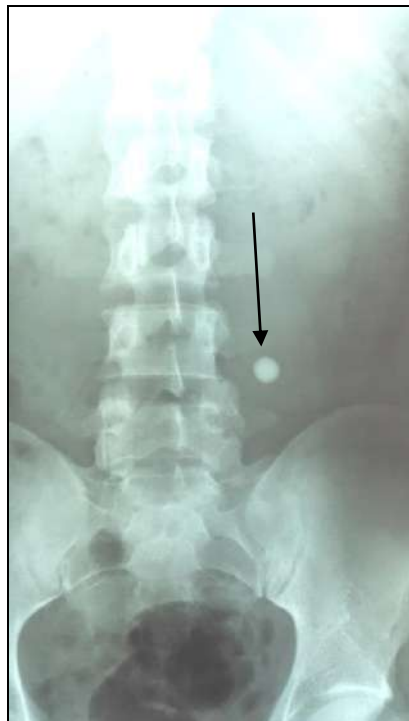

Рисунок 52 – Рентгенография живота в прямой проекции у пострадавшего с проникающим ранением в живот из гражданского огнестрельного оружия типа «Макарыч» калибра 9 мм

Всем пострадавшим также проведена первичная хирургическая обработка раны, в ходе которой выяснялся характер раны (проникающая / не проникающая в брюшную полость), ход раневого канала. В общем виде лечебно-диагностический алгоритм при ранениях в живот из ГОО представлен на рисунке 53.

Из 15 пострадавших с ранением ЗП в 10 (66,7%) случаях резиновый снаряд в ходе оперативного пособия выявлен не был (таблица 21). В 9 из 10 случаев «потерянной» пулей был снаряд калибра 9 мм. Вероятной причиной этого был небольшой диаметр снаряда по сравнению со снарядом калибра 18×45 мм, который к тому же имеет металлический сердечник, ввиду чего пальпаторно его обнаружить в тканях ЗП даже в условиях ЗК намного проще. Лишь в 1 случае снаряд с калибром 18×45 мм не был найден при ЛС. У данного пострадавшего имелось ранение в левой подвздошной области. При ЛС выявлено повреждение корня брыжейки сигмовидной кишки, малый гемоперитонеум без признаков продолжающегося кровотечения. Снаряд в ходе ЛС найден не был, было принято решение не расширять объем операции с целью его поиска.

В послеоперационном периоде по данным КТ снаряд калибра 18×45 мм располагался в ЗП под нижним полюсом правой почки. Данный пострадавший выписан без осложнений.

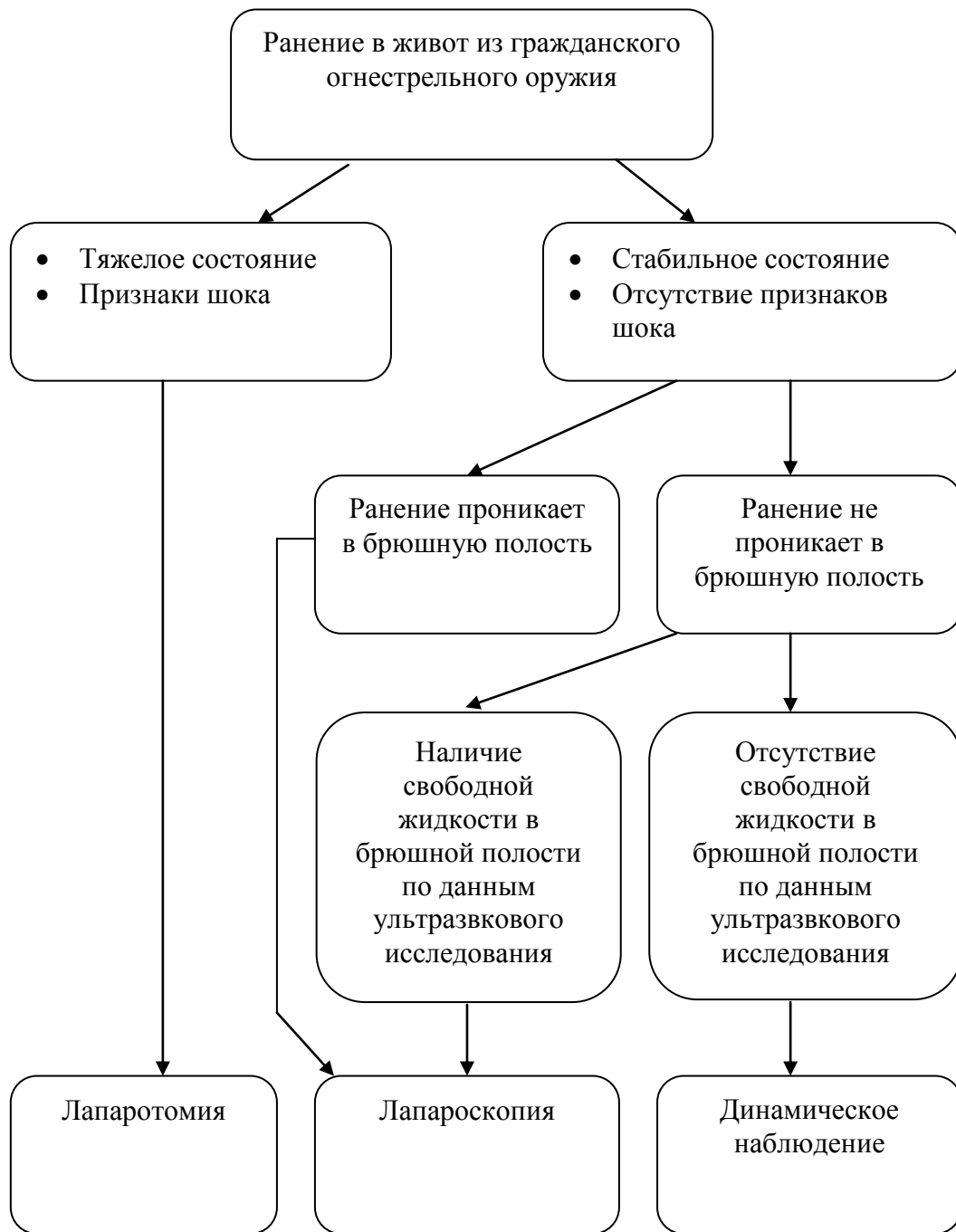


Рисунок 53 – Лечебно-диагностический алгоритм при ранениях живота резиновым снарядом из гражданского огнестрельного оружия

Таблица 21 – Оперативные доступы и виды операций при проникающих ранениях живота с повреждением органов забрюшинного пространства резиновым снарядом из гражданского огнестрельного оружия

Оперативный доступ	Характер забрюшинного повреждения (вид операции), n=15	Калибр ранящего снаряда (извлечен / не извлечен)
1	2	3
Лапаротомия, n=4 (26,7%)	Ранение левой подвздошной артерии с активным кровотечением с тазовым забрюшинным кровоизлиянием (шов сосуда), n=1	9 мм (не извлечен)
	Ранение корня брыжейки тонкой кишки и сальника с активным кровотечением, нарастающим забрюшинным кровоизлиянием (лигирование брыжеечных сосудов), n=3	9 мм (не извлечен) 9 мм (извлечен) 18×45 мм (извлечен)
Лапароскопия с конверсией в лапаротомию, n=4 (26,7%)	Ранение корня брыжейки сигмовидной кишки с нарушением питания кишки (операция по типу Гартмана), n=1	18×45 мм (извлечен)
	Ранение подвздошной кишки, брыжеечного синуса (резекция кишки с межкишечным анастомозом), n=1	9 мм (не извлечен)
	Сквозное ранение правой доли печени, паранефральной клетчатки справа (шов печени, ревизия паранефрона), n=1	18×45 мм (извлечен)

	Ранение левого параколического клетчаточного пространства (ревизия нисходящего отдела толстой кишки), n=1	9 мм (извлечен)
Лапароскопия, n=7 (46,6%)	Ранение левого плеврального синуса, забрюшинного пространства слева без повреждения париетальной брюшины, локальное забрюшинное кровоизлияние (шов синуса, дренирование плевральной полости), n=1	9 мм (не извлечен)
	Ранение корня брыжейки кишки с локальным забрюшинным кровоизлиянием без признаков нарастания (дренирование брюшной полости), n=3	9 мм (не извлечен) 9 мм (не извлечен) 18×45 мм (не извлечен)
	Ранение забрюшинного пространства вне проекции полых и паренхиматозных органов (дренирование брюшной полости), n=3	9 мм (не извлечен) 9 мм (не извлечен) 9 мм (не извлечен)

Таким образом, опыт показывает, что во всех случаях резиновый снаряд «терялся» в забрюшинной клетчатке. Все пострадавшие выписаны в сроки до 14 суток в удовлетворительном состоянии без клинических, лабораторных и инструментальных признаков воспаления вокруг «потеряного» снаряда. Лишь у пострадавшего со сквозным ранением печени по данным УЗИ и КТ определя-

лась центральная гематома печени диаметром 3 см без признаков нарастания последней в динамике.

После выписки всем данным пострадавшим было рекомендовано оперативное лечение в плановом порядке по извлечению резиновых снарядов через 2 месяца. Ни один из пострадавших на операцию не явился. В отдаленном периоде (от 2 до 5 лет) удалось отследить лишь 5 пострадавших с «потерянными» снарядами калибра 9 мм. Пострадавшие повторно не оперировались, самочувствие их не страдало. От предложенного проведения дополнительных методов исследования по уточнению расположения снарядов и оперативного лечения по их извлечению они отказались.

Таким образом, при ранениях живота из ГОО анатомические структуры ЗП повреждаются в 65,2% случаев, из них в 66,7% случаев возникают трудности при поиске резиновых снарядов (в основном калибра 9 мм) в ЗП. В раннем и отдаленном послеоперационном периодах состояние пострадавших с «потерянными» в ЗП снарядами не страдает, признаков воспалительного ответа на резиновый снаряд нет, что говорит об инертности материала резиновых пуль по отношению к тканям ЗП и подтверждает результаты эксперимента (глава 2.2.3).

4.5. Хирургическая тактика при травматических повреждениях внебрюшинных отделов толстой кишки

На основе ретроспективного анализа результатов хирургического лечения 38 пострадавших с травматическими повреждениями внебрюшинных отделов ТК, пролеченных в клинике в период с 1994 по 2002 гг., взятых для контроля (из группы исключены пострадавшие, умершие в раннем послеоперационном периоде по причине тяжелого шока и обширной кровопотери), а также на основании анализа литературных данных, касающихся данной проблемы, нами раз-

работана балльная шкала оценки риска несостоятельности швов при травматических повреждениях внебрюшинных отделов ТК, с помощью которой нами выставлялись или не выставлялись показания к формированию (превентивной, разгрузочной) кишечной стомы после ушивания повреждений ТК или после резекции ее сегмента с формированием первичного межкишечного анастомоза (илеостомы в случае повреждения правого фланга ТК) (таблица 22).

Таблица 22 – Факторы риска несостоятельности швов при травматических повреждениях внебрюшинных отделов толстой кишки

Фактор риска	Количество баллов
Повреждение размерами более 1 см, но менее ½ окружности толстой кишки	1
Повреждение в результате закрытой травмы живота	1
Наличие распространенного забрюшинного кровоизлияния	1
Декомпенсированный травматический / геморрагический шок	2
Локализация повреждения в левом фланге толстой кишки, в том числе и в прямой кишке	2
Наличие каловых камней в просвете толстой кишки	2
Два и более повреждения толстой кишки (если не показана правосторонняя гемиколэктомия)	2
Наличие распространенного гнойного или калового перитонита, абсцесса в зоне повреждения кишки, забрюшинной флегмоны	3
Повреждение более ½ окружности кишки (если не показана правосторонняя гемиколэктомия)	3
Огнестрельное повреждение кишки (если не показана правосторонняя гемиколэктомия)	3
Повреждение мезентериальных сосудов с нарушением питания кишки	3

Анализ 9 случаев несостоятельности ушитых повреждений ТК у пострадавших контрольной группы при различных интраоперационных ситуациях представлен в таблице 23. Во всех данных 9 случаях несостоятельности швов кишечная стома не формировалась, а выполнялось лишь ушивание места повреждения ТК или ее резекция.

Соотношение шансов при столь малом числе случаев достоверно подсчитать невозможно, но если учитывать только частоту встречаемости несостоятельных швов, то в первом случае она составляет 53%, во втором – 0%, по критерию Z это различие даже при малочисленной выборке статистически значимо $p < 0,006$. Это значит, что при формировании кишечной стомы случаи несостоятельности швов практически невероятны.

Так же из таблицы видно, что отказ от формирования стомы при наличии распространенного гнойного или калового перитонита, абсцесса в зоне повреждения кишки или забрюшинной флегмоны в 100% случаев приводил к несостоятельности швов ТК: при повреждении более $\frac{1}{2}$ окружности кишки – в 66,7%, при ушивании множественных повреждений ТК – в 37,5%, а при локализации повреждения в левом фланге ободочной кишки – в 33,3% случаев.

Что касается разработанной шкалы, то сумма баллов, присвоенных факторам риска, выявленных как до, так и во время операции, в конечном итоге, согласно данной шкале, и должна определять дальнейшую тактику при травматических повреждениях внебрюшинных отделов ТК.

Так, при сумме баллов до 2 включительно предлагается выполнять ушивание участка повреждения кишечным швом без формирования (превентивной) кишечной стомы, а при сумме в 3 и более баллов предлагается формировать кишечную стому после ушивания повреждений (или резекции поврежденного участка ТК).

Из таблицы 22 видно, что максимальный риск несостоятельности швов при травме ТК имеется в случаях разможнения стенки ТК, повреждения ее брыжейки с нарушением питания кишки, наличия распространенного гнойного или калового перитонита или внутрибрюшного абсцесса, при повреждении более $\frac{1}{2}$ окруж-

ности кишки, а также в случае огнестрельного характера ранения. Данным категориям присвоено 3 балла, так как данные литературы и собственный опыт показывают, что в этих ситуациях риск несостоятельности швов крайне высокий, и частоту несостоятельности снижает только формирование кишечной стомы.

Огнестрельные ее повреждения, по мнению большинства авторов, требуют формирования кишечной стомы ввиду выполнения оперативного вмешательства на переполненной калом неподготовленной кишке [57, 107, 108, 142, 151]. К тому же при огнестрельных ранениях формируется зона контузии, молекулярного сотрясения стенки кишки, что, в свою очередь, также может привести к несостоятельности швов ушитого повреждения.

Распространенный гнойный или каловый перитонит, а также абсцесс или забрюшинная флегмона в зоне повреждения ТК сопровождаются воспалительной инфильтрацией кишечной стенки, что также, по данным многочисленных авторов [124, 137, 142, 179, 198, 225], в большинстве случаев ведет к несостоятельности швов ушитых повреждений. Это подтверждает и частота случаев несостоятельности швов у пострадавших с травмой ТК, осложненной перитонитом, из группы контроля (таблица 23). В литературе имеются единичные публикации, указывающие на возможность завершения операции при травме ТК первичным швом практически во всех случаях [46], но, опять же, собственный опыт идет в разрез с рекомендациями данных авторов.

Повреждение более $\frac{1}{2}$ окружности кишки также оценено в 3 балла ввиду наличия множества публикаций, в которых рекомендуется в таких случаях формировать разгрузочную стому [109, 142, 149].

Во всех случаях нарушения питания стенки кишки ввиду повреждения мезентериальных сосудов рекомендуется выполнять ее резекцию с формированием стомы [30].

По 2 балла нами было присвоено следующим ситуациям ввиду того, что ни по нашим данным и ни по данным литературы на этот счет однозначного мнения нет, но все же наличие этих категорий мы посчитали существенными факторами риска несостоятельности швов при травме ТК.

Таблица 23 – Случаи несостоятельности швов у пострадавших контрольной группы с травматическими повреждениями внебрюшинных отделов толстой кишки при различных вариантах завершения оперативного вмешательства

Характеристика повреждения, интраоперационная ситуация	Завершение оперативного вмешательства		Общее количество пострадавших (количество случаев несостоятельности швов)
	без формирования кишечной стомы (количество случаев несостоятельности швов)	с формированием кишечной стомы (количество случаев несостоятельности швов)	
Наличие распространенного гнойного или калового перитонита, абсцесса в зоне повреждения кишки, забрюшинной флегмоны	2 (2)	6 (0)	8 (2)
Повреждение более ½ окружности кишки	3 (2)	4 (0)	7 (2)
Два и более повреждения толстой кишки	8 (3)	2 (0)	10 (3)
Локализация повреждения в левом фланге толстой кишки	6 (2)	10 (0)	16 (2)

Во-первых, каловые камни могут препятствовать прохождению кишечного содержимого по самой кишке и приводить, в свою очередь, к повышению внутрикишечного давления, к тому же наличие каловых камней в просвете ТК говорит о наличии у пострадавшего признаков хронического колостазы. Все это может в послеоперационном периоде приводить потенциально к несостоятельности швов.

Во-вторых, известно, что в левых отделах ТК внутрикишечное давление максимальное, что, по нашему мнению и мнению большинства авторов, является значимым фактором риска несостоятельности швов ТК [124, 136, 151]. К тому же при повреждениях прямой кишки мнения большинства авторов сходятся на необходимости в таких случаях завершения операции формированием разгрузочной кишечной стомы [57, 107].

В-третьих, множественные повреждения ТК также повышают риск несостоятельности швов ушитых повреждений по принципу суммирования рисков и зачастую требуют выполнения резекции кишки. В литературе имеются публикации, где в данном случае рекомендуется формировать превентивную кишечную стому [108, 142]. Декомпенсированный травматический или геморрагический шок является значимым фактором риска несостоятельности, по мнению большинства авторов [30, 142, 179, 198, 225].

Характеристикам повреждений, которые сами по себе по отдельности не ведут к несостоятельности швов, по данным литературы и по нашим данным, но в совокупности с другими факторами риска могут привести к этому грозному осложнению в послеоперационном периоде, нами присвоено по 1 баллу.

Обширные ЗК сопровождаются парезом кишечника в послеоперационном периоде более чем в половине случаев, что увеличивает внутрикишечное давление и также может привести к несостоятельности швов. Риск несостоятельности швов при закрытой травме мы объясняем тем, что в случае закрытой травмы по аналогии с огнестрельным ранением в месте повреждения стенки ТК имеется перифокальная зона контузии, распространяющаяся, по нашим данным, минимум на 10 мм от места разрыва кишки (рисунок 54).

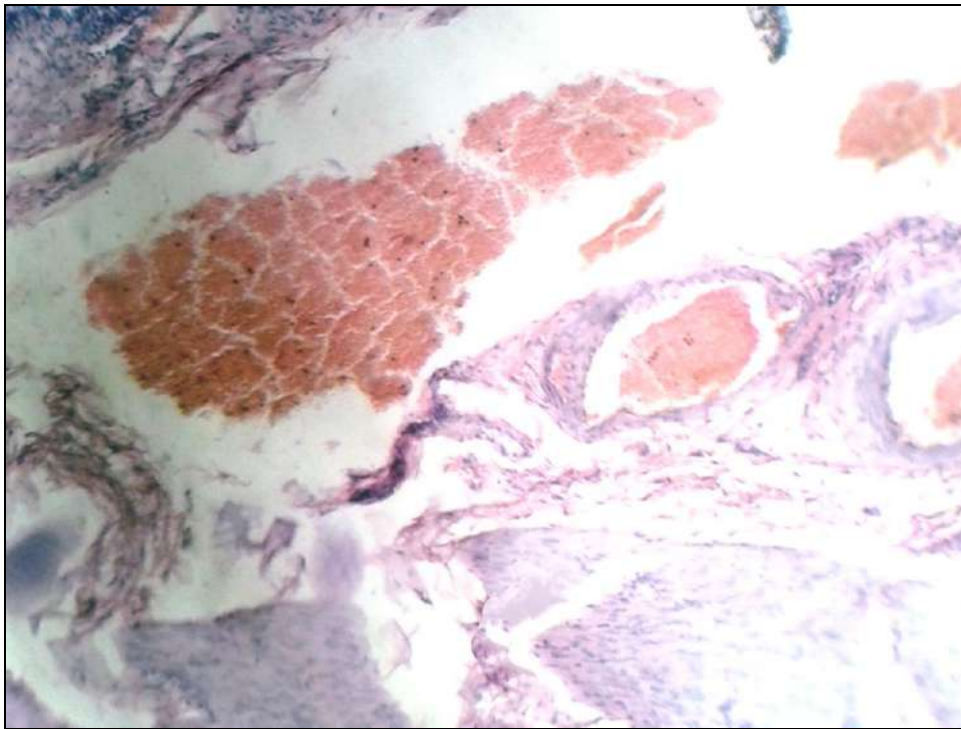


Рисунок 54 – Участок стенки внебрюшинного отдела восходящего отдела ободочной кишки на расстоянии 10 мм от места разрыва кишки у пострадавшего с закрытой травмой живота; средний слой – подслизистая. Спазм артериол, полнокровие и стаз в венулах, плазматическое пропитывание стенок сосудов, выраженный периваскулярный отек и набухание стромы, очаговые кровоизлияния. Окраска гематоксилином и эозином, $\times 400$

С учетом данной шкалы нами оперировано 56 пострадавших с травмой внебрюшинных отделов ТК из основной группы клинического материала. Результаты лечения обеих групп подверглись сравнению.

Исследуемые группы были сравнимы по тяжести повреждений организма и органа, по половому составу, возрасту. Так, в целом по обеим группам средняя тяжесть повреждений по шкале ISS составляла $21,9 \pm 5,2$ баллов, в основной группе – $22,3 \pm 5,3$ баллов, а в контрольной – $21,4 \pm 4,9$ баллов ($p > 0,31$). По шкале OIS средняя тяжесть повреждения ТК составляла $3,17 \pm 1,10$ баллов, в основной группе – $3,15 \pm 1,12$ баллов, а в контрольной – $3,19 \pm 1,08$ баллов ($p > 0,91$).

Всего среди пострадавших с данным видом повреждения был 71 мужчина (75,5%), 23 женщины (24,5%). Из них в основной группе мужчин было

43 (76,8%), женщин – 13 (23,2%), в контрольной группе мужчин – 28 (73,7%), женщин – 10 (26,3%) Долевое соотношение мужчин и женщин в обеих группах также значимо не различалось ($p>0,73$).

Возраст пострадавших колебался от 17 до 76 лет, составляя в среднем $34,7\pm 8,6$ лет. В основной группе средний возраст составил $33,5\pm 9,5$ лет, в контрольной – $35,1\pm 7,9$ лет и значимо не различался ($p>0,32$).

Всем пострадавшим обеих групп проводилась антибактериальная терапия, оперативные вмешательства выполнялись под интубационным наркозом с миорелаксацией. Повреждения стенки ТК ушивались узловыми швами двухрядно с использованием атравматичного шовного материала. Техника формирования кишечных стом в обеих группах была идентичная и заключалась в выведении участка кишки на переднюю брюшную стенку с выворачиванием слизистой кишки и фиксацией ее швами к коже. Во всех случаях операция завершалась дренированием раны после проведения первичной хирургической обработки раны (в случае открытой травмы живота) и дренированием брюшной полости (таблица 24).

Таблица 24 – Виды и объемы оперативных вмешательств при травматических повреждениях внебрюшинных отделов толстой кишки у пострадавших обеих клинических групп

Вид и объем оперативного вмешательства	Клиническая группа		p
	основная, абс. (%)	контрольная, абс. (%)	
1	2	3	4
Шов повреждения восходящей ободочной, слепой кишки	8 (14,2%)	8 (21%)	$>0,37$
Шов повреждения восходящей ободочной, слепой кишки с превентивной илеостомией	13 (23,2%)	9 (23,7%)	$>0,95$
Правосторонняя гемиколэктомия с илеотрансверзоанастомозом	1 (1,8%)	2 (5,3%)	$>0,34$

Продолжение таблицы 24			
1	2	3	4
Правосторонняя гемиколэктомия с илеотрансверзоанастомозом и превентивной илеостомией	2 (3,6%)	1 (2,6%)	>0,78
Правосторонняя гемиколэктомия с формированием одноствольной илеостомы	1 (1,8%)	0	>0,40
Шов повреждения нисходящей ободочной кишки	7 (12,5%)	7 (18,4%)	>0,43
Шов повреждения нисходящей ободочной кишки с превентивной трансверзостомией	18 (32,1%)	7 (18,4%)	>0,13
Левосторонняя гемиколэктомия с формированием одноствольной трансверзостомы	2 (3,6%)	2 (5,3%)	>0,69
Шов повреждения прямой кишки с превентивной сигмостомией	3 (5,4%)	2 (5,3%)	>0,98
Обструктивная резекция прямой кишки	1 (1,8%)	0	>0,40
Всего	56 (100%)	38 (100%)	

Основной причиной летальности у данных пострадавших были травматический шок и острая кровопотеря. Поэтому объективно судить об эффективности предложенной шкалы оценки риска несостоятельности швов ушитых повреждений ТК возможно лишь по показателям частоты несостоятельности в обеих клинических группах.

При статистической обработке данных в учет не брались пострадавшие с травмой ТК, умершие в раннем послеоперационном периоде по причине тяжелого шока и обширной кровопотери. Из группы контроля данные пострадавшие

исключены изначально. В основной группе в раннем послеоперационном периоде умерло 4 (7,1%) пострадавших с тяжелой СТ.

В основной группе пострадавших несостоятельность швов ушитых повреждений ТК имела место в 2 (3,8%) из 52 случаев, в контрольной группе – в 9 (23,7%) ($p < 0,005$), статистически достоверные различия данных показателей говорят об эффективности предложенной шкалы. При этом различия в количестве стомированных пострадавших в основной (36 или 69,2%) и в контрольной (21 или 55,3%) группах статистически не достоверны ($p > 0,17$).

Анализ случаев несостоятельности швов при травме внебрюшинных отделов ТК в основной группе показал следующее. В одном случае имел место разрыв внебрюшинного отдела восходящей ободочной кишки на $1/3$ окружности в результате закрытой ТЖ. Пострадавшему выполнено ушивание повреждения. На 4 сутки у пострадавшего диагностирована несостоятельность швов ушитого повреждения. В данном случае имелась недооценка состояния пострадавшего, а именно факта его нахождения в состоянии декомпенсированного шока. То есть, следуя разработанной шкале, в данном случае ситуация должна была быть оценена не в 2, а в 4 балла, что должно являться показанием к формированию разгрузочной кишечной стомы после ушивания повреждения кишки.

В другом случае имело место торакоабдоминальное колото-резаное ранение верхней трети внебрюшинного отдела нисходящей ободочной кишки размерами 15×5 мм, то есть более 1 см, но менее $1/2$ окружности кишки. Согласно предложенной шкале выполнено ушивание повреждения. На 5-е сутки после операции диагностирована несостоятельность швов ушитого повреждения. В данном случае, возможно, имел место технический дефект операции.

Немалый интерес представляет динамика ВБД у данных пострадавших с несостоятельностью швов ушитых повреждений ТК. Так, в основной группе клинического материала у 1 пострадавшего в послеоперационном периоде отмечен подъем ВБД на 4-е сутки и у 1 пострадавшего – на 5-е сутки после первичной операции. После проведения данным пострадавшим УЗИ ОБП и ЛС диагностирована

несостоятельность швов ушитых повреждений (рисунок 55). Данным пострадавшим выполнена релапаротомия, санация брюшной полости, илео- и колостомия.

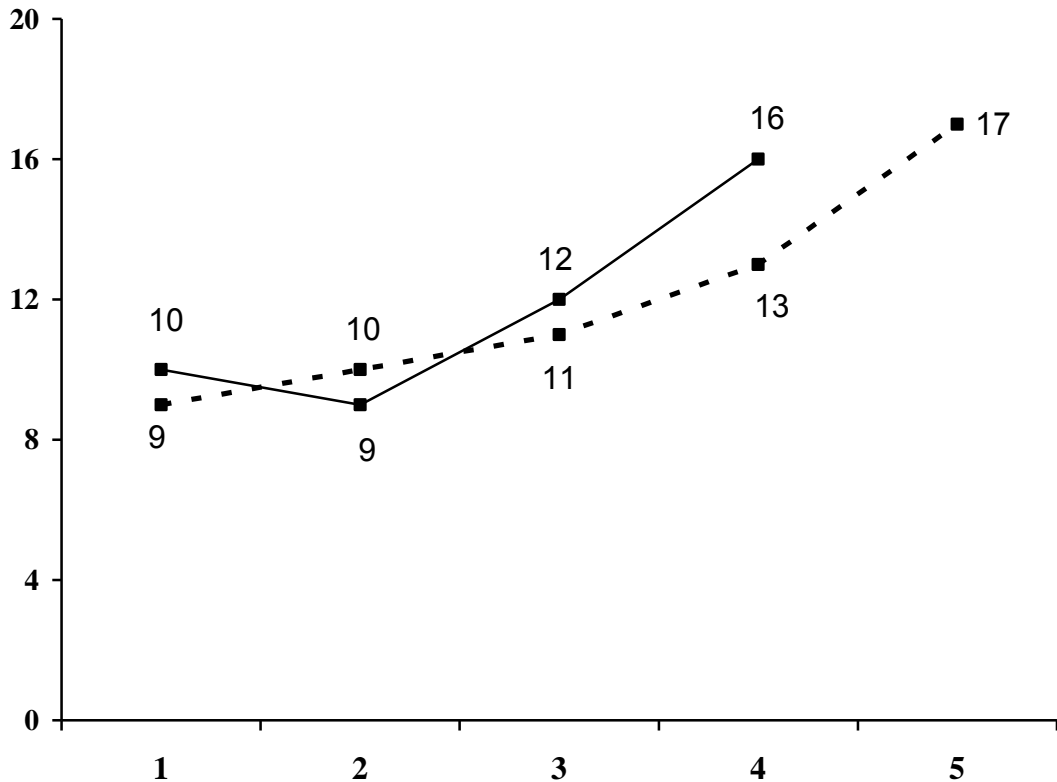


Рисунок 55 – Динамика внутрибрюшного давления у пострадавших с травматическим повреждением внебрюшинных отделов толстой кишки с развитием несостоятельности швов толстой кишки в послеоперационном периоде
Примечание: по оси абсцисс – время, прошедшее после оперативного вмешательства в сутках;
по оси ординат – уровень внутрибрюшного давления в мм рт. ст.

Таким образом, четкая оценка периоперационной ситуации при травматических повреждениях внебрюшинных отделов ТК с использованием разработанной балльной шкалы оценки риска несостоятельности швов повреждения в большинстве случаев позволяет избежать этого тяжелого и сложно диагностируемого послеоперационного осложнения, обоснованно и своевременно выставляя показания к формированию кишечной стомы, вместе с тем, не увеличивая количества стомированных пострадавших. А подъем ВБД в послеоперационном периоде у данной категории пострадавших может служить диагностическим маркером несостоятельности швов ушитых повреждений.

4.5.1. Диагностика повреждений внебрюшинных отделов толстой кишки

Всего нами наблюдалось 25 пострадавших с открытыми колото-резаными повреждениями внебрюшинных отделов ободочной кишки. Во всех случаях ранения были получены со стороны поясничной области. В 8 случаях ранения носили торако-абдоминальный характер. Как известно, ранения поясничной области представляют сложность в диагностике, что связано с анатомическим строением, существенно затрудняющим ревизию ран [36, 46, 102, 125, 156].

У 14 пострадавших в стабильном состоянии без признаков шока с одиночными колото-резаными ранениями поясничной области после выполнения первичной хирургической обработки раны применен разработанный и запатентованный метод диагностики ранений ободочной кишки, описанный в главе 2.3.2., основанный на проведении химической реакции на определение скрытой крови в промывных клизмённых водах. В ходе первичной хирургической обработки раны ввиду узкого раневого канала достоверно диагностировать ранение ТК ни в одном случае не представилось возможным. Все данные пострадавшие далее подверглись ЛС, в ходе которой было подтверждено ранение внебрюшинного отдела ободочной кишки. Из данных 14 пострадавших в 6 (48,9%) случаях имело место ранение правого фланга ободочной кишки, в 8 (57,1%) – левого. Результаты анализа 9 пострадавших, у которых повреждение внебрюшинных отделов ТК в ходе операции было исключено, взяты для контроля (таблица 25). Из обследования исключены пострадавшие с кровоточащим геморроем, с язвенной болезнью желудка или двенадцатиперстной кишки и прочими заболеваниями, сопровождающимися желудочно-кишечным кровотечением разной интенсивности. Диагностическая ценность метода рассчитывалась для правого и левого флангов ТК и для обоих флангов отдельно (таблица 26).

Таблица 25 – Результаты химических анализов промывных клизменных вод на скрытую кровь у пострадавших с ранением внебрюшинного отдела ободочной кишки

Поврежденный отдел ободочной кишки	Количество ИП, ЛО, ИО и ЛП результатов
Правый фланг ободочной кишки, n=15	ИП=5 ЛП=2 ИО=7 ЛО=1
Левый фланг ободочной кишки, n=17	ИП=8 ЛП=2 ИО=7 ЛО=0

Примечание: ИП – истинно положительный, ЛО – ложноотрицательный, ИО – истинно отрицательный, ЛП – ложноположительный.

Таблица 26 – Диагностическая ценность химического анализа промывных клизменных вод на скрытую кровь у пострадавших с ранением внебрюшинного отдела ободочной кишки

Критерий диагностической ценности метода	Поврежденный отдел ободочной кишки		
	правый фланг, %	левый фланг, %	оба фланга, %
Чувствительность	83,3	100	92,9
Специфичность	77,8	77,8	77,8
Точность	80	88,2	84,4
Положительная предсказывающая способность	71,4	80	76,5
Отрицательная предсказывающая способность	87,5	100	93,3

Таким образом, чувствительность, точность, положительная и отрицательная способности разработанного способа диагностики ранений ободочной киш-

ки, основанного на определении скрытой крови в промывных клизмённых водах, несколько выше при диагностике ранений левого фланга ТК, чем правого. Несмотря на это, общая точность метода составила 84,4%, что говорит о том, что данный способ может применяться в сомнительных случаях для диагностики ранений внебрюшинных отделов ТК.

4.6. Результаты измерения внутрибрюшного давления у пострадавших с травматическими повреждениями органов забрюшинного пространства

Измерение ВБД у 512 пострадавших с ТПОЗП показало, что ВБГ различных степеней тяжести развилась у 309 (60,4%) пострадавших, из них у 214 (69,3%) пострадавших с закрытой и у 95 (30,7%) с открытой травмой. Из 39 неоперированных пострадавших ВБГ I степени развилась у 7 (17,9%) и самостоятельно купировалась в течение 3–4 суток на фоне консервативного лечения.

Из 473 оперированных пострадавших при поступлении ВБГ имела место в 213 (45%) случаях. Из них у 147 (69%) пострадавших – с закрытыми ТПОЗП и у 66 (31%) – с открытыми. При поступлении 4 степень ВБГ не встречалась. К концу первых суток после операции доля пострадавших с ВБГ увеличилась (рисунок 56).

На рисунке 56 видно, что при поступлении ни у одного пострадавшего ВБД не превышало 25 мм рт. ст., то есть IV степени ВБГ не было. Но структура степеней ВБГ несколько меняется после выполненных оперативных вмешательств. А именно, уменьшается количество пострадавших без ВБГ, и примерно на такое же количество увеличивается число пострадавших с I степенью ВБГ. Также к концу первых суток после операции появляются пострадавшие с IV степенью ВБГ, и примерно на такое же число уменьшается количество пострадавших с III степенью ВБГ. Пострадавшие со II степенью ВБГ в данном случае выполняют роль своего рода «буфера».

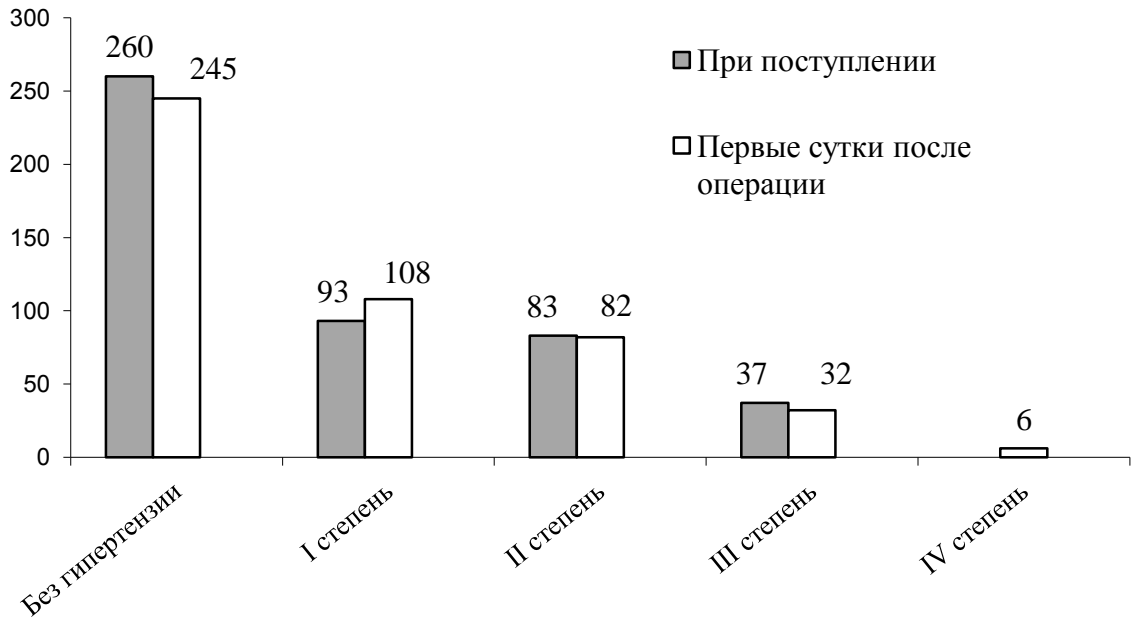


Рисунок 56 – Структура степеней внутрибрюшной гипертензии у оперированных пострадавших с травматическими повреждениями органов брюшинного пространства при поступлении и в конце первых суток после операции.

Примечание: по оси абсцисс – степени внутрибрюшной гипертензии; по оси ординат – количество пострадавших с травматическими повреждениями органов брюшинного пространства.

Из вышесказанного можно заключить, что само оперативное вмешательство ведет к повышению ВБД. Хотя не исключено, что в определенном количестве случаев рост ВБД был связан с прогрессированием СКН на фоне ЗК.

Интересной представляется динамика ВБД у оперированных пострадавших с ТЖ на фоне и без ТПОЗП с различной исходной степенью ВБГ. В выборку не включены пострадавшие с летальным исходом и с внутри- и забрюшинными осложнениями в период мониторинга ВБД.

При анализе графиков следует учитывать, что к концу каждого лапаротомного оперативного вмешательства стягивали края лапаротомной раны и измеряли ВБД любым из вышеописанных способов, и при значениях ВБД 15 мм рт. ст. и выше на фоне миорелаксации и зондовой декомпрессии кишечника проводили временное закрытие брюшной полости. Этим объясняется то, что ВБД у пострадавших к концу операции не превышает 15 мм рт. ст.

Для сравнения динамики ВБД в послеоперационном периоде у пострадавших без исходной ВБГ проанализированы показатели ВБД 28 пострадавших с ТЖ без ТПОЗП и 33 пострадавших с ТЖ на фоне ТПОЗП (рисунок 57).

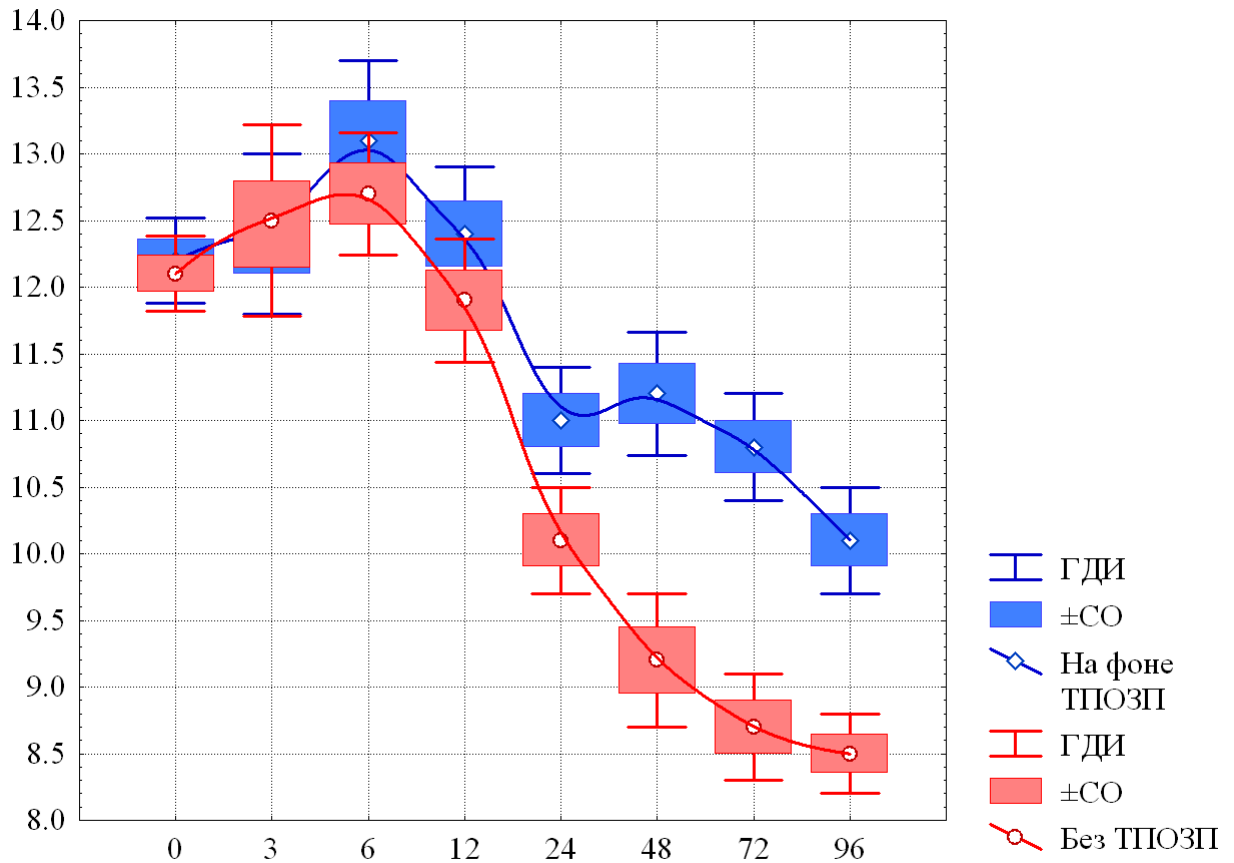


Рисунок 57 – Динамика внутрибрюшного давления в послеоперационном периоде у пострадавших с травмой живота на фоне и без травматических повреждений органов забрюшинного пространства без исходной внутрибрюшной гипертензии
Примечание: по оси абсцисс – время, прошедшее после оперативного вмешательства в часах («0» – соответствует концу операции); по оси ординат – уровень внутрибрюшного давления в мм рт. ст.; ГДИ и \pm СО – границы доверительного интервала и стандартная ошибка среднего значения. ТПОЗП – травматические повреждения органов забрюшинного пространства.

Прежде всего, следует отметить, что послеоперационные изменения среднего уровня ВБД как на фоне ТПОЗП, так и без ТПОЗП оказались достаточно жестко привязаны во времени, прошедшему после ее завершения. По результатам дисперсионного анализа корреляционное отношение (η , дающее адекватную

оценку корреляционной связи любого типа) между уровнем ВБД и временем после операции составило 0,83 ($F=84$, $p<0,0001$) в группе без ТПОЗП и 0,66 ($F=24$, $p<0,0001$) в группе с ТПОЗП. И в том, и в другом случае эта зависимость оказалась нелинейной.

На рисунке 57 видно, что к концу операции средние уровни ВБД в группах с ТПОЗП и без ТПОЗП практически совпадают, составляя $12,2\pm 0,8$ мм рт. ст. и $12,1\pm 0,8$ мм рт. ст. Через шесть часов после операции ВБД в обеих группах статистически значимо ($p<0,03$ и $p<0,02$) возрастает до $13,1\pm 1,6$ мм рт. ст. и $12,7\pm 1,3$ мм рт. ст. соответственно и уже достоверно различается ($p<0,04$). В последующие часы средний уровень ВБД в обеих группах последовательно снижается, однако, как хорошо видно, на фоне ТПОЗП это снижение происходит гораздо медленнее, причем начиная с 24 часов после завершения операции. К концу четвертых суток (96 часов) в группе без ТПОЗП средний уровень ВБД составляет $8,5\pm 0,9$ мм рт. ст. против $10,1\pm 1,1$ мм рт. ст. в группе с ТПОЗП.

С исходной I степенью ВБГ показатели ВБД в послеоперационном периоде были проанализированы у 26 пострадавших с ТЖ без ТПОЗП и у 31 пострадавшего с ТЖ на фоне ТПОЗП.

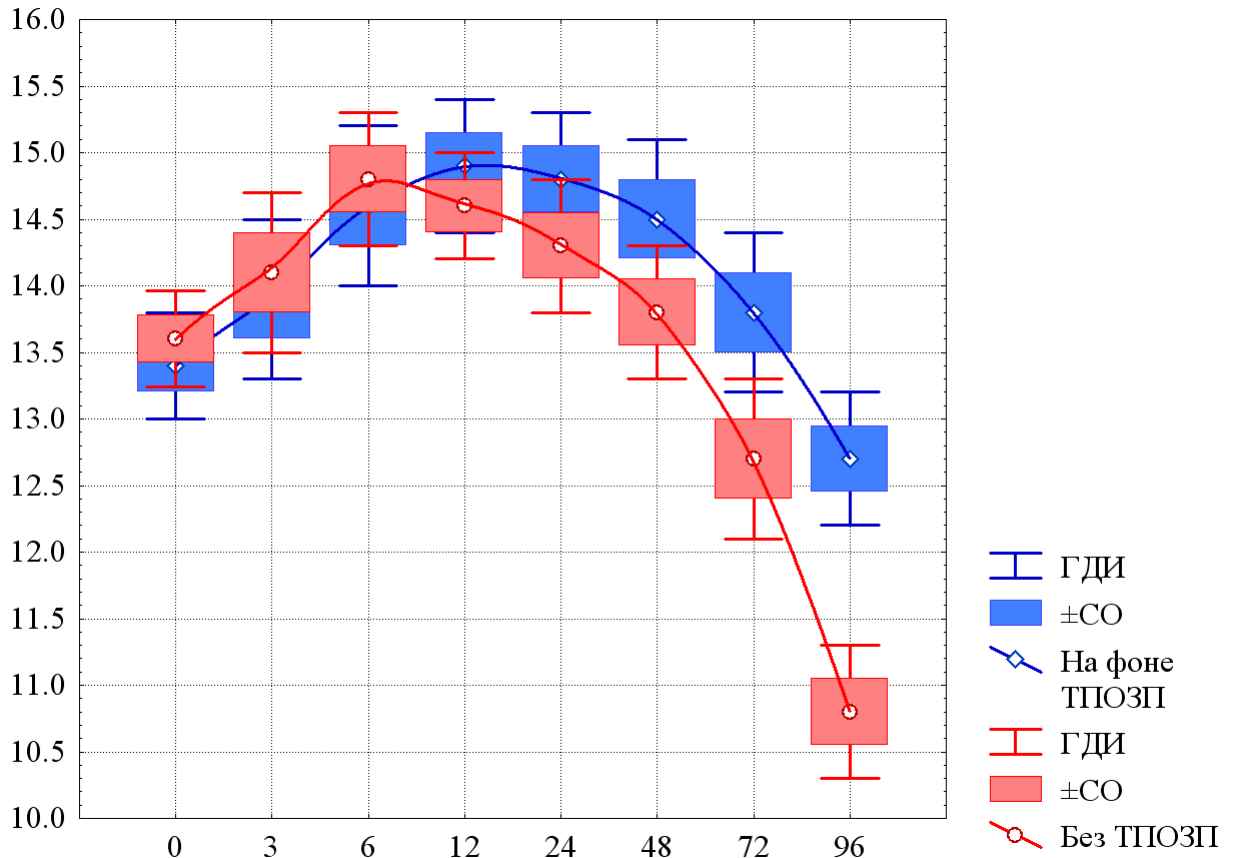


Рисунок 58 – Динамика внутрибрюшного давления в послеоперационном периоде у пострадавших с травмой живота на фоне и без травматических повреждений органов забрюшинного пространства с исходной первой степенью внутрибрюшной гипертензии

Примечание: по оси абсцисс – время, прошедшее после оперативного вмешательства в часах («0» – соответствует концу операции); по оси ординат – уровень внутрибрюшного давления в мм рт. ст.; ГДИ и \pm СО – границы доверительного интервала и стандартная ошибка среднего значения. ТПОЗП – травматические повреждения органов забрюшинного пространства.

Послеоперационные изменения ВБД в этих группах также оказались достаточно тесно связаны со временем, прошедшим после операции ($\eta=0,51$, $F=12$, $p<0,001$ в группе без ТПОЗП и $\eta=0,43$, $F=6,3$, $p<0,001$ в группе с ТПОЗП), и также оказались нелинейными. Как видно на рисунке 58, в обеих группах средний уровень ВБД по завершении операции практически совпадает ($13,6\pm 1,0$ мм рт. ст. без ТПОЗП и $13,4\pm 1,0$ мм рт. ст. на фоне ТПОЗП) и значимо не различается ($p>0,46$). Впоследствии в первые часы после завершения операции в обеих груп-

пах средний уровень ВБД статистически значимо возрастает, достигая наибольшего значения $14,8 \pm 1,9$ мм рт. ст. без ТПОЗП к шестому часу, а в группе с ТПОЗП $14,9 \pm 1,3$ мм рт. ст. – к двенадцатому часу. Далее средний уровень ВБД в обеих группах начинает последовательно снижаться, причем, как хорошо видно на рисунке 58, на фоне ТПОЗП это происходит гораздо медленнее. После 24 часов после операции это различие в интенсивности снижения ВБД последовательно нарастает, и к концу четвертых суток (96 часов) в группе без ТПОЗП средний уровень ВБД составляет $10,8 \pm 1,9$ мм рт. ст. против $12,7 \pm 1,3$ мм рт. ст. в группе с ТПОЗП.

В группах со II и III степенью ВБГ последовательные изменения ВБД были прослежены на существенно большем отрезке времени – до 144 часов (шесть суток) и 168 часов (семи суток) после завершения операции.

У оперированных пострадавших с исходной II степенью ВБГ показатели ВБД проанализированы для 23 случаев ТЖ без ТПОЗП и 24 случаев с ТЖ на фоне ТПОЗП. Зависимость уровня ВБД от времени, прошедшего после завершения операции, в обеих группах оказалась очень тесной, приближающейся к функциональной: $\eta=0,83$, $F=100$, $p \ll 0,0001$ в группе без ТПОЗП и $\eta=0,72$, $F=28,5$, $p \ll 0,0001$ в группе с ТПОЗП. Как хорошо видно на рисунке 59, эта зависимость также нелинейная, включающая в себя фазу послеоперационного нарастания ВБД и фазу последующего существенного падения ВБД. Непосредственно после завершения операции средние уровни ВБД в обеих группах оказались достаточно близки, хотя на фоне ТПОЗП его значения оказались значимо выше: $14,1 \pm 0,5$ мм рт. ст. против $13,8 \pm 0,5$ мм рт. ст. ($p < 0,04$). В течение следующих суток средний уровень ВБД в обеих группах последовательно возрастал, достигая пикового значения именно к 24 часам после завершения операции: $18,1 \pm 1,5$ мм рт. ст. на фоне ТПОЗП и $17,8 \pm 1,4$ мм рт. ст. без ТПОЗП ($p > 0,48$).

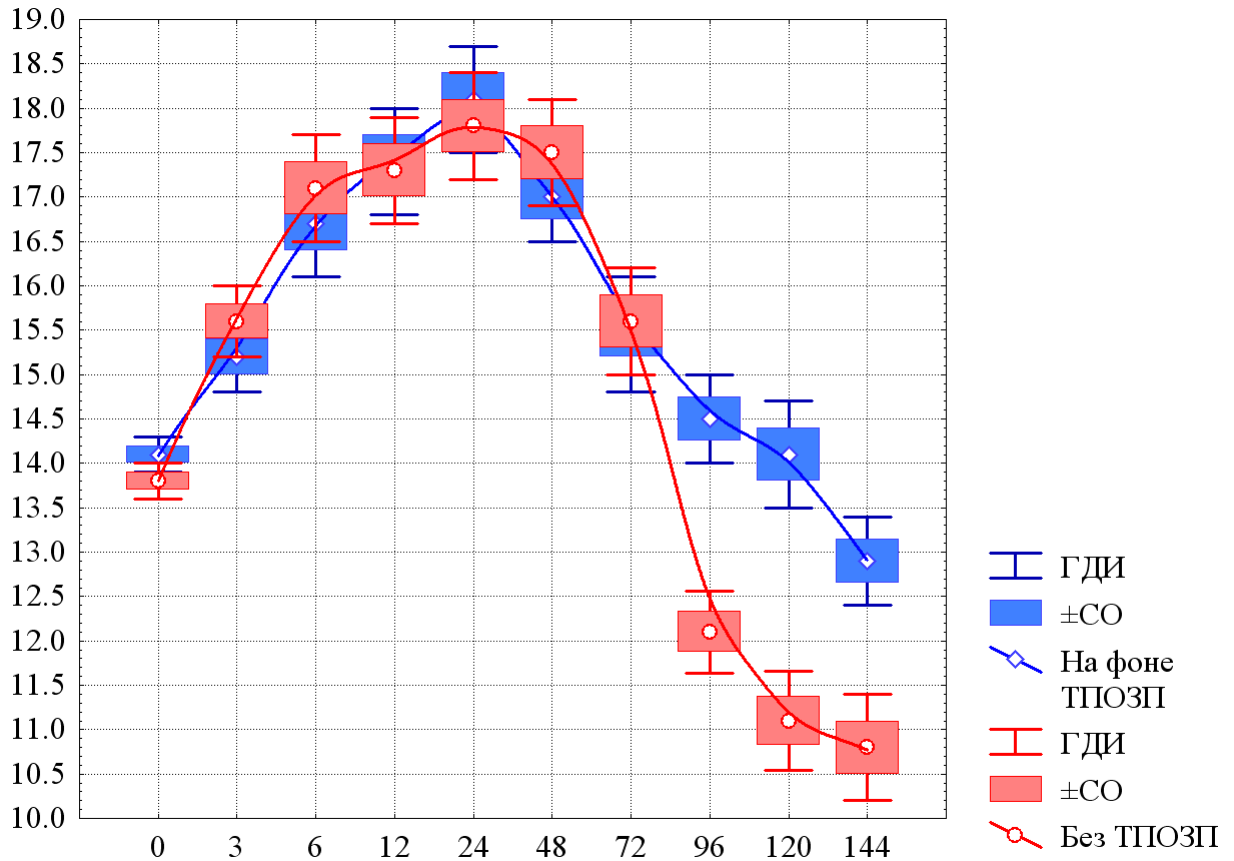


Рисунок 59 – Динамика внутрибрюшного давления в послеоперационном периоде у пострадавших с травмой живота на фоне и без травматических повреждений органов забрюшинного пространства с исходной второй степенью внутрибрюшной гипертензии

Примечание: по оси абсцисс – время, прошедшее после оперативного вмешательства в часах («0» – соответствует концу операции); по оси ординат – уровень внутрибрюшного давления в мм рт. ст.; ГДИ и \pm СО – границы доверительного интервала и стандартная ошибка среднего значения. ТПОЗП – травматические повреждения органов забрюшинного пространства.

В последующие сроки средний уровень ВБД в обеих группах, как и в описанных выше случаях, последовательно снижался. Причем, как хорошо видно на рисунке 59, до 72 часов после операции это снижение в обеих группах было практически одинаковым, но по окончании третьих суток снижение среднего уровня ВБГ в группе без ТПОЗП происходило гораздо интенсивнее, чем на фоне ТПОЗП. К окончанию шестых суток после операции в группе без ТПОЗП сред-

ний уровень ВБД опустился до $12,1 \pm 1,1$ мм рт. ст., в то время как в группе с ТПОЗП он составил $14,5 \pm 1,2$ мм рт. ст.

Последовательные послеоперационные изменения ВБД у пострадавших с исходной III степенью ВБГ были проанализированы у 16 пострадавших с ТЖ без ТПОЗП и у 19 пострадавших с ТЖ на фоне ТПОЗП.

Зависимость уровня ВБД от времени, прошедшего после завершения операции, в обеих группах и в этом случае оказалась очень тесной, практически функциональной – $\eta = 0,90$, $F = 91$, $p \ll 0,0001$ в группе без ТПОЗП и $\eta = 82$, $F = 40$, $p \ll 0,0001$ на фоне ТПОЗП. Как видно на рисунке 60, эта зависимость, как и во всех предшествующих случаях, оказалась нелинейной, но отличающейся некоторым своеобразием. Непосредственно по завершении операции средние уровни ВБД в обеих группах практически совпадали ($13,1 \pm 1,5$ мм рт. ст. против $13,2 \pm 1,5$ мм рт. ст.) и, соответственно, значительно различались ($p > 0,84$). Фаза нарастания ВБД имела место в течение последующих шести часов и завершилась достижением опять таки практически совпадающих средних уровней ВБД: $17,3 \pm 1,2$ мм рт. ст. в группе без ТПОЗП и $17,5 \pm 1,3$ мм рт. ст. на фоне ТПОЗП ($p > 0,64$).

Далее, в отличие от того, что имело место при отсутствии ВБГ или ее I и II степени, этот повышенный уровень ВБД в обеих группах оказался практически стабильным на протяжении до двух суток в группе без ТПОЗП ($17,5 \pm 1,4$ мм рт. ст. к 48 часам) и трех суток в группе с ТПОЗП ($17,5 \pm 1,8$ мм рт. ст. к 72 часам).

Соответственно, фаза активного снижения уровня ВБД в группе без ТПОЗП началась на сутки раньше и, как это хорошо видно на рисунке 60, протекала гораздо интенсивнее, чем на фоне ТПОЗП. К завершению недели после операции (168 часов) средний уровень ВБД в группе без ТПОЗП составляет всего $10,1 \pm 0,8$ мм рт. ст. против $13,2 \pm 0,9$ мм рт. ст. в группе с ТПОЗП.

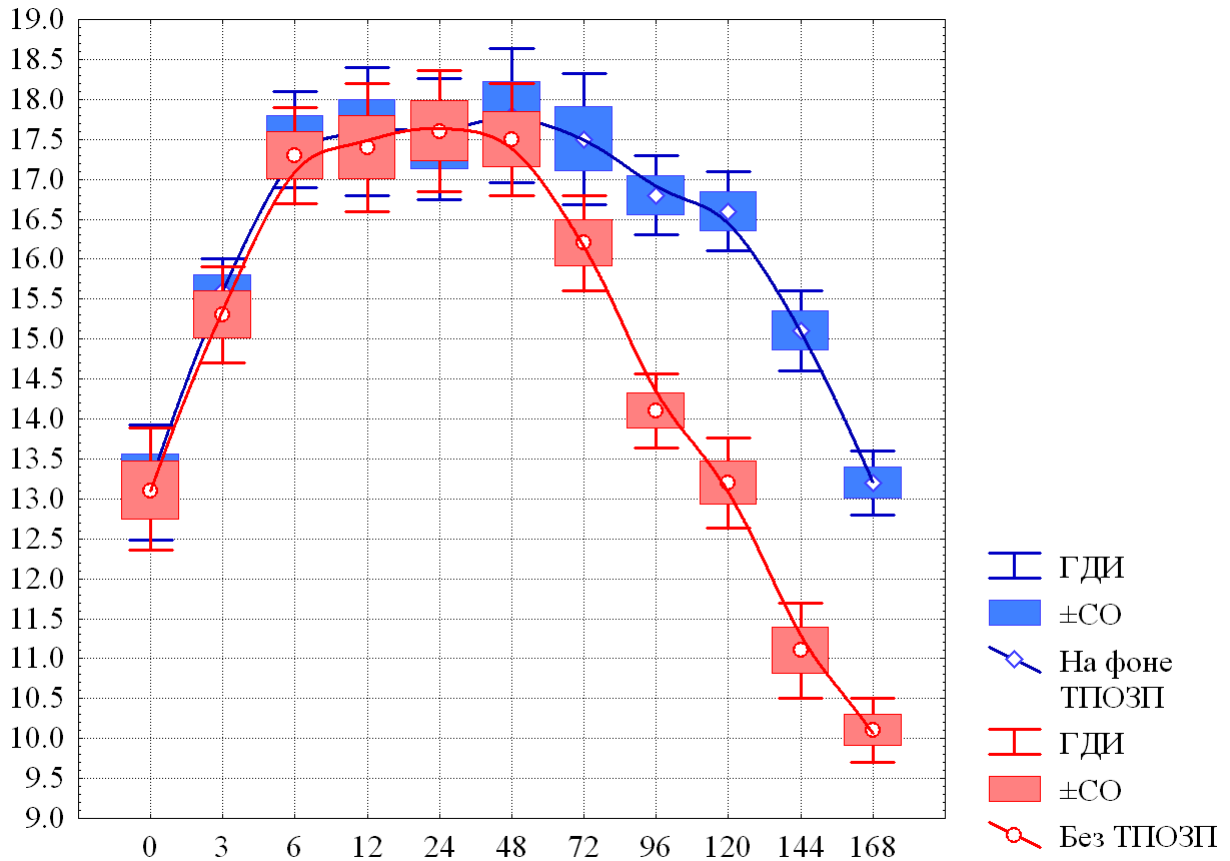


Рисунок 60 – Динамика внутрибрюшного давления в послеоперационном периоде у пострадавших с травмой живота на фоне и без травматических повреждений органов забрюшинного пространства с исходной третьей степенью внутрибрюшной гипертензии

Примечание: по оси абсцисс – время, прошедшее после оперативного вмешательства в часах («0» – соответствует концу операции); по оси ординат – уровень внутрибрюшного давления в мм рт. ст.; ГДИ и \pm СО – границы доверительного интервала и стандартная ошибка среднего значения. ТПОЗП – травматические повреждения органов забрюшинного пространства.

Подытоживая вышесказанное, можно отметить следующее. Как при отсутствии исходной ВБГ, так и при наличии исходной ВБГ любой степени тяжести послеоперационная динамика ВБД у пострадавших ТЖ без ТПОЗП и на фоне ТПОЗП носит нелинейный характер и включает в себя фазу первоначального повышения ВБД и его последующего снижения. При ВБГ I и II степеней фаза послеоперационного подъема ВБД длится существенно дольше, чем при исходном

отсутствии ВБГ – до 12 и 24 часов соответственно против 3 часов. При исходной ВБГ III степени после быстрой (трехчасовой) фазы послеоперационного роста ВБД возникает и фаза его длительной стабилизации на повышенном уровне, которая при отсутствии ТПОЗП длится до двух, а на фоне ТПОЗП – до трех суток. Независимо от наличия или отсутствия исходной ВБГ фаза снижения ВБД протекает гораздо интенсивнее при отсутствии ТПОЗП.

4.7. Результаты измерения давления в забрюшинном пространстве при травматических повреждениях его органов

У 44 пострадавших с ТПОЗП, а именно у 27 пострадавших с закрытой травмой почки и у 17 пострадавших с внебрюшинными разрывами МП, полученными ими в результате также закрытой травмы, нами проведено измерение давления в ЗП во время ЛТ, то есть в условиях «открытого» живота. Интраперационно давление в ЗП измеряли с использованием устройства для измерения внутритканевого давления фирмы «Stryker» REF 295-1 путем пункции ЗП в двух точках: в области ЗК и в интактной области ЗП, контрлатеральной повреждению. В 17 случаях ЗК субъективно характеризовались как напряженные.

Измерения давления в ЗП в условиях «открытого» живота, когда полностью нивелируется фактор влияния ВБД на давление в ЗП, показали следующее. Во всех 44 случаях измерения в интактных точках ЗП показатель давления колебался от 9 до 13 мм рт. ст. и в среднем составлял $10,5 \pm 1,3$ мм рт. ст., то есть соответствовал нормальным показателям ВБД.

Измерение давления в области ненапряженных ЗК в 27 случаях дало примерно аналогичные результаты. В данных случаях давление в ЗК также колебалось от 9 до 13 мм рт. ст. и в среднем составляло $10,6 \pm 1,3$ мм рт. ст., то есть также соответствовало нормальным показателям ВБД.

Совершенно иные результаты показало измерение в ЗК (17 случаев), которые субъективно характеризовались как напряженные. Измерение проводилось до ревизии данных ЗК. Давление в данных напряженных ЗК колебалось от 12 до 16 мм рт. ст. и в среднем составляло $14 \pm 1,17$ мм рт. ст. ($p < 0,0001$), что значительно больше, нежели в ненапряженных ЗК.

После проведения ревизии данных напряженных ЗК давление в их зоне не измеряли по причине нарушения целостности париетальной брюшины, покрывающей область ЗК.

Для измерения давления в ЗП и сравнения его с показателями ВБД в послеоперационном периоде 27 пострадавшим интраоперационно при ЛТ рабочий конец датчика (закрытая система аппаратурной фирмы «Spiegelberg») через дренажную трубку или отдельный микроразрез устанавливался в клетчатку ЗП и выводился на монитор, ВБД же после операции измеряли в просвете МП любым из описанных в главе 2.3.2 способом.

Результаты измерений показали, что в условиях «закрытого» живота показатели давления в ЗП и ВБД во всех случаях совпадали, периодически различаясь на 1 мм рт. ст., что мы принимали за погрешность применяемых устройств и способов измерений.

Таким образом, можно заключить, что давление в ЗП у пострадавших с ТПОЗП совпадает с показателями ВБД за исключением случаев формирования напряженных ЗК, внутри которых определяется забрюшинная гипертензия, ограниченная границами замого ЗК. В свою очередь, регистрация забрюшинной гипертензии путем измерения давления в ЗК может использоваться как объективный критерий напряженности самого ЗК.

4.8. Влияние внутрибрюшной гипертензии на кровоток в сосудах забрюшинного пространства

С целью изучения влияния ВБГ на кровоток в магистральных сосудах ЗП нами проведено исследование диаметра и скоростных показателей кровотока в общих бедренных артериях и венах при различных уровнях ВБД. Бедренные сосуды взяты как предмет исследования по следующим причинам: во-первых, УЗИ их не составляет трудностей, и само данное исследование неинвазивное; во-вторых, данные сосуды являются продолжением одноименных подвздошных сосудов, аорты и нижей поллой вены, которые, в свою очередь, находятся в полости живота забрюшинно, и патологические изменения в них непременно находят свое отражение на бедренных сосудах; в-третьих, чрезкожное УЗИ самих забрюшинно расположенных сосудов проблематично и не всегда возможно ввиду создаваемых помех перераздутыми газом петлями кишечника.

После получения информированного согласия определенной группы больных, которым планировалось проведение плановых ЛС оперативных вмешательств, нами выполнено измерение диаметра правой и левой общих бедренных артерий (ОБА), общих бедренных вен (ОБВ) и скоростных показателей кровотока в данных сосудах у этих больных посредством выполнения УЗИ во время выполнения самих оперативных вмешательств при уровнях ВБД 0, 5, 10, 15 и 20 мм рт. ст., который устанавливался инсуфлятором (создавался напряженный карбоксиперитонеум на определенных уровнях давления). ЛС проводилась под интубационным наркозом с миорелаксацией. Показатель ВБД равный нулю подразумевает момент в условиях интубационного наркоза с миорелаксацией, но до начала операции, до начала инсуфляции газа в брюшную полость. Для удобства измерений нами был выбран шаг в 5 мм рт. ст. В данную группу вошли 10 больных различного пола в возрасте от 20 до 35 лет без имеющейся патологии со стороны сердечно-сосудистой и дыхательной систем. Полученные результаты измерений подверглись статистической обработке.

Применительно к имеющейся структуре данных и поставленным задачам нами была использована однофакторная схема параметрического дисперсионного анализа по Р. Фишеру. В качестве контролируемого фактора в нашем исследовании фигурировало давление, создаваемое в брюшной полости с шагом в 5 мм рт. ст. Использовалось пять градаций этого фактора – уровни давления величиной в 0, 5, 10, 15 и 20 мм рт. ст. В качестве результативного признака использовались диаметр правой и левой ОБА и ОБВ и скорость кровотока в них.

Влияние (η^2) фактора ВБД на диаметр ОБА оказалось значимым и умеренно сильным как для правой ($\eta^2=0,44$; $F=9$, $p<0,0001$), так и для левой ($\eta^2=0,52$; $F=12,2$, $p<0,0001$) артерии. При этом зависимость диаметра ОБА от уровня ВБД оказалась нелинейной: последовательный прирост ВБД на 5 мм рт. ст. на разных участках диапазона его изменений оказывал неодинаковый эффект. Корреляционное отношение (η – безразличное к форме зависимости) между ВБД и диаметром для правой и левой ОБА составило 0,66 и 0,72 соответственно, в то время как коэффициент линейной корреляции оказался существенно меньше: -0,61 и -0,65 соответственно.

Как хорошо видно на рисунке 61, без карбоксиперитониума (нулевое значение ВБД) средний диаметр правой ОБА составил $7,8\pm 0,4$ мм. При возникновении и росте ВБД средний диаметр правой ОБА уменьшался, но до уровня ВБД 15 мм рт. ст. каждое последующее снижение среднего диаметра оказывалось малосущественным и статистически незначимым. Лишь при ВБД 15 мм рт. ст. средний диаметр ОБА составил $7,4\pm 0,4$ мм и оказался достоверно ниже исходного ($p<0,04$).

Однако при повышении ВБД еще на 5 мм рт. ст. – до 20 мм рт. ст. – произошло достаточно резкое и статистически значимое ($p<0,004$ и менее) по отношению ко всем предшествующим значениям снижение среднего диаметра правой ОБА до уровня $6,9\pm 0,3$ мм, что составляет 89% от исходного значения.

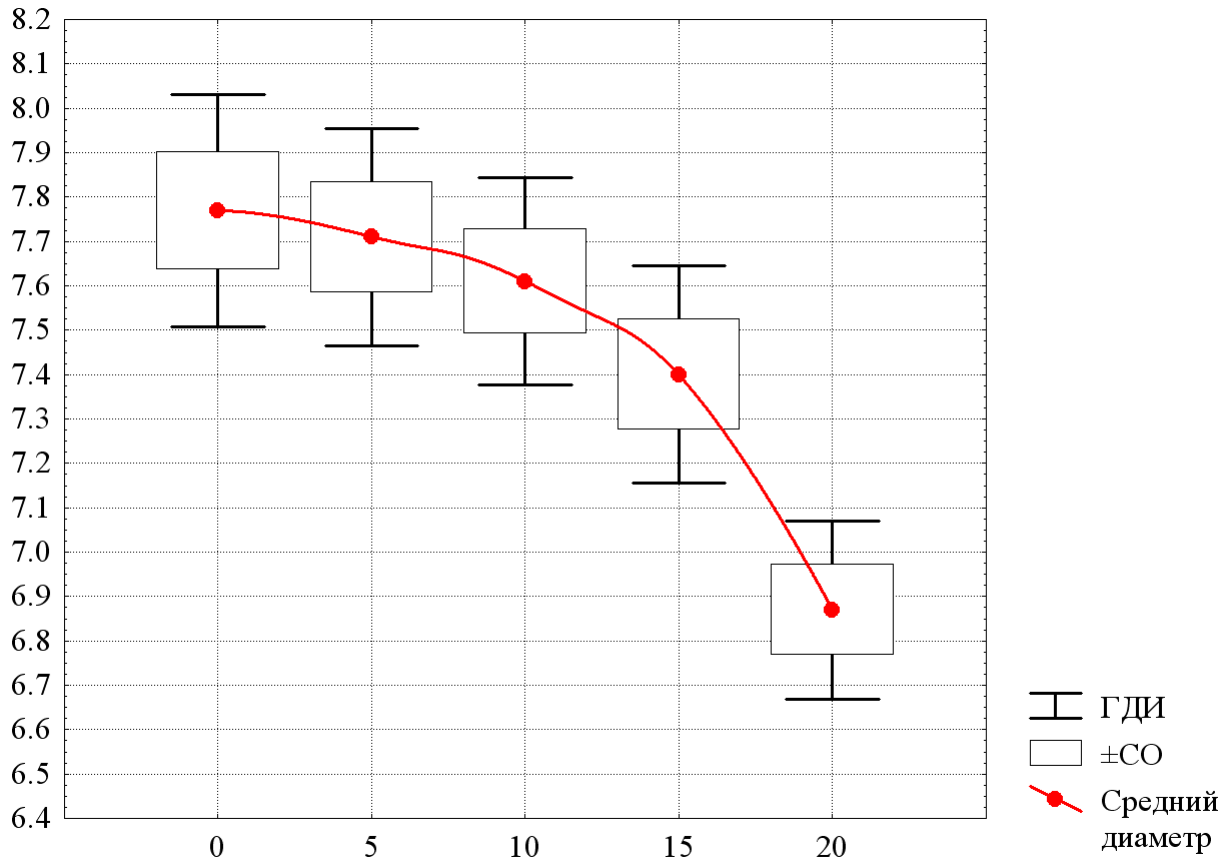


Рисунок 61 – Изменение среднего диаметра правой общей бедренной артерии в зависимости от уровня внутрибрюшного давления

Примечание: по оси абсцисс – внутрибрюшное давление в мм рт. ст.; по оси ординат – диаметр правой общей бедренной артерии в мм. ГДИ и СО – границы доверительного интервала и стандартная ошибка среднего значения.

Практически то же самое имело место и для левой ОБА. Как видно на рисунке 62, и здесь до момента, когда ВБД достигло уровня 15 мм рт. ст., диаметр ОБА снижался крайне незначительно и статистически незначимо. Лишь при ВБД 15 мм рт. ст. он оказался статистически достоверно ($p < 0,03$) ниже, чем при отсутствии карбоксиперитониума – $7,2 \pm 0,3$ мм против $7,4 \pm 0,4$ мм.

Существенное и статистически значимое ($p < 0,001$) относительно всех предшествующих значений снижение среднего диаметра левой ОБА также произошло лишь по достижении ВБД уровня 20 мм рт. ст. В этом случае оно составило уже $6,6 \pm 0,2$ мм, т. е. 87% от исходного уровня.

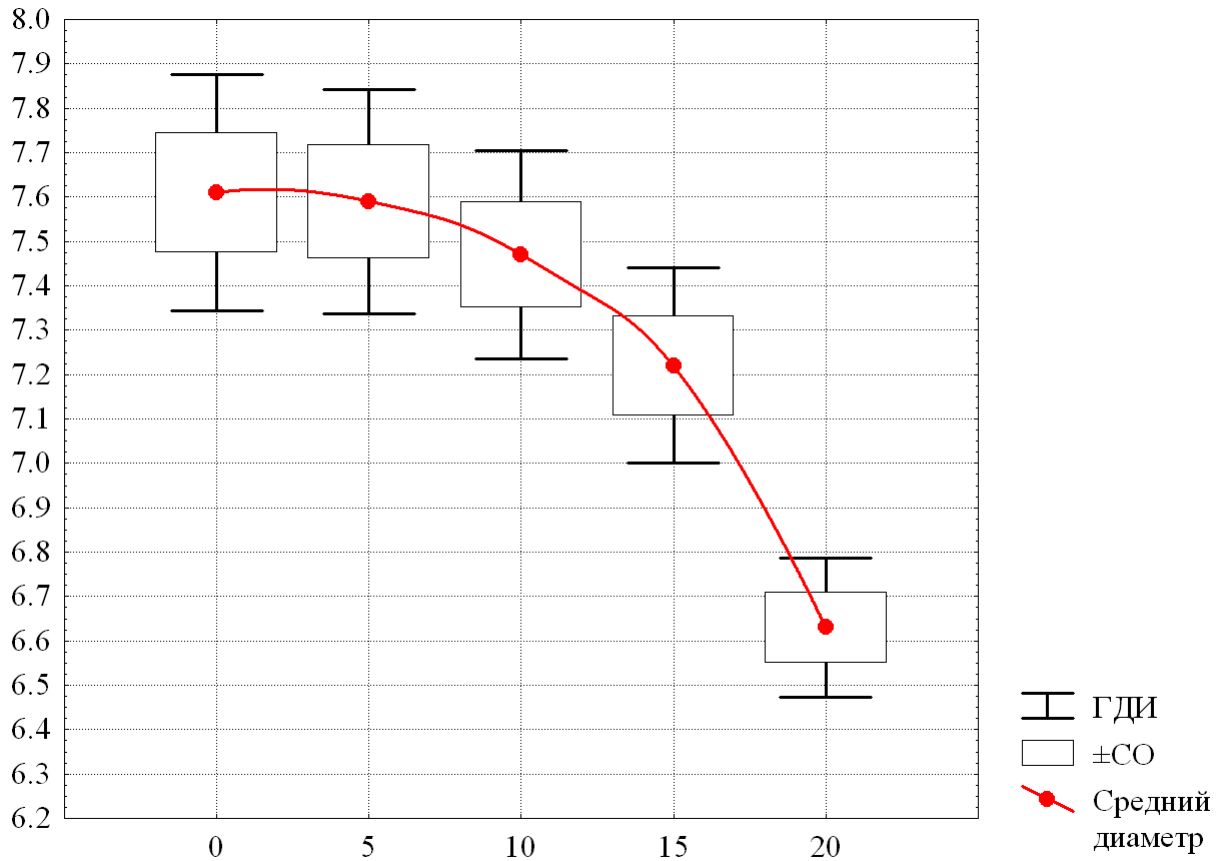


Рисунок 62 – Изменение среднего диаметра левой общей бедренной артерии в зависимости от уровня внутрибрюшного давления

Примечание: по оси абсцисс – внутрибрюшное давление в мм рт. ст.; по оси ординат – диаметр левой общей бедренной артерии в мм. ГДИ и СО – границы доверительного интервала и стандартная ошибка среднего значения.

Зависимость скорости кровотока в ОБА от уровня ВБД оказалась гораздо сложнее и существенно слабее, чем в рассмотренной выше зависимости диаметра ОБА: для правой ОБА $\eta^2=0,25$; $F=3,7$, $p<0,02$, для левой $\eta^2=0,20$; $F=2,6$, $p<0,04$. Более того, она оказалась и отчетливо более нелинейной.

Как видно на рисунке 63, на участке от нулевого значения ВБД до ВБД 10 мм рт. ст. средняя скорость кровотока в правой ОБА значимо ($p<0,05$) увеличивается с $0,70\pm 0,27$ до $0,89\pm 0,24$ м/с. Однако при нарастании ВБД до 15 и 20 мм рт. ст. скорость кровотока в правой ОБА вновь резко и значимо ($p<0,01$) падает до уровней, сопоставимых и значимо ($p>0,42$ и $p>0,23$) не отличающихся

от исходного $0,62 \pm 0,10$ и $0,58 \pm 0,17$ м/с. Практически то же самое имело место и для зависимости от ВБД скорости кровотока в левой ОБА. Как видно на рисунке 64, и в этой артерии в интервале значений ВБД от 0 до 10 мм рт. ст. средняя скорость кровотока значимо ($p < 0,05$) нарастает с $0,68 \pm 0,11$ до $0,86 \pm 0,25$ м/с. Однако при повышении ВБД до 15 мм рт. ст. имеет место пусть и незначимое, но заметное снижение средней скорости кровотока до $0,73 \pm 0,17$ м/с, что практически совпадает с той, что имела место при ВБД 5 мм рт. ст.

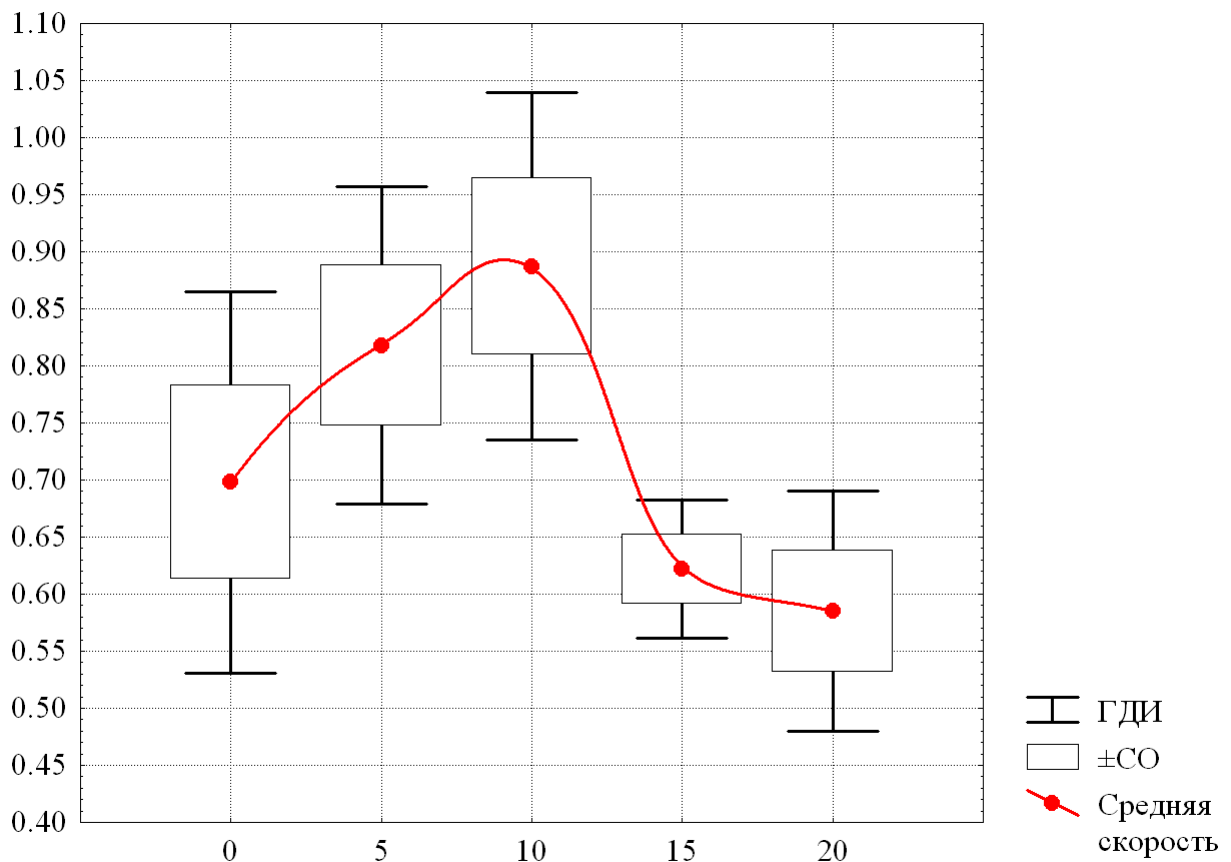


Рисунок 63 – Изменение средней скорости кровотока в правой общей бедренной артерии в зависимости от уровня внутрибрюшного давления
Примечание: по оси абсцисс – внутрибрюшное давление в мм рт. ст.; по оси ординат – скорость кровотока в правой общей бедренной артерии в м/с. ГДИ и СО – границы доверительного интервала и стандартная ошибка среднего значения.

При ВБД 20 мм рт. ст. средняя скорость кровотока в левой ОБА, также как и в правой, становится сопоставимой и даже чуть меньшей, чем при нулевом значении ВБД, достигая значения $0,57 \pm 0,18$ м/с. В целом при ВБД 15 и 20 мм рт. ст. средние скоростные показатели кровотока в левой ОБА, как и в правой, значимо не отличаются от исходного уровня ($p > 0,53$ и $p > 0,23$).

Следует отметить, что корреляционное отношение (η) между ВБД и скоростью кровотока в правой и левой ОБА составило соответственно 0,5 и 0,45, в то время как коэффициент линейной корреляции оказался в разы ниже: -0,26 и -0,14. Это является объективным доказательством нелинейности данной зависимости, причем более выраженной, чем в случае изменений диаметра ОБА.

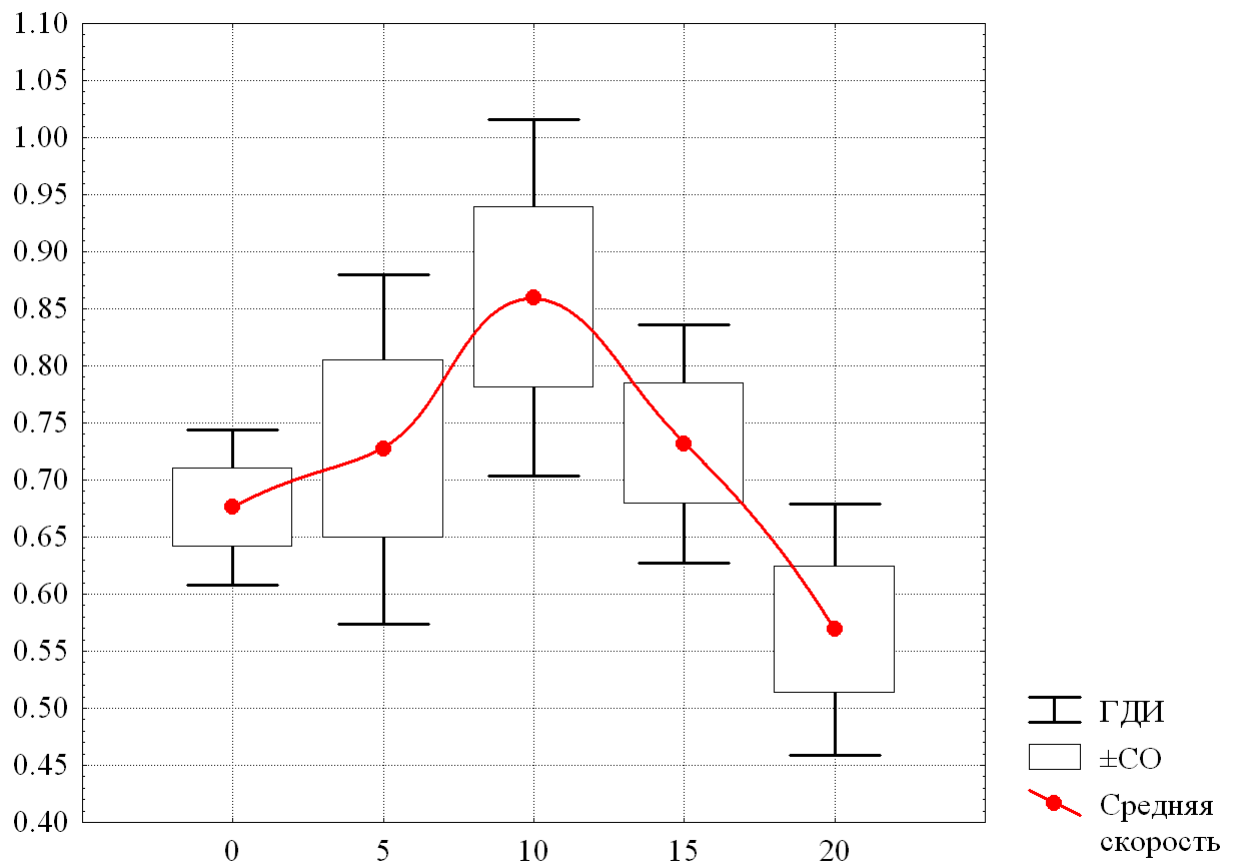


Рисунок 64 – Изменение средней скорости кровотока в левой общей бедренной артерии в зависимости от уровня внутрибрюшного давления

Примечание: по оси абсцисс – внутрибрюшное давление в мм рт. ст.; по оси ординат – скорость кровотока в левой общей бедренной артерии в м/с. ГДИ и СО – границы доверительного интервала и стандартная ошибка среднего значения.

Влияние (η^2) фактора ВБД на диаметр ОБВ оказалось очень сильным и высоко достоверным для правой и левой вены. Для правой вены влияние этого фактора составило 80% ($F=108$, $p \ll 0,0001$), т. е. коэффициент корреляции между уровнем давления и диаметром вены достигает значения 0,89, приближающегося к функциональной зависимости. Действительно (рисунок 65), по мере повышения ВБД диаметр ОБВ прогрессивно увеличивается практически пропорционально росту давления. Если вне карбоксиперитонеума диаметр вены составил в среднем $8,6 \pm 0,8$ мм, то при максимальном давлении в 20 мм рт. ст. средний просвет вены достиг значения $13,9 \pm 0,47$ мм. Различия средних значений диаметра вены при всех уровнях давления статистически значимы при $p < 0,001$ и менее.

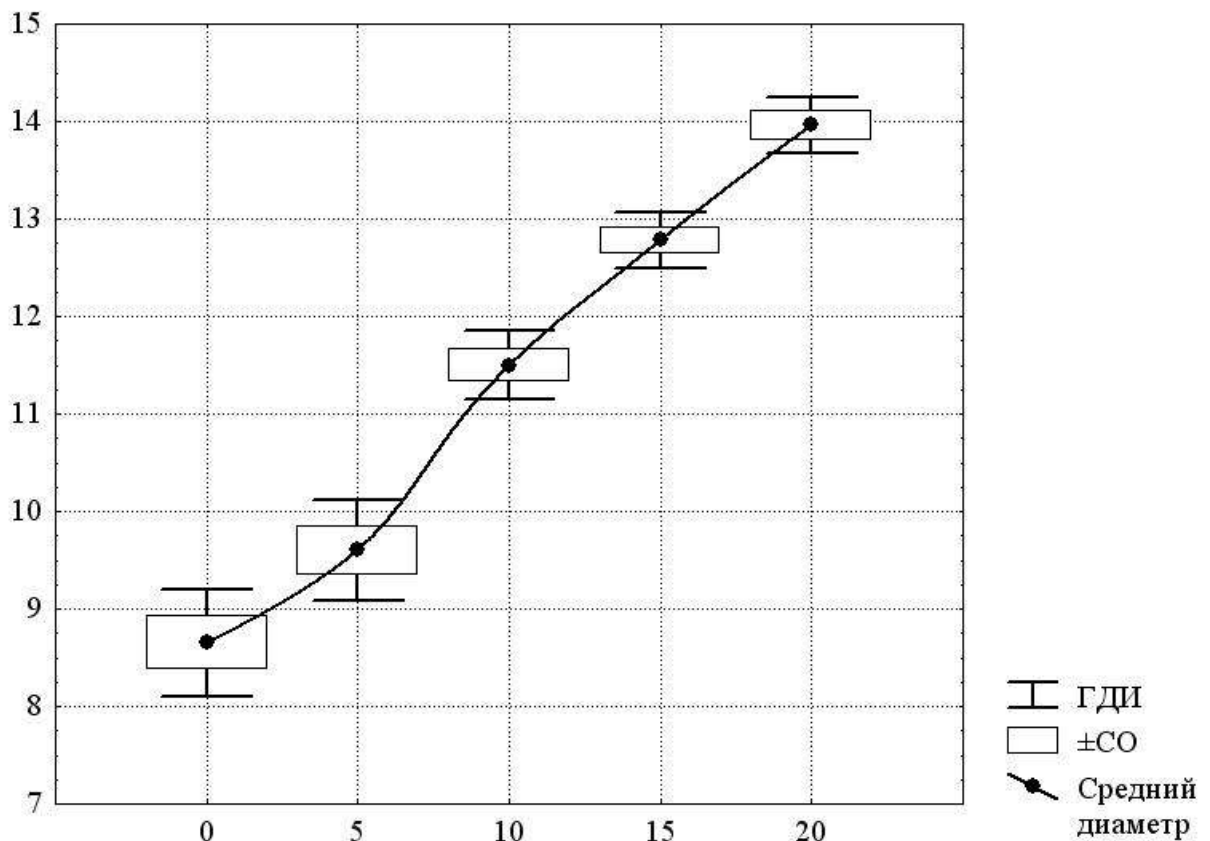


Рисунок 65 – Изменение среднего диаметра правой общей бедренной вены в зависимости от уровня внутрибрюшного давления

Примечание: по оси абсцисс – внутрибрюшное давление в мм рт. ст.; по оси ординат – диаметр правой общей бедренной вены в мм. ГДИ – границы доверительного интервала, СО – стандартная ошибка среднего значения. Линии аппроксимации последовательных изменений получены методом наименьших квадратов.

Аналогичная картина имела место и для диаметра левой ОБВ. По мере роста ВБД (рисунок 66) ее средний диаметр также прогрессивно нарастает с $7,9 \pm 1,0$ мм вне карбоксиперитонеума до $14,2 \pm 1,2$ мм при максимальном давлении в 20 мм рт. ст. Различия всех средних значений также статистически достоверны при $p < 0,05$ и менее. Зависимость диаметра левой ОБВ от уровня ВБД также очень тесная – $\eta^2 = 81\%$ ($F = 49$, $p < < 0,0001$). Соответственно, очень высок и коэффициент корреляции диаметра вены и ВБД, который составил 0,9.

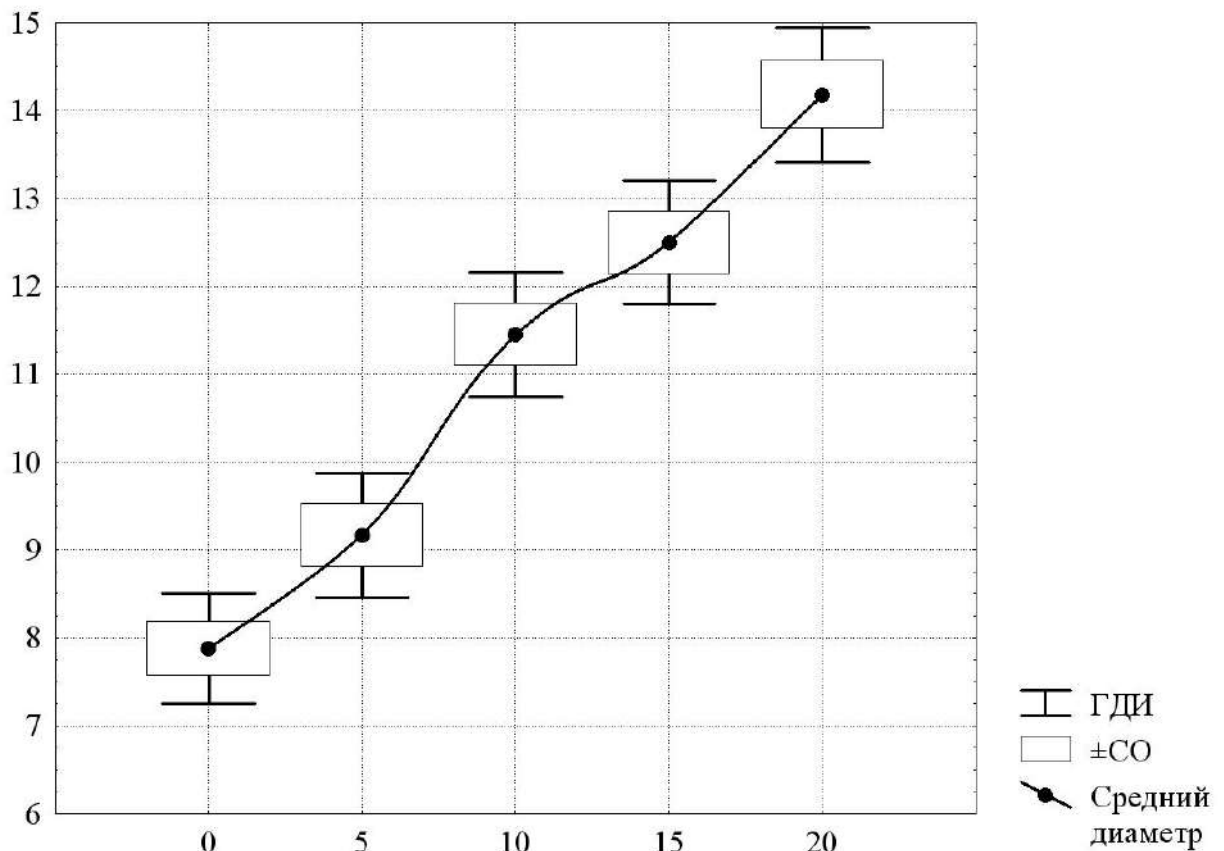


Рисунок 66 – Изменение среднего диаметра левой общей бедренной вены в зависимости от уровня внутрибрюшного давления

Примечание: по оси абсцисс – внутрибрюшное давление в мм рт. ст.; по оси ординат – диаметр левой общей бедренной вены в мм. ГДИ – границы доверительного интервала, СО – стандартная ошибка среднего значения. Линии аппроксимации последовательных изменений получены методом наименьших квадратов.

Столь же тесной оказалась зависимость от уровня ВБД скорости кровотока в ОБВ. Для правой вены влияние фактора изменения давления на скорость кровотока составило 81% ($F=101$, $p \ll 0,0001$), а для левой – 92% ($F=140$, $p \ll 0,0001$). Коэффициенты корреляции изменения скорости кровотока с изменениями уровня давления составили соответственно 0,9 и 0,96, т. е. также свидетельствуют о наличии практически функциональной зависимости скорости кровотока от давления в брюшной полости. Однако характер такого влияния оказался совершенно иным в сравнении с тем, что наблюдалось при анализе изменений диаметра вен.

Как видно на рисунке 67, скорость кровотока в правой ОБВ при пропорциональном изменении ВБД изменяется нелинейно. Вне карбоксиперитонеума средняя скорость кровотока в правой ОБВ составляла $0,30 \pm 0,05$ м/с. При повышении ВБД до 5 мм рт. ст. скорость кровотока резко двукратно падает до среднего уровня $0,14 \pm 0,02$ м/с. Однако при дальнейшем увеличении давления скорость кровотока изменяется гораздо медленнее и при максимальном давлении в 20 мм рт. ст. снижается лишь до $0,09 \pm 0,01$ м/с, т. е. лишь примерно на 30% от уровня, имевшего место при давлении в 5 мм рт. ст. Следовательно, четырехкратный рост ВБД привел лишь к полуторократному снижению скорости кровотока. Важно отметить, что если снижение скорости кровотока при максимальном (20 мм рт. ст.) давлении по отношению к его уровню при минимальном давлении (5 мм рт. ст.) высоко достоверно ($p < 0,0001$), то при каждом последовательном приросте давления с 5 до 20 мм рт. ст. различия средних уровней скорости кровотока недостоверны при $p > 0,05 \div 0,37$.

В принципе аналогичная картина имела место и в левой ОБВ (рисунок 68). Вне карбоксиперитонеума средняя скорость кровотока в ней составляла $0,27 \pm 0,04$ м/с, а при повышении давления до 5 мм рт. ст. также резко – примерно двукратно – падала до среднего уровня $0,15 \pm 0,02$ м/с.

Однако в отличие от того, что происходило в правой ОБВ, в данном случае повышение ВБД до 10 мм рт. ст. вызвало также значимое ($p < 0,0001$) падение скорости кровотока до среднего уровня $0,10 \pm 0,01$ м/с. При последующем последовательном нарастании давления на каждые 5 мм рт. ст. последовательные изменения

скорости кровотока оказались статистически незначимыми ($p > 0,14 \div 0,20$). Тем не менее, при максимальном давлении в 20 мм рт. ст. средняя скорость кровотока оказалась значимо ($p \ll 0,0001$) и существенно (примерно двукратно) ниже, чем при минимальном (5 мм рт. ст.) давлении в брюшной полости. Следовательно, и в левой ОБВ четырехкратный прирост ВБД сопровождался существенно более слабым, лишь двукратным снижением скорости кровотока.

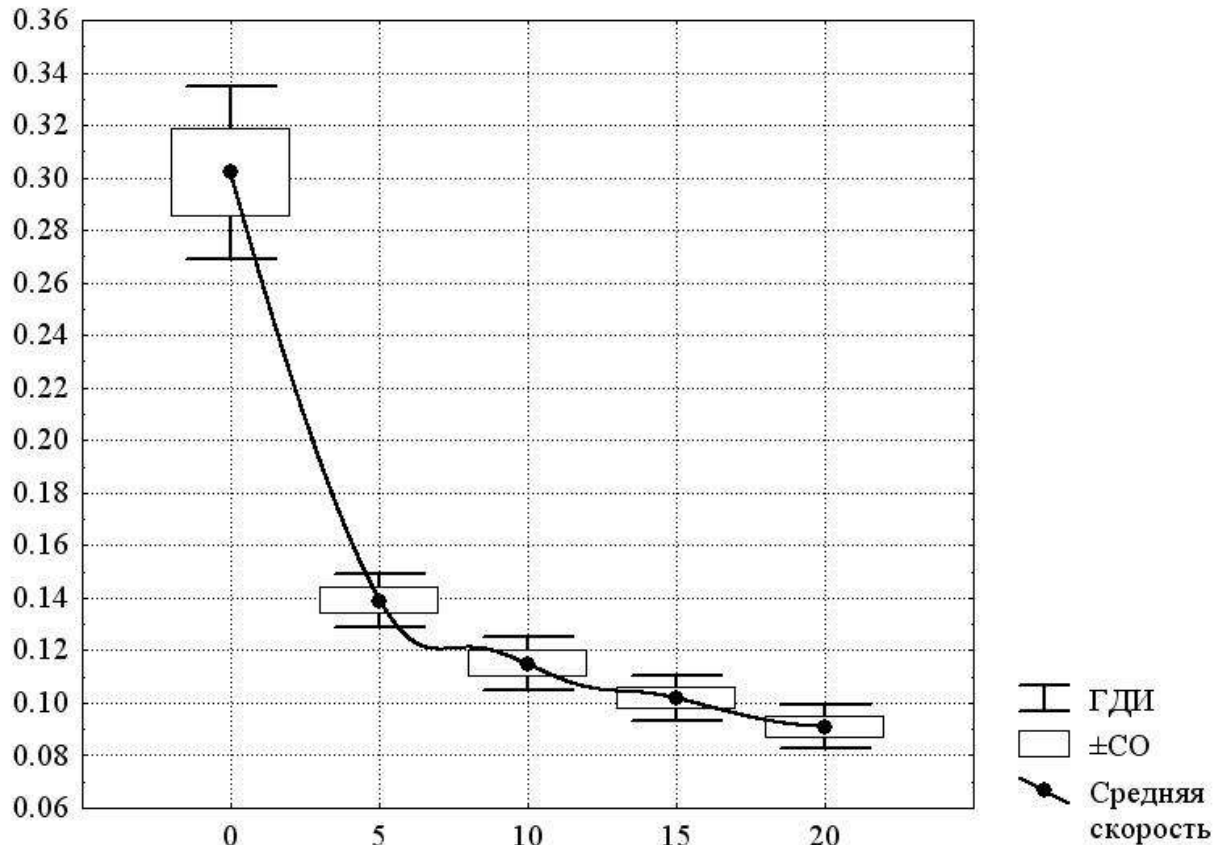


Рисунок 67 – Изменение средней скорости кровотока в правой общей бедренной вене в зависимости от уровня внутрибрюшного давления

Примечание: по оси абсцисс – внутрибрюшное давление в мм рт. ст.; по оси ординат – скорость кровотока в правой общей бедренной вене в м/с. ГДИ – границы доверительного интервала, СО – стандартная ошибка среднего значения. Линии аппроксимации последовательных изменений получены методом наименьших квадратов.

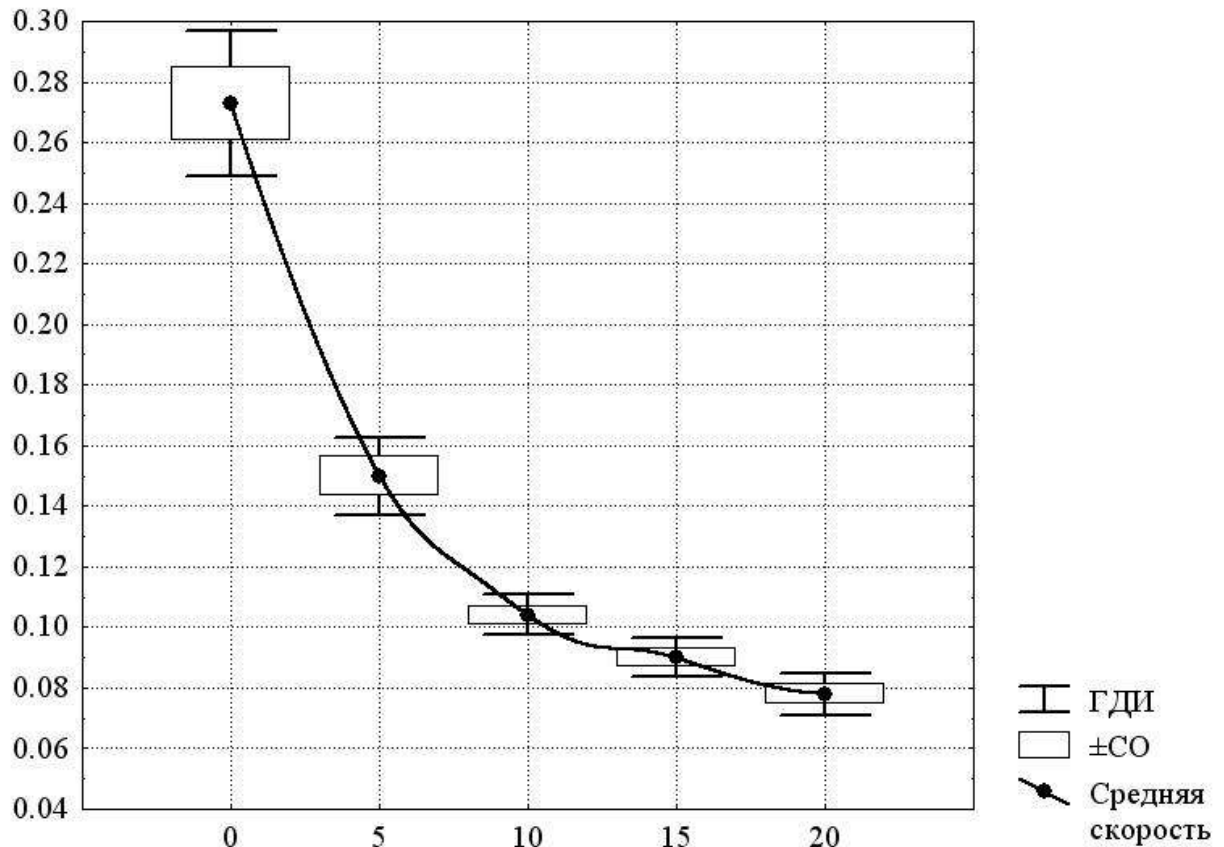


Рисунок 68 – Изменение средней скорости кровотока в левой общей бедренной вене в зависимости от уровня внутрибрюшного давления

Примечание: по оси абсцисс – внутрибрюшное давление в мм рт. ст.; по оси ординат – скорость кровотока в левой общей бедренной вене в м/с. ГДИ – границы доверительного интервала, СО – стандартная ошибка среднего значения. Линии аппроксимации последовательных изменений получены методом наименьших квадратов.

Представляла интерес оценка связи между изменениями диаметра ОБВ и скорости кровотока по мере увеличения ВБД. Линейная корреляция этих параметров оказалась тесной и отрицательной: $-0,74$ ($p < 0,001$) и $-0,77$ ($p < 0,001$) для правой и левой вены соответственно.

То есть последовательное пропорциональное нарастание ВБД вызывает также последовательное и практически пропорциональное увеличение просвета правой и левой ОБВ. Зависимость диаметра ОБВ от уровня ВБД практически функциональная.

Зависимость скорости кровотока в правой и левой ОБВ от уровня ВБД практически также функциональная, однако, при последовательном и пропорциональном изменении давления скорость кровотока изменяется нелинейно: сам факт возникновения давления величиной в 5 мм рт. ст. вызывает резкое, примерно двукратное, снижение скорости кровотока, но дальнейший последовательный рост ВБД сопровождается гораздо более медленным, постепенным снижением скорости.

Таким образом, с прогрессированием ВБГ прогрессирует ухудшение кровотока в магистральных сосудах ЗП, причем в основном за счет нарушения венозного оттока крови, и, как следствие, – в ОБП и ЗП. Из этого, в свою очередь, следует, что при наличии ВБГ у пострадавших с ТПОЗП должен проводиться весь комплекс мероприятий, направленных на нормализацию показателей ВБД и профилактику венозных тромбоэмболических осложнений.

Учитывая тот факт, что в большинстве случаев в клинической практике наибольший интерес представляет динамика ВБД, нежели его конкретный показатель в определенный момент времени, измеряя диаметр ОБВ при динамическом УЗИ, можно делать выводы о динамике ВБД больного или пострадавшего. Увеличение диаметра ОБВ будет свидетельствовать об увеличении ВБД, а уменьшение их диаметра будет говорить об обратном.

ГЛАВА 5. СРАВНИТЕЛЬНЫЙ АНАЛИЗ КЛИНИЧЕСКОГО МАТЕРИАЛА

С целью изучения эффективности разработанных и внедренных методов диагностики и алгоритмов ведения пострадавших с ТПОЗП взята группа контроля, состоящая из 383 пострадавших с ТПОЗП, пролеченных в клинике в период с 1994 по 2002 гг. Проведено сравнение результатов лечения 383 пострадавших из группы контроля и 512 пострадавших, включенных в основную группу, пролеченных в период с 2003 по 2016 гг.

Группы оказались сравнимы по тяжести повреждений, половому составу, возрасту, шоковому индексу, расчетной кровопотере. Так, в целом в обеих группах средняя тяжесть повреждений по шкале ISS составляла $30,6 \pm 14,4$ баллов, в основной группе – $30,6 \pm 14,2$ баллов, а в контрольной – $29,6 \pm 14,4$ баллов и значимо не различалась ($p > 0,30$).

В основной группе мужчин было 383 (74,8%), женщин – 129 (25,2%); в контрольной группе мужчин было 302 (78,9%), женщин – 81 (21,1%) Долевое соотношение мужчин и женщин в обеих группах также значимо не различалось ($p > 0,15$).

В основной группе средний возраст составил $35,7 \pm 14,8$ лет, в контрольной – $36,5 \pm 12,2$ лет и значимо не различался ($p > 0,33$). При поступлении средний уровень гемоглобина в основной и контрольной группе практически совпадал, составляя $130,2 \pm 15,7$ г/л и $129,6 \pm 16,9$ г/л соответственно и значимо не различался ($p > 0,58$). То же самое имело место в отношении шокового индекса Альговера. В целом он варьировал от 0,3 до 3, в среднем составлял $0,80 \pm 0,35$ и практически совпадал в основной и контрольной группе – $0,81 \pm 0,37$ и $0,79 \pm 0,33$ соответственно ($p > 0,66$). Средняя расчетная кровопотеря в основной и контрольной группах также была очень близка ($739,2 \pm 98,4$ мл – в основной и $728,5 \pm 93,3$ мл – в кон-

трольной), значимо не различалась ($p>0,10$), и в целом у пострадавших обеих групп составляла $733,6\pm 96,8$ мл.

Анализ результатов лечения пострадавших из основной и контрольной групп показал следующее. Среднее время, прошедшее от момента поступления до оперативного пособия, в основной группе составило $42\pm 7,6$ минуты, в контрольной группе – $96\pm 8,7$ минут ($p\ll 0,0001$), а средняя длительность первичной операции в основной группе составила $43,6\pm 1,8$ минуты, в контрольной группе – $62,9\pm 2,0$ минуты ($p\ll 0,001$). В основной группе показатель среднего койко-дня составил $12\pm 0,4$ дней, в группе контроля – $14,5\pm 0,4$ дней ($p\ll 0,001$).

Количество летальных исходов в основной и контрольной группах оказалось сопоставимым (31 против 42), однако относительная доля их в основной группе оказалась статистически значимо ниже, чем в группе контроля, составляя 6,1% против 11% ($p<0,01$). Число осложнений в послеоперационном периоде также было очень близким: 67 случаев в основной и 71 в контрольной группе. Однако их относительная доля в основной группе также оказалась значимо ($p<0,05$) ниже, чем в контрольной: 14,2% против 18,8%.

Наиболее частыми послеоперационными осложнениями были динамическая кишечная непроходимость, рецидив внутрибрюшного (забрюшинного) кровотечения и респираторный дистресс-синдром (таблица 27). Следует отметить, что в основной группе оперировано 473, а в контрольной – 378 пострадавших.

Из таблицы 27 видно, что в основной группе было достоверно меньше случаев абсцесса брюшной полости, перитонита и случаев несостоятельности швов тех или иных отделов кишечника, что, скорее всего, связано с внедрением балльной шкалы оценки риска несостоятельности швов при травматических повреждениях внебрюшинных отделов ТК. По остальным вариантам осложнений их относительная доля в основной и контрольной группе либо практически совпадает, либо достоверно не различается.

Таблица 27 – Структура послеоперационных осложнений у пострадавших обеих клинических групп

Характер осложнения	Клинические группы		p	Всего, n=851 абс. (%)
	основная, n=473 абс. (%)	контрольная, n=378 абс. (%)		
1	2	3	4	5
Нагноение послеоперационной раны	15 (3,2%)	17 (4,5%)	>0,32	32 (3,8%)
Рецидив внутри-брюшного / забрюшинного кровотечения	23 (4,9%)	18 (4,8%)	>0,94	41 (4,8%)
Абсцесс брюшной полости, перитонит	4 (0,9%)	11 (2,9%)	<0,03	15 (1,8%)
Забрюшинная флегмона	8 (1,7%)	6 (1,6%)	>0,90	14 (1,7%)
Язвенное желудочно-кишечное кровотечение	11 (2,3%)	14 (3,7%)	>0,22	25 (2,9%)
Несостоятельность швов ушитого повреждения кишки (толстой и тонкой), межкишечного анастомоза	4 (0,9%)	11 (2,9%)	<0,03	15 (1,8%)
Эвентрация	2 (0,4%)	3 (0,8%)	>0,44	5 (0,6%)
Некроз, пролапс колостомы	3 (0,6%)	4 (1,1%)	>0,42	7 (0,8%)

Продолжение таблицы 27				
1	2	3	4	5
Динамическая кишечная непроходимость	37 (7,8%)	38 (10,1%)	>0,30	75 (8,8%)
Ранняя спаечная кишечная непроходимость	12 (2,5%)	14 (3,7%)	>0,31	26 (3,1%)
Респираторный дистресс-синдром с развитием тяжелой пневмонии	17 (3,6%)	20 (5,3%)	>0,22	37 (4,4%)
Тромбоэмболия легочной артерии	3 (0,6%)	3 (0,8%)	>0,25	6 (0,7%)

Относительная доля причин летальных исходов, как показано в таблице 28, в основной и контрольной группе практически совпадала и значимо не различалась, при этом основной причиной летальных исходов в первые двое суток в обеих группах был тяжелый декомпенсированный травматический шок.

Как показано на рисунке 69, показатели относительной частоты послеоперационных осложнений, послеоперационной и общей летальности в основной группе были достоверно ниже, нежели в группе контроля. Эти различия оказались статистически значимыми как для доли осложнений ($p < 0,05$), так и для доли обоих видов летальности ($p < 0,01$).

Таблица 28 – Структура причин летальности пострадавших обеих клинических групп

Причина смерти	Число летальных исходов в клинических группах		p	Всего летальных исходов, n=73 абс. (% от общего числа умерших)
	основная, n=31 абс. (% от числа умерших в группе)	контрольная, n=42 абс. (% от числа умерших в группе)		
Тяжелый декомпенсированный травматический шок	16 (51,6%)	22 (52,4%)	>0,81	38 (52,1%)
Тяжелый декомпенсированный геморрагический шок	2 (6,5%)	3 (7,1%)	>0,72	5 (6,9%)
Синдром диссеминированного внутрисосудистого свертывания	3 (9,7%)	5 (11,9%)	>0,53	8 (11%)
Отек головного мозга	4 (12,9%)	5 (11,9%)	>0,66	9 (12,3%)
Острая дыхательная недостаточность	3 (9,7%)	4 (9,5%)	>0,92	7 (9,6%)
Острая почечная недостаточность	3 (9,7%)	3 (7,1%)	>0,17	6 (8,2%)

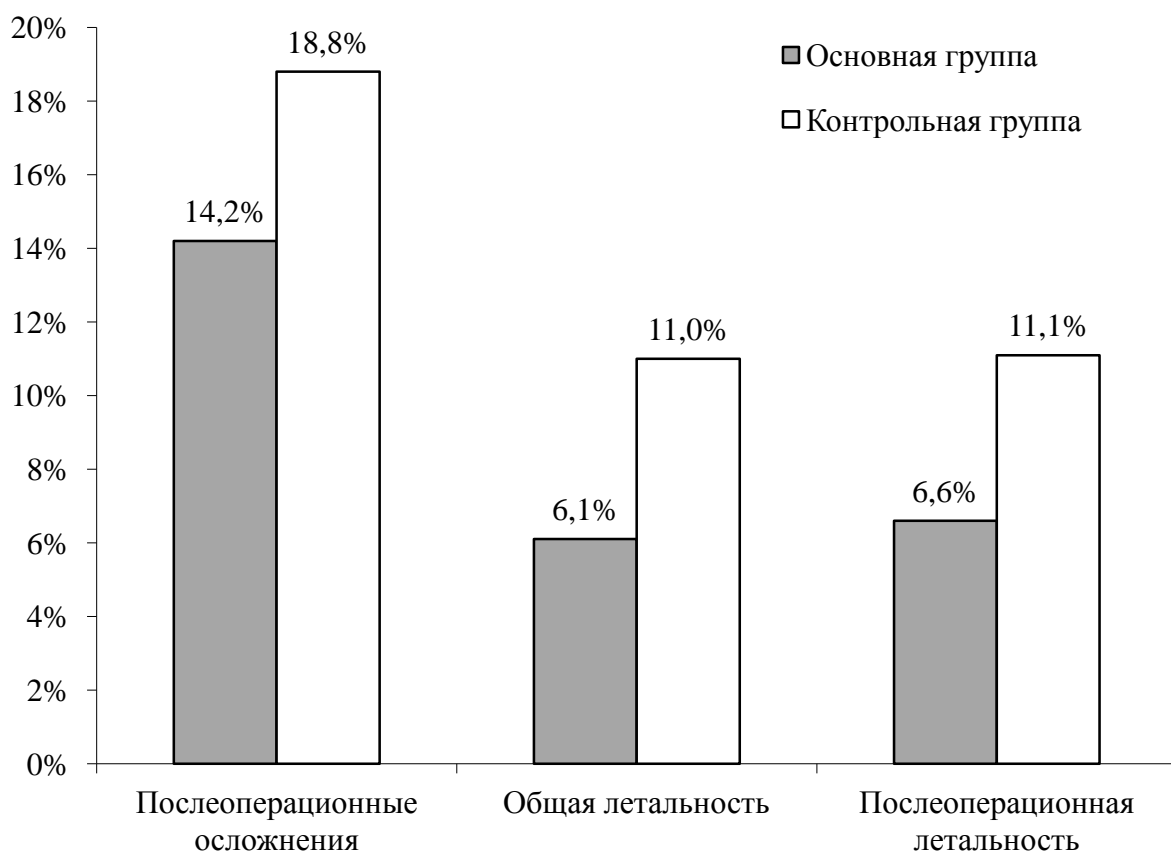


Рисунок 69 – Показатели летальности и послеоперационных осложнений у пострадавших с травматическими повреждениями органов брюшинного пространства

Таким образом, применение разработанных методов диагностики и алгоритмов ведения позволили достоверно сократить количество койко-дней, проведенных в стационаре, у пострадавших с ТПОЗП с $14,5 \pm 0,4$ до $12 \pm 0,4$ дней ($p < 0,001$), снизить показатели послеоперационных осложнений с 18,8 до 14,2% ($p < 0,05$), общей летальности – с 11 до 6,1% ($p < 0,01$), послеоперационной летальности – с 11,1 до 6,6% ($p < 0,01$).

ЗАКЛЮЧЕНИЕ

ТПОЗП встречаются в 5–10% ТЖ с летальностью 27,9–72,8% и относятся к тяжелым травмам, что объясняется гораздо большей травмирующей силой, требуемой для повреждения глубоко расположенных органов ЗП и сложностью анатомического строения ЗП, наличием крупных магистральных сосудов, легко травмируемых паренхиматозных органов (таких, как почка, ПЖ), внебрюшинных отделов полых органов (таких, как ДПК, ТК, МП), заселенных условно патогенной микрофлорой. Повреждение этих органов зачастую ведет к активному внутреннему кровотечению, формированию ЗК, геморрагическому шоку, перитониту, ретроперитониту и сепсису.

На сегодняшний день многие вопросы хирургической тактики ведения пострадавших с ТПОЗП остаются нерешенными. Так, до сих пор актуален вопрос о необходимости выполнения ревизии ЗК в случае их диагностики, так как зачастую сама ревизия приводит к усилению кровотечения. В условиях «открытого» живота диагностировать повреждение забрюшинного органа и определить степень его повреждения, не прибегая к ревизии ЗК, способно ИЧБУЗИ, диагностическая ценность которого не исследована.

Значительные трудности представляет диагностика ранений внебрюшинных отделов ТК, особенно при отсутствии симптомов внутреннего кровотечения или перитонита. При травматических повреждениях внебрюшинных отделов ТК одни авторы рекомендуют завершать операцию формированием разгрузочной кишечной стомы, другие – категорически против нее. Таким образом, назрела потребность в разработке шкалы оценки риска несостоятельности швов ТК в данных ситуациях для выставления показаний к формированию разгрузочной кишечной стомы.

По данным различных авторов, ЗК в большинстве случаев споровождаются парезом кишечника, но прямые доказательства влияния ЗК на функциональную

активность кишечника отсутствуют, в наблюдениях авторов не учитывается фактор выполненного оперативного вмешательства, которое также может сопровождаться парезом кишечника. Для изучения данной взаимосвязи требуется экспериментальное исследование.

Влияние различных степеней ВБГ на степень ишемии ОБП и ЗП изучено, но в условиях острой кровопотери, сопровождающей ТЖ, подобных исследований не проводилось. Публикации, посвященные влиянию ВБГ на кровоток в магистральных сосудах ЗП, единичные, работ, посвященных исследованиям давления в ЗП в условиях травмы, в доступной литературе нет.

По мнению большинства авторов, релапаротомия как третий этап оказания помощи, согласно доктрине DCS, при тяжелой СТ ОБП и ЗП должна выполняться через 12–96 часов после коррекции метаболических нарушений, но при развитии ВБГ с ишемией внутренних органов шансы на стабилизацию состояния пострадавшего уменьшаются. Поэтому исследование диагностической значимости ВБД и уровня лактата крови как маркера ишемии органов и тканей у пострадавших с тяжелыми ТПОЗП является актуальным.

При оказании помощи пострадавшим с ранениями живота из распространенного на сегодняшний день ГОО возникает вопрос об извлечении резинового снаряда, теряющегося, как правило, в забрюшинной клетчатке. Извлечение снаряда требует увеличения времени и объема операции, с другой стороны – последствия оставления его в тканях ЗП не известны. Решение данной проблемы возможно также путем проведения экспериментального исследования.

Все это подтверждает актуальность проблемы диагностики, лечения и тактики ведения пострадавших с ТПОЗП и диктует необходимость проведения новых изысканий в данной области медицины.

Основной целью диссертационной работы явилось решение актуальной проблемы по улучшению результатов диагностики и лечения пострадавших с ТПОЗП. Для решения данной цели проведено следующее клинико-экспериментальное исследование.

Экспериментальное исследование на лабораторных животных проводилось при строгом соблюдении правил асептики, антисептики, этических норм и положений приказов МЗ СССР № 755 от 12.08.1977 г. «О мерах по дальнейшему совершенствованию организационных форм работы с использованием экспериментальных животных», № 701 от 27.07.1978 г., «О внесении дополнений в приказ МЗ СССР № 755 от 12.08.1977 г.», приказа Министерства высшего и среднего специального образования СССР № 742 от 13.11.1984 г. «Об утверждении Правил проведения работ с использованием экспериментальных животных», положений Хельсинской декларации по вопросам медицинской этики и Международными рекомендациями по проведению медико-биологических исследований с использованием животных от 1989 г.

Для исследования функциональной активности кишечника при ЗК нами проведен эксперимент на 40 кроликах породы Шиншилла со средней массой тела $2046,8 \pm 121,7$ г, которым в эксперименте под эфирным наркозом моделировали ЗК путем забора необходимого объема крови из ушной вены и введения его в ЗП. Животные были разделены на 4 группы: у животных I группы проводился забор и дальнейшее введение в ЗП 10% ОЦК, во II группе – 15%, в III – 20%, в IV группе проводился забор 20% без введения данного объема крови в ЗП. В конце 1-, 2- и 3-х суток моделирования ЗК животным проводилось УЗИ ОБП, во время которого оценивалось наличие или отсутствие признаков СКН и его степень. Первая степень СКН характеризовалась пневматизацией петель кишечника, вторая – скоплением жидкости в его просвете, увеличением диаметра кишки в динамике, замедлением перистальтики, ограничением подвижности кишечных петель, третья – распространенным характером скопления жидкости в просвете кишечника, утолщением стенок кишки, отсутствием перистальтики, застойным содержимым в желудке и наличием свободной жидкости в брюшной полости. На 3 сутки после моделирования ЗК лабораторные животные выводились из эксперимента летальными дозами наркотического препарата и подвергались аутопсии.

Анализ распределения частоты встречаемости различных степеней СКН по срокам эксперимента показал, что ЗК по мере увеличения срока ее давности

и объема приводит к прогрессирующему снижению функциональной активности кишечника. Однако при моделировании кровопотери без ЗК (IV группа животных) проявления СКН схожи с таковыми, как при ЗК малого объема, что говорит о влиянии на функциональную активность кишечника и фактор кровопотери.

С целью исследования патофизиологических и патоморфологических изменений при ВБГ, ассоциированной с острой кровопотерей, проведено экспериментальное исследование на 36 поросятах «мясной» породы со средней массой тела $11,7 \pm 0,7$ кг, у которых под эндотрахеальным наркозом через катетеризированную магистральную вену производился забор необходимого ОЦК животного в течение 30 минут, далее создавался продленный пневмоперитонеум при помощи инсуффлятора. В начале и на 180 минуте эксперимента определялся уровень лактата периферической крови животных как маркера ишемии внутренних органов. После завершения острого опыта производился забор тканей ОБП и ЗП для гистологического исследования.

По уровню ВБД и объему смоделированной кровопотери экспериментальные животные были подразделены на 6 групп. В I, II и III группы вошли животные, объем смоделированной кровопотери у которых составлял 10% ОЦК, в IV, V и VI – 20% ОЦК. У животных I и IV групп ВБД поддерживалось на уровне 15 мм рт. ст., у животных II и V групп – на уровне 20 мм рт. ст., у животных III и VI групп – на уровне 25 мм рт. ст. В пределах групп с кровопотерей 10% (I–III) и 20% от ОЦК (IV–VI) животные находились в практически равных условиях по массе тела и объему смоделированной кровопотери.

На 180 минуте ВБГ при потере 10% ОЦК зависимость уровня содержания лактата в крови от ВБД оказалась очень сильной, почти функциональной и высоко достоверной. При повышении ВБД с 15 до 20 мм рт. ст. прирост был слабый, но при повышении ВБД с 20 до 25 мм рт. ст. прирост содержания лактата уже составлял 270% относительно первого значения, 220% – относительно предшествующего и 330% (до $7,55 \pm 0,60$ ммоль/л) относительно исходного значения. В группах с потерей 20% ОЦК зависимость уровня содержания лактата в крови от ВБД также оказалась сильной и высоко достоверной. При повышении ВБД

с 15 до 20 мм рт. ст. прирост содержания лактата был слабый, но при повышении ВБД с 20 до 25 мм рт. ст. прирост – в 2,6 раза относительно первого значения, двукратный относительно предшествующего и в 3,9 раз относительно исходного значения. При всех трех уровнях ВБД средний уровень содержания лактата в группах с потерей 20% ОЦК значимо выше, чем в группах с потерей 10% ОЦК.

Гистологическое исследование ОБП и ЗП показало, что во всех группах экспериментальных животных выявляются различной интенсивности патологические изменения, что, в первую очередь, связано с нарушением кровообращения и развитием ишемии. Патоморфологические изменения в группах не зависели от смоделированной величины кровопотери, а зависели от уровня ВБД. То есть в группах I и IV, II и V, III и VI соответственно патоморфологические изменения в органах были идентичными.

У экспериментальных животных I и IV групп (при ВБД 15 мм рт. ст.) определялись деструктивные процессы внутренних органов, в основном в почках и печени. Выявлялись уплотнение и деформация некоторых участков почечных телец и различных отделов нефрона, очаговые кровоизлияния. В печени встречались отдельные дольки с выраженными уплотнениями печеночных пластинок. Также встречались очаги дегенерации и деструкции паренхимы печени, диапедез эритроцитов за пределы сосудистого русла с одновременной миграцией лейкоцитов через стенку кровеносных капилляров. Очагами в значительной степени определялось нарушение внутридольковой лимфоциркуляции печени. Расширялись внутридольковые синусоидные капилляры с внутридольковым застоем крови, с одновременным отеком пространства Диссе. В стенке тонкой кишки значимых патоморфологических изменений в данных группах не определялось. У экспериментальных животных II и V групп (при ВБД 20 мм рт. ст.) также определялись деструктивно-дегенеративные изменения внутренних органов. Наряду с деформацией морфофункциональных единиц исследованных органов определялись еще более выраженные изменения кровообращения. Определялась лимфодная инфильтрация стенки тонкой кишки. Несомненно, местное расстройство кровоснабжения выше отмеченных органов сопровождалось нарушениями метаболиз-

ма и газообмена. У экспериментальных животных III и VI групп (при ВБД 25 мм рт. ст.) определялись значительные изменения гистологических структур. Отмечались деформация и смещение структурно-функциональных единиц органов, системное нарушение кровообращения с тяжелыми изменениями метаболического гомеостаза.

Таким образом, в эксперименте показано, что на фоне острой кровопотери с ростом ВБД значительно повышается уровень лактата крови, что свидетельствует об усилении тканевой ишемии в ОБП и ЗП, причем с увеличением объема потерянной крови при одних и тех же показателях ВБД уровень лактата также значительно увеличивается, что говорит о прямой положительной корреляции между тяжестью тканевой ишемии и тяжестью кровопотери в условиях ВБГ.

Интерес изучения ранений из ГОО для нас заключался в том, что из 23 пострадавших с проникающими ранениями живота из ГОО в 15 (65,2%) случаях ранящий резиновый снаряд повреждал анатомические структуры ЗП и в 10 (66,7%) случаях из них терялся в его клетчатке.

Для исследования реакции мягких тканей ЗП на резиновый снаряд от ГОО проведен эксперимент на 9 морских свинках со средней массой тела $856,5 \pm 65,0$ г., которым под общей анестезией путем выполнения люмботомии в поясничной области производилась имплантация фрагмента резиновой пули калибра 9 мм от травматического пистолета типа «Макарыч» в ЗП. У 3-х животных – через 3 мес., у 3-х – через 6, у 3-х – через 12 мес. под общим обезболиванием произведен забор фрагмента снаряда с окружающими тканями с последующим их гистологическим исследованием.

Анализ микропрепаратов, изъятых из окружающих фрагменты резиновых пуль тканей, показал, что в пограничных с резиновым снарядом участках наблюдается умеренная инвазия клеток моноклеарного ряда с образованием небольшого количества тонкостенных сосудов. Обращает внимание отсутствие очагов деструкции и лейкоцитарных инфильтратов, что может свидетельствовать об отсутствии воспалительного процесса в окружающей ткани. Вокруг объекта (пули) – крайне малое количество лимфоцитов, что предполагает низкую активность

иммунных процессов. Определяется сформированный соединительно-тканый рубец, отличающийся небольшими размерами, тонкой рыхлой структурой. Рубцовая ткань не распространяется глубоко в окружающую ткань. Воспалительная активность практически отсутствует, признаки гемодинамических расстройств и дистрофических изменений не определяются.

Таким образом, в эксперименте показано, что реакция мягких тканей ЗП на резиновый снаряд от ГОО минимальная и через 12 месяцев проявляется формированием тонкого рыхлого рубца.

Клиническая часть исследования основана на ретроспективном анализе результатов диагностики и лечения и проспективном наблюдении 512 пострадавших с ТПОЗП, находившихся на лечении в Больнице скорой медицинской помощи г. Уфы в период 2003–2016 г.г. За данный период времени из всех 720 пострадавших с травмой живота пострадавшие с ТПОЗП составили 71,1%. Критериями для включения в группу было наличие ТПОЗП и травматических ЗК. К органам ЗП относили почку, ПЖ, внебрюшинные отделы МП, ТК, ДПК, забрюшинную клетчатку, корень брыжейки кишечника, забрюшинно расположенные сосуды. Критериями для исключения из группы явились: тазовые ЗК, вызванные переломами костей тазового кольца без повреждения органов ЗП; ЗК, вызванные травмой селезенки и печени; возраст младше 15 и старше 90 лет; декомпенсированные сопутствующие заболевания; беременность и пострадавшие, умершие в течение первого часа после поступления в стационар в связи с наличием травмы несовместимой с жизнью.

Наиболее часто в результате травмы повреждались корни брыжеек кишечника (32,4%), почка (14,8%) и внебрюшинные отделы МП (10,5%). В 18,4% всех случаев имели место неорганические или неуточненные повреждения забрюшинных органов.

В клинический материал также вошли 383 пострадавших с ТПОЗП, включая 38 пострадавших с травматическими повреждениями внебрюшинных отделов ТК, пролеченных в клинике в период с 1994 по 2002 гг. и взятых для сравнения результатов лечения (критерии включения и исключения были те же, что и в

основной группе) пострадавших с данной патологией, пролеченных в период с 2003 по 2016 гг., включенных в основную группу. Для сравнения динамики ВБД у пострадавших с травмой ОБП на фоне и без ТПОЗП взяты результаты измерения ВБД 93 оперированных пострадавших с ТЖ без ТПОЗП, то есть не входящих в основной клинический материал. Дополнительно для клинического исследования влияния ВБГ на кровоток в магистральных сосудах ЗП в рамках поставленных задач взяты 10 больных различного пола в возрасте от 20 до 35 лет без имеющейся патологии со стороны сердечно-сосудистой и дыхательной систем, которым в плановом порядке выполнялись лапароскопические оперативные вмешательства.

Нами проведен ретропроспективный анализ лечения 319 пострадавших с закрытыми ТПОЗП. Во всех случаях характерным признаком закрытого ТПОЗП было ЗК. При диагностировании ЗК интраоперационно при ЛС или ЛТ, выполненной ввиду имеющихся признаков продолжающегося внутрибрюшного кровотечения или перитонита, абсолютными признаками, определяющими показания к ревизии ЗК, являлись: пульсация ЗК; напряжение ЗК; увеличение размеров (нарастание) ЗК в динамике; распространение ЗК за пределы предполагаемого поврежденного органа, то есть распространенные и тотальные ЗК; расположение ЗК в проекции ПЖ или полого органа.

В ряде случаев определить показания к ревизии ЗК при ЛТ помогало проведение ИЧБУЗИ ЗП путем непосредственного осмотра области ЗК через лапаротомную рану чрезбрюшинно. Абсолютными ультразвуковыми признаками, определяющими показания к ревизии ЗК, являлись:

- 1) при локализации ЗК в проекции почек: признаки кровотока в ЗК, указывающие на продолжающееся забрюшинное кровотечение; признаки нарушения целостности стенки сосудов почечной ножки; признаки дефектов контуров ЧЛС; признаки разрыва паренхимы органа, распространяющегося на всю его толщину.

- 2) при локализации ЗК в проекции магистральных сосудов: признаки кровотока в ЗК, указывающие на продолжающееся забрюшинное кровотечение; признаки нарушения целостности стенки сосуда.

При расположении ЗК в проекции ДПК в ряде случаев внебрюшинное повреждение последней диагностировали путем проведения интраоперационной ФГДС. При отсутствии на операции вышеуказанных признаков операция завершалась дренированием брюшной полости после коррекции сопутствующих повреждений ОБП. Далее устанавливалось динамическое наблюдение за показателями гемодинамики, красной крови пострадавшего, выполнялось динамическое УЗИ, а при необходимости – КТ ОБП и ЗП с целью контроля размеров ЗК, осмотра в динамике поврежденного органа ЗП; назначалось консервативное лечение, включающее в себя обязательное проведение антибактериальной и гемостатической терапии.

В случае стабильного состояния пострадавшего, отсутствия у него при поступлении признаков внутрибрюшного кровотечения и перитонита, признаков повреждения ОБП и ЗП, требующих неотложной хирургической коррекции, но имеющемуся ЗК назначалось консервативное лечение, включающее в себя также обязательное проведение гемостатической и антибактериальной терапии. При расположении ЗК в верхне-медиальной зоне также назначалась антисекреторная терапия с включением H₂-блокаторов, блокаторов протонной помпы и препаратов аналогов соматостатина.

При отсутствии отрицательной динамики (снижение показателей красной крови, неустойчивая гемодинамика, увеличение размеров ЗК по данным УЗИ и КТ) консервативное лечение продолжалось. При выявлении признаков продолжающегося забрюшинного кровотечения выполнялись ЛТ или люмботомия (при изолированном повреждении почки), ревизия ЗК, гемостаз.

В ряде случаев при выявлении признаков продолжающегося забрюшинного кровотечения выполнялась ангиография, в ходе которой при выявлении источника кровотечения предпринималась попытка эмболизации кровоточащего сосуда. При невозможности верифицировать источник кровотечения на ангиографии или достичь гемостаза выполнялись ЛТ или люмботомия (при изолированном повреждении почки), ревизия ЗК, гемостаз.

Следует отметить, что в ряде случаев после первично проведенной ревизии ЗК в послеоперационном периоде по дренажам, установленным в ЗП, отмечалось возобновление кровотечения. В данных случаях гемостаза достигали путем выполнения ангиографии, эмболизации кровоточащего сосуда. А при неэффективности или невозможности выполнить эмболизацию прибегали к открытой реоперации, тампонаде ЗП.

При наличии у пострадавшего симптомов СВБГ выполнялась декомпрессионная ЛТ (релапаротомия). Среди пострадавших с закрытыми ТПОЗП оперировано 280 (87,8%). Неоперированные пострадавшие получали консервативное лечение после диагностирования ТПОЗП при УЗИ и КТ. В число данных неоперированных пострадавших вошли 9 пострадавших с паранефральным ЗК на фоне ушиба почки, 19 пострадавших с нижнее-медиальными ЗК на фоне переломов поясничных позвонков, 5 пострадавших с травматическим острым панкреатитом и 6 пострадавших с ЗК неуточненного происхождения.

Так, согласно алгоритму, 14 пострадавшим с ТПОЗП выполнена ангиография трансфеморальным доступом, из них – 10 пострадавшим, у которых в ходе наблюдения отмечалась отрицательная динамика. Из данных 10 пострадавших одному изначально при поступлении ввиду подозрения на повреждение ОБП выполнена ЛТ, а двоим – ЛС, в ходе которых диагностировано ЗК, но показаний к ревизии ЗК не было выявлено, и данные пострадавшие подверглись дальнейшему консервативному лечению и динамическому наблюдению. Другим 7 пострадавшим консервативное лечение и наблюдение назначено изначально ввиду того, что ЗК было диагностировано при УЗИ и КТ. Из этих 10 пострадавших в 6 случаях источник кровотечения был выявлен, и гемостаз был достигнут путем эмболизации. В одном из данных случаев проведена установка спирали в аневризму *a.colica media*, разорвавшуюся по причине механической ТЖ. У 3 пострадавших с изолированным повреждением почки гемостаз путем эмболизации не был достигнут, ввиду чего этим пострадавшим выполнены люмботомия, ревизия почки, гемостаз путем шва почки в 1 случае, резекции сегмента почки – в 1 случае и нефрэктомии – в 1 случае. Одному пострадавшему выпол-

нена ЛТ, в ходе которой источник ЗК также не был верифицирован, гемостаз был достигнут путем тугой тампонады области ЗК.

Следует отметить, что в 4 случаях ангиография с эмболизацией кровоточащих сосудов выполнена пострадавшим после первично выполненной ЛТ, ревизии ОБП и ЗП ввиду неверифицированного при ЛТ источника кровотечения и возобновления кровотечения по дренажам в послеоперационном периоде. В 3-х случаях из 4-х гемостаз был достигнут путем эмболизации кровоточащих сосудов. В 1 случае у пострадавшего источник кровотечения на ангиографии не был выявлен, ему выполнена релапаротомия с тугой тампонадой области ЗК.

В 233 (73%) случаях пострадавшим с ТПОЗОП выполнены сопутствующие операции, такие как трепанация черепа, торакотомия, фиксация переломов таза и конечностей, ампутация конечности, торактомия, дренирование плевральной полости и др.

Таким образом, хирургическая тактика при травматических ЗК может включать консервативное лечение, эндоваскулярный гемостаз, выполнение лапаро- или люмботомии с ревизией органов ЗП в зависимости от распространенности, объема, локализации кровоизлияния, степени повреждения органов ЗП, наличия признаков продолжающегося забрюшинного кровотечения, степени выраженности ВБГ.

Исследование диагностической ценности инструментальных методов исследования проведено при травмах различных органов ЗП. Как правило, при КТ верифицировать травму почки и ее тяжесть не представляло трудностей, точность метода составила 100%. В подавляющем большинстве случаев травма почки диагностирована интраоперационно. В 46 (88,5%) случаях пострадавшим с травмой почки выполнена ЛТ, либо ЛС с конверсией в ЛТ ввиду наличия клинической картины внутрибрюшного кровотечения. Нами проведено ИЧБУЗИ ЗП в проекции самих паранефральных ЗК у 34 из 46 оперированных пострадавших с закрытой травмой почки. Далее интраоперационная картина сопоставлялась с данными проведенного ИЧБУЗИ, рассчитывалось количество ИП, ЛО, ИО, ЛП результатов исследования. Изучение результатов лечения пострадавших с трав-

мой почки показало, что как минимум у 9 (26,5%) из 34 пострадавших, то есть у пострадавших с I и II степенями повреждения, ревизии почки можно было избежать. Определение диагностической ценности ИЧБУЗИ при закрытой травме почки показало, что наибольшая чувствительность, точность и положительная предсказывающая способность у данного метода проявлялись в отношении выявления признаков кровотока в паранефральном ЗК, говорящем о продолжающемся забрюшинном кровотечении; а высокая чувствительность и отрицательная предсказывающая способность и наименьшая точность и специфичность – в отношении выявления признаков повреждения ЧЛС.

В дооперационной диагностике закрытой травмы МП применяли пробу Я.Б. Зельдовича, УЗИ, цистографию в двух проекциях, КТ с контрастированием МП. Для оценки диагностической ценности вышеописанных методов исследования в выборку включены 10 пострадавших с переломом таза, но без повреждения МП, то есть пострадавшие из группы исключения, которые подверглись ЛТ, ревизии МП в связи с имеющимся тазовым паравезикальным ЗК. Среди 47 оперированных пострадавших дооперационно внебрюшинный разрыв МП был диагностирован у 32 (68,1%), у 15 (31,9%) повреждение МП диагностировано в ходе ЛС или ЛТ, выполненной ввиду подозрения на продолжающееся внутрибрюшное кровотечение. ИЧБУЗИ области МП проведены у 23 пострадавших с имеющимся внебрюшинным разрывом МП непосредственно через стенку органа или через область ЗК. Основными диагностическими ультразвуковыми признаками повреждения МП являлись выявление сгустков в просвете МП и дефект контура стенки органа. Следует отметить, что проба Я.Б. Зельдовича в данных 32 случаях лишь у 8 (25%) пострадавших позволила достоверно диагностировать травму МП. Основными дооперационными ультразвуковыми признаками внебрюшинного разрыва МП явились скопление жидкости в паравезикальном ЗП, а также наличие сгустков в просвете МП. Из 47 пострадавших с внебрюшинным разрывом МП лишь у 26 (55,3%) удалось выставить правильный диагноз по данным дооперационного УЗИ. Наиболее информативными методами исследования оказались цистография, КТ с контрастированием МП и ИЧБУЗИ.

С закрытой травмой внебрюшинных отделов ДПК и ПЖ наблюдалось 44 пострадавших. Диагноз травмы внебрюшинного отдела ДПК в 3 (12,5%) случаях установлен до операции при КТ с пероральным контрастированием с дальнейшим подтверждением диагноза при ФГДС, в остальных 87,5% случаев – интраоперационно. Основными ультразвуковыми дооперационными признаками повреждения ДПК являлись нарушение, нечеткость контура органа, ЗК в его проекции. Диагностическая ценность дооперационного УЗИ в диагностике разрывов внебрюшинных отделов ДПК была низкой.

У 17 (70,8%) пострадавших при операции диагноз установлен путем ревизии ДПК при выявлении таких признаков, как ЗК, забрюшинная эмфизема, флегмона и пропитывание ЗП желчью. У 4 (16,7%) пострадавших диагноз установлен при интраоперационной ФГДС. Чувствительность, специфичность и диагностическая точность КТ с пероральным контрастированием и ФГДС при диагностике внебрюшинных разрывов ДПК составила 100%.

Ультразвуковыми интраоперационными признаками повреждения ДПК и ПЖ являлись нарушение и/или нечеткость контура органа, для ПЖ также – неоднородность структуры. При выявлении верхне-медиальных ЗК в 46 случаях выполнено ИЧБУЗИ. В данную группу вошли 14 случаев разрывов внебрюшинных отделов ДПК и 15 случаев ушибов и разрывов задней стенки ПЖ. Диагностическая ценность ИЧБУЗИ по всем критериям при диагностике закрытых внебрюшинных повреждений ДПК была высокой и статистически значимо выше в сравнении с УЗИ, выполненным до операции. Диагностическая ценность ИЧБУЗИ при диагностике закрытых внебрюшинных повреждений ПЖ была также достаточно высокой, но лишь чувствительность метода была статистически значимо выше чувствительности УЗИ, выполненного до операции.

С закрытой травмой внебрюшинных отделов ТК нами наблюдалось 30 пострадавших. Внебрюшинные разрывы ободочной кишки во всех случаях диагностированы интраоперационно в ходе ревизии параколических ЗК. В 2 (7,4%) из 27 случаев повреждение кишки было заподозрено до операции при КТ. Для выяснения диагностической ценности метода в 23 случаях параколических ЗК нами

проведено ИЧБУЗИ, из них в 11 случаях имелось повреждение внебрюшинной части ободочной кишки, подтвержденное далее в ходе ревизии органа. Следует отметить, что ни в одном случае повреждения внебрюшинных отделов ободочной кишки при дооперационном УЗИ заподозрено не было. Чувствительность ИЧБУЗИ при закрытых повреждениях внебрюшинных отделов ободочной кишки составила 41,7%, специфичность – 54,5%, точность – 47,8%, положительная предсказывающая способность – 50%, отрицательная предсказывающая способность – 46,2%. То есть, ИЧБУЗИ при закрытой травме внебрюшинных отделов ТК обладает низкой диагностической ценностью ввиду чего не может рекомендоваться для диагностики данного вида повреждений.

Также ИЧБУЗИ ЗП нами выполнено 20 пострадавшим с подозрением на повреждение магистральных забрюшинных сосудов. Чувствительность ИЧБУЗИ была статистически значимо выше при выявлении признаков кровотока в ЗК, чем при выявлении признаков нарушения целостности стенки сосуда. Таким образом, определение ультразвуковых признаков кровотока в ЗК при ИЧБУЗИ как признака травмы магистрального сосуда ЗП обладает высокой чувствительностью и отрицательной предсказывающей способностью. Отсутствие кровотока в ЗК во всех случаях может опровергнуть травму магистральных сосудов ЗП, но его наличие не всегда говорит об обратном. Выявление такого признака, как нарушение целостности сосудистой стенки при травме магистральных сосудов ЗП обладает достаточной диагностической ценностью и может также применяться в диагностике данного вида повреждений.

Таким образом, ИЧБУЗИ при закрытой травме магистральных сосудов забрюшинного пространства, внебрюшинных отделов ПЖ, ДПК, МП, ТК имеет чувствительность – 100%, 86,7%, 85,7%, 95,7%, 41,7%, специфичность – 81,8%, 82,4%, 94,1%, 80%, 54,5%, точность – 80%, 84,4%, 90,3%, 90,9%, 47,8%, положительную предсказывающую способность – 77,8%, 81,3%, 92,3%, 91,7%, 50%, отрицательную предсказывающую способность – 100%, 87,5%, 88,9%, 88,9%, 46,2% соответственно, а при закрытой травме почки в большинстве случаев позволяет уточнять степень ее повреждения.

С целью изучения диагностического значения показателей ВБД и лактата крови у пострадавших с тяжелыми ТПОЗП проведен ретропроспективный анализ результатов лечения 42 пострадавших с тяжелыми сочетанными ТПОЗП, которые подверглись этапному программированному хирургическому лечению, согласно стратегии DCS. Клинический материал был разделен на две группы. У 23 пострадавших контрольной группы релапаротомия как третий этап лечения, согласно доктрине DCS, откладывалась до стабилизации состояния, как рекомендовано большинством авторов. В случае явной стабилизации состояния пострадавшего (отключение от аппарата искусственной вентиляции легких и/или стабилизация гемодинамики до достижения уровня систолического артериального давления 100–120 мм рт. ст.) реоперация выполнялась через 2-е суток. В случае сохранения признаков нестабильной гемодинамики, дыхательной недостаточности реоперация откладывалась, но не более чем на 82 часа. Таким образом, повторные оперативные вмешательства у пострадавших контрольной группы выполнялись не ранее, чем через 48 часов, в среднем – через $62,7 \pm 11,4$ часов. В данной группе умерло 14 (60,9%) пострадавших. Анализ причин летальности в группе показал, что у 10 из 14 пострадавших после выполненной релапаротомии показатели уровня лактата в периферической крови резко возрастали в среднем до $12,3 \pm 2,2$ ммоль/л. То есть у пострадавших имел место реперфузионный синдром, который и послужил вероятной причиной летальных исходов в группе. Учитывая данный факт и результаты собственного эксперимента у 19 пострадавших основной группы, помимо вышеперечисленных критериев ориентировались на динамику показателей уровня лактата крови и ВБД. Показанием к выполнению экстренной реоперации, не смотря на нестабильность гемодинамики, являлись сохранение ВБД на уровне 20 мм рт. ст. и выше в течение 12 часов или ранее в случае достижения показателями уровня лактата крови 6 ммоль/л на фоне проводимой интенсивной терапии, направленной на нормализацию показателей ВБД. Таким образом, из 19 пострадавших основной группы, следуя этим критериям, через 24 часа реоперации подверглись 9, не смотря на наличие инотропной поддержки и явления дыхательной недостаточности. Из данных 9-и в 6-

и случаях операция завершена лапаростомией путем закрытия брюшной полости ушиванием на уровне кожи ввиду повышения ВБД. Перед закрытием брюшной полости стягивали края лапаротомной раны до срединной линии, после чего измеряли ВБД через МП или другим способом. При ВБД 15 мм рт. ст. и более лапаротомная рана ушивалась на уровне кожи или подвергалась временному закрытию путем укрытия петель кишечника стерильной полиэтиленовой пленкой, на которую укладывалась стерильная пеленка или метровые салфетки. Далее 4 из этих пострадавших были реоперированы с целью ликвидации лапаростомы через $27,7 \pm 10,4$ часов, 2 из них скончались после первой реоперации. В послеоперационном периоде с целью купирования СКН им проводилась продленная перидуральная анестезия. В среднем релапаротомия в основной подгруппе выполнена через $39,1 \pm 18,5$ часов. В сравнении с контрольной подгруппой различия в сроках выполнения релапаротомии статистически значимые ($p < 0,0001$).

Из 42 пострадавших всего клинического материала после повторной операции умерло 20 (47,6%). Из них в основной группе умерло 6 (31,6%). Различия в показателях летальности в основной и контрольной группах статистически значимые ($p < 0,04$). Таким образом, у пострадавших с ТПОЗП при сохранении ВБД на уровне 20 мм рт. ст. и выше в течение 12 часов или ранее в случае достижения показателями уровня лактата крови 6 ммоль/л отказ от выполнения декомпрессивной ЛТ (релапаротомии) значимо сопровождается более высокими показателями летальности.

Анализ результатов хирургического лечения пострадавших с ТПОЗП показал особенности, характерные для данного вида механической травмы. Проведенный ретропроспективный анализ результатов хирургического лечения 103 пострадавших с открытыми ТПОЗП показал, что 11 (10,7%) из них в раннем послеоперационном периоде в течение 24 часов подверглись реоперации в связи с рецидивом внутреннего кровотечения. Всем данным пострадавшим изначально после хирургической обработки и ревизии раны выполнены ЛТ, ревизия раневого канала и ЗК. Оперированных за тот же период времени пострадавших с закрытыми ТПОЗП было 151, 9 (6%) из них также в раннем послеоперационном пе-

риоде в течение 24 часов подверглись реоперации в связи с возобновлением внутреннего забрюшинного кровотечения. Из них в 2-х случаях выполнена ангиография с эмболизацией кровоточащих сосудов после первично выполненной ЛТ, ревизии ОБП и ЗП. В остальных случаях первичной была выполнена также ЛТ, проведены ревизия ЗК и дренирование ЗП. При повторной операции выполнены повторная ревизия, тампонада ЗП. Анализ данных 20 случаев показал, что первичная операция у всех пострадавших выполнялась на фоне общей артериальной гипотензии с систолическим артериальным давлением ниже 100 мм рт. ст., и во всех данных случаях выполнялась ревизия имевшегося ЗК, в ходе которой признаков кровотечения выявлено не было, то есть интраоперационно имела место картина остановившегося кровотечения. Рецидив кровотечения возникал в сроки от 1 до 24 часов, на фоне коррекции гиповолемии и стабилизации показателей артериального давления, ввиду чего данным пострадавшим была выполнена реоперация, гемостаз. Из данных 20 пострадавших в итоге 5 скончались от обширной кровопотери после выполненной повторной операции. То есть, вероятнее всего на момент первичной операции при ревизии ЗК и раневого канала, проходившего через ЗП, у данных пострадавших имел место гемостаз на фоне общей артериальной гипотензии.

В связи с этим в дальнейшем нами был разработан и применен способ интраоперационного контроля эффективности гемостаза, заключающийся в создании временной медикаментозной артериальной гипертензии и наблюдении за ревизованными областями ЗП. В результате после 2010 г. из 90 пострадавших с открытыми ТПОЗП рецидив кровотечения имел место в 1 (1,1%) случае, из 129 пострадавших с закрытыми ТПОЗП – в 2 (1,6%).

Таким образом, после выполненной оперативной ревизии органов ЗП у 10,7% пострадавших с открытыми и 6% с закрытыми травматическими повреждениями возникает рецидив кровотечения из органов и сосудов клетчатки ЗП. Применение разработанного способа интраоперационного контроля эффективности гемостаза путем создания временной управляемой медикаментозной артери-

альной гипертензии позволило снизить частоту данного осложнения с 7,9 до 1,4% ($p < 0,0005$).

На основе ретроспективного анализа архивного материала, а также на основании анализа литературных данных, касающихся проблемы тактики лечения пострадавших с травмой внебрюшинных отделов ТК, нами разработана балльная шкала оценки риска несостоятельности швов при травматических повреждениях внебрюшинных отделов ТК, пользуясь которой нами выставлялись или не выставлялись показания к формированию (превентивной, разгрузочной) кишечной стомы после ушивания повреждений ТК или после резекции ее сегмента с формированием первичного межкишечного анастомоза (илеостомы в случае повреждения правого фланга ТК).

Что касается разработанной шкалы, то сумма баллов, приведенных факторам риска несостоятельности швов, в конечном итоге, согласно данной шкале, и должна определять дальнейшую тактику при травматических повреждениях ТК. Так, при сумме баллов до 2 включительно предлагается выполнять ушивание участка повреждения кишечным швом без формирования (превентивной) кишечной стомы, а при сумме 3 и более предлагается формировать кишечную стому после ушивания повреждений (или резекции поврежденного участка ТК).

Так как данные литературы и собственный опыт показывают, что в нижеприведенных ситуациях риск несостоятельности швов крайне высокий, и частоту несостоятельности снижает только формирование кишечной стомы, следующим факторам риска присвоено по 3 балла: наличие распространенного гнойного или калового перитонита, абсцесса в зоне повреждения кишки, забрюшинной флегмоны; повреждение более $\frac{1}{2}$ окружности кишки (если не показана правосторонняя гемиколэктомия); огнестрельное повреждение кишки (если не показана правосторонняя гемиколэктомия); повреждение мезентериальных сосудов с нарушением питания кишки.

По 2 балла нами было присвоено следующим ситуациям ввиду того, что ни по нашим данным и ни по данным литературы на этот счет однозначного мнения нет, но все же наличие этих категорий мы посчитали существенными факторами

риска несостоятельности швов при травме ТК – это: декомпенсированный травматический или геморрагический шок; локализация повреждения в левом фланге ТК, в том числе и в прямой кишке; наличие каловых камней в просвете ТК; два и более повреждения ТК (если не показана правосторонняя гемиколэктомия).

Характеристикам повреждений, которые сами по себе по отдельности не ведут к несостоятельности швов, по данным литературы и по нашим данным, но вкуче с другими факторами риска могут привести к этому грозному осложнению в послеоперационном периоде, нами присвоено по 1 баллу: повреждение размерами более 1 см, но менее $\frac{1}{2}$ окружности ТК; повреждение в результате закрытой ТЖ; наличие распространенного ЗК.

Ориентируясь на данную шкалу, оперировано 56 пострадавших с травмой внебрюшинных отделов ТК, включенных в основную группу клинического материала. Результаты лечения подверглись сравнению с группой контроля, состоящей из 38 пострадавших с данным видом травмы. В основной группе пострадавших несостоятельность швов ушитых повреждений ТК имела место в 2 (3,8%) из 52 случаях, в контрольной группе – в 9 (23,7%) ($p < 0,005$), статистически достоверные различия данных показателей говорят об эффективности предложенной шкалы. При этом различия в количестве стомированных пострадавших в основной (36 или 69,2%) и в контрольной (21 или 55,3%) группах статистически недостоверны ($p > 0,17$).

Таким образом, оценка риска несостоятельности швов при травматических повреждениях внебрюшинных отделов ТК с использованием разработанной балльной шкалы позволило снизить частоту данного осложнения с 23,7 до 3,8% ($p < 0,005$), своевременно выставляя показания к формированию кишечной стомы, не увеличивая количества стомированных пострадавших (с 55,3 до 69,2%) ($p > 0,17$).

Далее нами изучена диагностическая ценность разработанного и внедренного в практику способа диагностики ранений ободочной кишки. У 14 пострадавших в стабильном состоянии без признаков шока с одиночными колото-резаными ранениями поясничной области после выполнения первичной хирур-

гической обработки раны применен разработанный и запатентованный метод диагностики ранений ободочной кишки, основанный на проведении химической реакции на определение скрытой крови в промывных клизмённых водах. Чувствительность, специфичность, точность, положительная и отрицательная предсказывающие способности разработанного способа составляют 92,9%, 77,8%, 84,4%, 76,5%, 93,3% соответственно, что позволяет рекомендовать его в сомнительных случаях для диагностики ранений внебрюшинных отделов ТК.

Интересной представляется динамика ВБД у оперированных пострадавших с ТЖ на фоне и без ТПОЗП с различной исходной степенью ВБГ. В выборку не включены пострадавшие с летальным исходом и с внутри- и забрюшинными осложнениями в период мониторинга ВБД. При анализе динамики следует учитывать, что к концу каждого лапаротомного оперативного вмешательства стягивали края лапаротомной раны и измеряли ВБД любым из вышеописанных способов и при значениях ВБД 15 мм рт. ст. и выше на фоне миорелаксации и зондовой декомпрессии кишечника проводили временное закрытие брюшной полости. Этим объясняется то, что ВБД у пострадавших к концу операции не превышает 15 мм рт. ст.

Результаты измерений ВБД показали следующее. Как при отсутствии исходной ВБГ, так и при наличии исходной ВБГ любой степени тяжести послеоперационная динамика ВБД у пострадавших с ТЖ без ТПОЗП и на фоне ТПОЗП носит нелинейный характер и включает в себя фазу первоначального повышения ВБД и его последующего снижения. При ВБГ первой и второй степеней фаза послеоперационного подъема ВБД длится существенно дольше, чем при исходном отсутствии ВБГ – до 12 и 24 часов соответственно против трех часов. При исходной ВБГ третьей степени после быстрой (трехчасовой) фазы послеоперационного роста ВБД возникает фаза его длительной стабилизации на повышенном уровне, которая при отсутствии ТПОЗП длится до двух, а на фоне ТПОЗП – до трех суток. Независимо от наличия или отсутствия исходной ВБГ фаза снижения ВБД протекает гораздо интенсивнее при отсутствии ТПОЗП.

То есть, при ТЖ с ТПОЗП снижение ВБД в послеоперационном периоде протекает значимо медленнее, нежели без них, причем, чем выше уровень исходного ВБД, тем длительнее происходит его снижение.

У 44 пострадавших с ТПОЗП, а именно у 27 пострадавших с закрытой травмой почки и у 17 пострадавших с внебрюшинными разрывами МП, полученными в результате также закрытой травмы, нами проведено измерение давления в ЗП во время ЛТ то есть – в условиях «открытого» живота устройством для измерения внутритканевого давления фирмы «Stryker» REF 295-1 путем пункции ЗП.

Во всех 44 случаях измерения в интактных точках ЗП показатель давления колебался от 9 до 13 мм рт. ст. и в среднем составлял $10,5 \pm 1,3$ мм рт. ст., то есть соответствовал нормальным показателям ВБД. Измерение давления в области ненапряженных ЗК в 27 случаях дало примерно аналогичные результаты. В данных случаях давление в ЗК также колебалось от 9 до 13 мм рт. ст. и в среднем составляло $10,6 \pm 1,3$ мм рт. ст., то есть также соответствовало нормальным показателям ВБД. Давление в напряженных ЗК колебалось от 12 до 16 мм рт. ст. и в среднем составляло $14,00 \pm 1,17$ мм рт. ст. ($p < 0,0001$), что значимо больше нежели в ненапряженных ЗК. Результаты измерений также показали, что в условиях «закрытого» живота показатели давления в ЗП и ВБД во всех случаях совпадали.

То есть, давление в ЗП при травматических повреждениях его органов совпадает с показателями внутрибрюшного за исключением случаев формирования напряженных ЗК, внутри которых определяется гипертензия с давлением $14,00 \pm 1,17$ мм рт. ст., что говорит о возможности использования данного показателя для объективизации степени напряженности последних.

С целью изучения влияния ВБГ на кровотоки в магистральных сосудах ЗП, после получения информированного согласия определенной группы больных, которым планировалось проведение плановых лапароскопических оперативных вмешательств, нами выполнено измерение диаметра правой и левой ОБА, ОБВ и скоростных показателей кровотока в данных сосудах у этих больных посредством выполнения УЗИ во время проведения самих оперативных вмешательств при уровнях ВБД 0, 5, 10, 15 и 20 мм рт. ст., который устанавливался инфулято-

ром (создавался напряженный карбоксиперитонеум на определенных уровнях давления). ЛС проводилась под интубационным наркозом с миорелаксацией.

Влияние (η^2) фактора ВБД на диаметр ОБА оказалось значимым и умеренно сильным как для правой ($\eta^2=0,44$; $F=9$, $p<0,0001$), так и для левой ($\eta^2=0,52$; $F=12,2$, $p<0,0001$) артерии. При этом зависимость диаметра ОБА от уровня ВБД оказалась нелинейной: последовательный прирост ВБД на 5 мм рт. ст. на разных участках диапазона его изменений оказывал неодинаковый эффект. Корреляционное отношение (η – безразличное к форме зависимости) между ВБД и диаметром для правой и левой ОБА составило 0,66 и 0,72 соответственно, в то время как коэффициент линейной корреляции оказался существенно меньше: -0,61 и -0,65 соответственно.

Без карбоксиперитониума (нулевое значение ВБД) средний диаметр правой ОБА составил $7,8\pm 0,4$ мм. При возникновении и росте ВБД средний диаметр правой ОБА уменьшался, но до уровня ВБД 15 мм рт. ст. каждое последующее снижение среднего диаметра оказывалось малосущественным и статистически незначимым. Лишь при ВБД 15 мм рт. ст. средний диаметр ОБА, составив $7,4\pm 0,4$ мм, оказался достоверно ниже исходного ($p<0,04$). Однако при повышении ВБД еще на 5 мм рт. ст. – до 20 мм рт. ст. – произошло достаточно резкое и статистически значимое ($p<0,004$ и менее) по отношению ко всем предшествующим значениям снижение среднего диаметра правой ОБА до уровня $6,9\pm 0,3$ мм, что составляет 89% от исходного значения.

Практически то же самое имело место и для левой ОБА. И здесь до момента, когда ВБД достигло уровня 15 мм рт. ст., диаметр ОБА снижался крайне незначительно и статистически незначимо. Лишь при ВБД 15 мм рт. ст. он оказался статистически достоверно ($p<0,03$) ниже, чем при отсутствии карбоксиперитониума – $7,2\pm 0,3$ мм против $7,4\pm 0,4$ мм. Существенное и статистически значимое ($p<0,001$) относительно всех предшествующих значений снижение среднего диаметра левой ОБА также произошло лишь по достижении ВБД уровня 20 мм рт. ст. В этом случае оно составило уже $6,6\pm 0,2$ мм, т. е. 87% от исходного уровня.

Зависимость скорости кровотока в ОБА от уровня ВБД оказалась гораздо сложнее и существенно слабее, чем в рассмотренной выше зависимости диаметра ОБА: для правой ОБА $\eta^2=0,25$; $F=3,7$, $p<0,02$, для левой $\eta^2=0,20$; $F=2,6$, $p<0,04$. Более того, она оказалась и отчетливо более нелинейной.

На участке от нулевого значения ВБД до ВБД 10 мм рт. ст. средняя скорость кровотока в правой ОБА значимо ($p<0,05$) увеличивается с $0,70\pm 0,27$ до $0,89\pm 0,24$ м/с. Однако при нарастании ВБД до 15 и 20 мм рт. ст. скорость кровотока в правой ОБА вновь резко и значимо ($p<0,01$) падает до уровней, сопоставимых и значимо ($p>0,42$ и $p>0,23$) не отличающихся от исходного $0,62\pm 0,10$ и $0,58\pm 0,17$ м/с. Практически то же самое имело место и для зависимости от ВБД скорости кровотока в левой ОБА. В данной артерии в интервале значений ВБД от 0 до 10 мм рт. ст. средняя скорость кровотока значимо ($p<0,05$) нарастает с $0,68\pm 0,11$ до $0,86\pm 0,25$ м/с. Однако при повышении ВБД до 15 мм рт. ст. имеет место пусть и незначимое, но заметное снижение средней скорости кровотока до $0,73\pm 0,17$ м/с, что практически совпадает с той, что имела место при ВБД 5 мм рт. ст. При ВБД 20 мм рт. ст. средняя скорость кровотока в левой ОБА, также как и в правой, становится сопоставимой и даже чуть меньшей, чем при нулевом значении ВБД, достигая значения $0,57\pm 0,18$ м/с. В целом, при ВБД 15 и 20 мм рт. ст. средние скоростные показатели кровотока в левой ОБА, как и в правой, значимо не отличаются от исходного уровня ($p>0,53$ и $p>0,23$).

Следует отметить, что корреляционное отношение (η) между ВБД и скоростью кровотока в правой и левой ОБА составило соответственно 0,5 и 0,45, в то время как коэффициент линейной корреляции оказался в разы ниже: -0,26 и -0,14. Это является объективным доказательством нелинейности данной зависимости, причем более выраженной, чем в случае изменений диаметра ОБА.

Влияние (η^2) фактора ВБД на диаметр ОБВ оказалось очень сильным и высоко достоверным для правой и левой вены. Для правой вены влияние этого фактора составило 80% ($F=108$, $p<<0,0001$), т. е. коэффициент корреляции между уровнем давления и диаметром вены достигает значения 0,89, приближающегося к функциональной зависимости. Действительно, по мере повышения ВБД диа-

метр ОБВ прогрессивно увеличивается практически пропорционально росту давления. Если вне карбоксиперитонеума диаметр вены составил в среднем $8,6 \pm 0,8$ мм, то при максимальном давлении в 20 мм рт. ст. средний просвет вены достиг значения $13,90 \pm 0,47$ мм. Различия средних значений диаметра вены при всех уровнях давления статистически значимы при $p < 0,001$ и менее.

Аналогичная картина имела место и для диаметра левой ОБВ. По мере роста ВБД ее средний диаметр также прогрессивно нарастает с $7,9 \pm 1,0$ мм вне карбоксиперитонеума до $14,2 \pm 1,2$ мм при максимальном давлении в 20 мм рт. ст. Различия всех средних значений также статистически достоверны при $p < 0,05$ и менее. Зависимость диаметра левой ОБВ от уровня ВБД также очень тесная – $\eta^2 = 81\%$ ($F = 49$, $p < < 0,0001$). Соответственно, очень высок и коэффициент корреляции диаметра вены и ВБД, который составил 0,9.

Столь же тесной оказалась зависимость от уровня ВБД скорости кровотока в ОБВ. Для правой вены влияние фактора изменения давления на скорость кровотока составило 81% ($F = 101$, $p < < 0,0001$), а для левой – 92% ($F = 140$, $p < < 0,0001$). Коэффициенты корреляции изменения скорости кровотока с изменениями уровня давления составили соответственно 0,9 и 0,96, т. е. также свидетельствуют о наличии практически функциональной зависимости скорости кровотока от давления в брюшной полости. Однако характер такого влияния оказался совершенно иным в сравнении с тем, что наблюдалось при анализе изменений диаметра вен.

Скорость кровотока в правой ОБВ при пропорциональном изменении ВБД изменяется нелинейно. Вне карбоксиперитонеума средняя скорость кровотока в правой ОБВ составляла $0,30 \pm 0,05$ м/с. При повышении ВБД до 5 мм рт. ст. скорость кровотока резко двукратно падает до среднего уровня $0,14 \pm 0,02$ м/с. Однако при дальнейшем увеличении давления скорость кровотока изменяется гораздо медленнее и при максимальном давлении в 20 мм рт. ст. снижается лишь до $0,09 \pm 0,01$ м/с, т. е. лишь примерно на 30% от уровня, имевшего место при давлении в 5 мм рт. ст. Следовательно, четырехкратный рост ВБД привел лишь к полторократному снижению скорости кровотока. Важно отметить, что, если снижение скорости кровотока при максимальном (20 мм рт. ст.) давлении по отно-

шению к его уровню при минимальном давлении (5 мм рт. ст.) высоко достоверно ($p < 0,0001$), то при каждом последовательном приросте давления с 5 до 20 мм рт. ст. различия средних уровней скорости кровотока недостоверны при $p > 0,05 \div 0,37$.

В принципе аналогичная картина имела место и в левой ОБВ. Вне карбоксиперитонеума средняя скорость кровотока в ней составляла $0,27 \pm 0,04$ м/с, а при повышении давления до 5 мм рт. ст. также резко – примерно двукратно – падала до среднего уровня $0,15 \pm 0,02$ м/с.

Однако в отличие от того, что происходило в правой ОБВ, в данном случае повышение ВБД до 10 мм рт. ст. вызвало также значимое ($p < 0,0001$) падение скорости кровотока до среднего уровня $0,10 \pm 0,01$ м/с. При последующем последовательном нарастании давления на каждые 5 мм рт. ст. последовательные изменения скорости кровотока оказались статистически незначимыми ($p > 0,14 \div 0,20$). Тем не менее, при максимальном давлении в 20 мм рт. ст. средняя скорость кровотока оказалась значимо ($p < < 0,0001$) и существенно (примерно двукратно) ниже, чем при минимальном (5 мм рт. ст.) давлении в брюшной полости. Следовательно, и в левой ОБВ четырехкратный прирост ВБД сопровождался существенно более слабым – лишь двукратным – снижением скорости кровотока.

То есть последовательное пропорциональное нарастание ВБД вызывает также последовательное и практически пропорциональное увеличение просвета правой и левой ОБВ. Зависимость диаметра ОБВ от уровня ВБД практически функциональная. Зависимость скорости кровотока в правой и левой ОБВ от уровня ВБД практически также функциональная, однако при последовательном и пропорциональном изменении давления скорость кровотока изменяется нелинейно: сам факт возникновения давления величиной в 5 мм рт. ст. вызывает резкое – примерно двукратное – снижение скорости кровотока, но дальнейший последовательный рост ВБД сопровождается гораздо более медленным, постепенным снижением скорости.

Таким образом, с прогрессированием ВБГ прогрессирует ухудшение кровотока в магистральных сосудах ЗП в основном за счет нарушения венозного

оттока крови, о чем свидетельствуют постепенное увеличение просвета бедренных вен и снижение скорости кровотока в них, уменьшение просвета бедренных артерий.

Для изучения эффективности разработанных и внедренных методов диагностики и алгоритмов взята группа контроля, состоящая из 383 пострадавших с ТПОЗП, пролеченных в клинике в период с 1994 по 2002 гг. Сравнительный анализ показал, что применение разработанных методов диагностики и алгоритмов ведения позволили достоверно сократить количество койко-дней, проведенных в стационаре, у пострадавших с ТПОЗП с $14,5 \pm 0,4$ до $12 \pm 0,4$ дней ($p < 0,001$), снизить показатели послеоперационных осложнений с 18,8 до 14,2% ($p < 0,05$), общей летальности – с 11 до 6,1% ($p < 0,01$), послеоперационной летальности – с 11,1 до 6,6% ($p < 0,01$).

ВЫВОДЫ

1. Травматические повреждения органов забрюшинного пространства встречаются в 71,1% случаев травмы живота, из них наиболее часто повреждаются корни брыжеек кишечника (32,4%), почка (14,8%) и внебрюшинные отделы мочевого пузыря (10,5%).

2. После оперативной ревизии органов забрюшинного пространства у 10,7% пострадавших с открытыми и 6% с закрытыми травматическими повреждениями возникает рецидив кровотечения из органов и сосудов клетчатки забрюшинного пространства. Применение разработанного способа интраоперационного контроля эффективности гемостаза путем создания временной управляемой медикаментозной артериальной гипертензии позволило снизить частоту данного осложнения с 7,9 до 1,4% ($p < 0,0005$).

3. Хирургическая тактика при травматических забрюшинных кровоизлияниях, согласно разработанному алгоритму, может включать консервативное лечение, эндоваскулярный гемостаз, выполнение лапаро- или люмботомии с ревизией органов забрюшинного пространства в зависимости от распространенности, объема, локализации кровоизлияния, степени повреждения забрюшинно расположенных органов, наличия признаков продолжающегося забрюшинного кровотечения, степени выраженности внутрибрюшной гипертензии.

4. Интраоперационное чрезбрюшинное ультразвуковое исследование при закрытой травме магистральных сосудов забрюшинного пространства, внебрюшинных отделов поджелудочной железы, двенадцатиперстной кишки, мочевого пузыря, толстой кишки имеет чувствительность 100%, 86,7%, 85,7%, 95,7%, 41,7%, специфичность – 81,8%, 82,4%, 94,1%, 80%, 54,5%, точность – 80%, 84,4%, 90,3%, 90,9%, 47,8%, положительную предсказывающую способность – 77,8%, 81,3%, 92,3%, 91,7%, 50%, отрицательную предсказывающую способ-

ность – 100%, 87,5%, 88,9%, 88,9%, 46,2% соответственно, а при закрытой травме почки позволяет уточнять степень ее повреждения.

5. Разработанный способ диагностики ранений ободочной кишки имеет чувствительность, специфичность, точность, положительную и отрицательную предсказывающие способности 92,9%, 77,8%, 84,4%, 76,5%, 93,3% соответственно.

6. В эксперименте показано, что забрюшинное кровоизлияние приводит к снижению функциональной активности кишечника, причем тяжесть проявлений синдрома кишечной недостаточности последовательно возрастает по мере увеличения срока от момента формирования кровоизлияния, а доля тяжелых форм проявления синдрома – по мере увеличения объема кровоизлияния.

7. У пострадавших с травмой живота с повреждениями органов забрюшинного пространства снижение внутрибрюшного давления в послеоперационном периоде носит нелинейный характер и протекает значительно медленнее, нежели без них, причем, чем выше уровень исходного внутрибрюшного давления, тем длительнее происходит его снижение.

8. Давление в забрюшинном пространстве при травматических повреждениях его органов совпадает с показателями внутрибрюшного, за исключением случаев формирования напряженных забрюшинных кровоизлияний, внутри которых определяется гипертензия с давлением $14,00 \pm 1,17$ мм рт. ст., что может применяться для объективизации степени напряженности последних.

9. С прогрессированием внутрибрюшной гипертензии прогрессирует снижение кровотока в сосудах забрюшинного пространства в основном за счет нарушения венозного кровотока.

10. В эксперименте показано, что с ростом внутрибрюшного давления до 25 мм рт. ст. при острой потере 10 и 20% объема циркулирующей крови повышается уровень лактата крови в 3,3 и 3,9 раз соответственно относительно исходного значения, что свидетельствует об усилении тканевой ишемии в органах брюшной полости и забрюшинного пространства, причем при одинаковых показателях внутрибрюшного давления уровень лактата значительно выше при потере 20% объема циркулирующей крови чем 10%, что говорит о прямой положитель-

ной корреляции между тяжестью тканевой ишемии и тяжестью кровопотери в условиях внутрибрюшной гипертензии.

11. У пострадавших с тяжелыми травматическими повреждениями органов забрюшинного пространства выполнение декомпрессивной релапаротомии в рамках концепции этапного лечения при сохранении внутрибрюшного давления на уровне 20 мм рт. ст. и выше в течение 12 часов или ранее в случае достижения показателями уровня лактата крови 6 ммоль/л позволило снизить летальность с 60,9 до 31,6% ($p < 0,04$).

12. Оценка риска несостоятельности швов при травматических повреждениях внебрюшинных отделов толстой кишки с использованием разработанной балльной шкалы позволила снизить частоту данного осложнения с 23,7 до 3,8% ($p < 0,005$), своевременно выставляя показания к формированию кишечной стомы, не увеличивая количества стомированных пострадавших (с 55,3 до 69,2%) ($p > 0,17$).

13. В 65,2% случаев проникающих ранений живота из гражданского огнестрельного оружия резиновый снаряд повреждает анатомические структуры забрюшинного пространства и в 66,7% случаев из них теряется в его клетчатке. Реакция мягких тканей забрюшинного пространства на данный снаряд, как показано в эксперименте, минимальная и через 12 месяцев проявляется формированием рубца.

14. Внедрение разработанных методов диагностики и алгоритмов позволило сократить количество койко-дней, проведенных в стационаре, у пострадавших с травматическими повреждениями органов забрюшинного пространства с $14,5 \pm 0,4$ до $12 \pm 0,4$ дней ($p \ll 0,001$), снизить показатели послеоперационных осложнений с 18,8 до 14,2% ($p < 0,05$), общей летальности – с 11 до 6,1% ($p < 0,01$), послеоперационной летальности – с 11,1 до 6,6% ($p < 0,01$).

ПРАКТИЧЕСКИЕ РЕКОМЕНДАЦИИ

1. При выборе хирургической тактики при травматических забрюшинных кровоизлияниях рекомендуется руководствоваться распространенностью, локализацией кровоизлияния, связью его с органами забрюшинного пространства, степенью повреждения и компрессии данных органов, наличием признаков продолжающегося забрюшинного кровотечения, степенью выраженности внутрибрюшной гипертензии.

2. При диагностировании травматического забрюшинного кровоизлияния с помощью лучевых методов исследования при стабильном состоянии пострадавшего, отсутствии признаков внутреннего кровотечения, перитонита, повреждения органов брюшной полости и забрюшинного пространства, требующих неотложного оперативного вмешательства, рекомендуется за пострадавшим устанавливать наблюдение, назначать консервативное лечение, включающее в себя обязательное проведение гемостатической и антибактериальной терапии.

3. При выявлении у пострадавших с травматическими забрюшинными кровоизлияниями признаков продолжающегося забрюшинного кровотечения рекомендуется выполнять ангиографию, эндоваскулярный гемостаз; при невозможности верифицировать источник кровотечения или достичь гемостаза рекомендуется выполнять лапаротомию (релапаротомию) или люмботомию (при изолированном повреждении почки), ревизию кровоизлияния, гемостаза.

4. При диагностировании травматического забрюшинного кровоизлияния в ходе оперативного вмешательства рекомендуется измерять давление в нем, давление 14 мм рт. ст. и выше будет служить объективным критерием напряженности кровоизлияния, а значит – и показанием к его ревизии.

5. При диагностировании в ходе лапаротомии забрюшинного кровоизлияния, полученного в результате закрытой травмы, или при подозрении на разрыв почки, внебрюшинных отделов поджелудочной железы, двенадцатиперстной

кишки, мочевого пузыря с целью диагностики повреждения органа и определения степени его тяжести рекомендуется выполнять интраоперационное чрезбрюшинное ультразвуковое исследование забрюшинного пространства.

6. При диагностировании травматического забрюшинного кровоизлияния в ходе операции абсолютными показаниями к его ревизии рекомендуется считать следующие: пульсация, напряжение забрюшинного кровоизлияния, увеличение его размеров (нарастание) в динамике, распространение за пределы предполагаемого поврежденного органа (распространенные и тотальные кровоизлияния), расположение в проекции поджелудочной железы или полого органа.

7. После ревизии органов забрюшинного пространства, в случае если оперативное вмешательство выполнялось на фоне артериальной гипотензии, при отсутствии противопоказаний (тяжелая черепно-мозговая травма, пожилой и старческий возраст пострадавшего, острые нарушения мозгового кровообращения и инфаркты миокарда в анамнезе), перед закрытием операционной раны рекомендуется производить контроль эффективности гемостаза путем временного повышения систолического артериального давления до 140 мм рт. ст. на 30 сек посредством внутривенного введения симпатомиметиков в необходимой дозе, после чего производить повторный осмотр поврежденных участков на наличие кровотечения; при отсутствии кровотечения введение симпатомиметиков прекращать или снижать дозу вводимого препарата до поддержания жизненно необходимых цифр артериального давления; при наличии кровотечения применять дополнительные методы гемостаза.

8. Пострадавшим с травматическими повреждениями органов забрюшинного пространства рекомендуется измерять и мониторировать в динамике внутрибрюшное давление и уровень лактата периферической крови. При сохранении внутрибрюшного давления на уровне 20 мм рт. ст. и выше в течение 12 часов или ранее в случае достижения показателей уровня лактата крови 6 ммоль/л рекомендуется выполнять декомпрессивную лапаротомию (релапаротомию).

9. Пострадавшим с травматическими повреждениями органов забрюшинного пространства в ходе динамического ультразвукового исследования ре-

комендуется измерять диаметр общих бедренных вен, увеличение которого в динамике будет свидетельствовать об увеличении внутрибрюшного давления, а уменьшение – об обратном.

10. Пострадавшим с подозрением на ранение внебрюшинных отделов ободочной кишки при стабильном состоянии и отсутствии перитонеальной симптоматики рекомендуется применять способ диагностики данных ранений путем выполнения очистительной клизмы с последующим химическим исследованием промывных вод на наличие пигментов крови. Положительный результат анализа может служить дополнительным аргументом в пользу наличия ранения ободочной кишки.

11. При травматических повреждениях внебрюшинных отделов толстой кишки рекомендуется использовать балльную шкалу оценки риска несостоятельности швов и при сумме баллов 3 и более завершать операцию формированием разгрузочной кишечной стомы.

12. При проникающих ранениях живота резиновым снарядом из гражданского огнестрельного оружия с потерей снаряда в забрюшинной клетчатке не рекомендуется расширять объем операции с целью его извлечения при отсутствии прочих показаний.

13. Пострадавшим с травматическими повреждениями органов забрюшинного пространства рекомендуется проводить профилактику пареза кишечника и прогрессирования внутрибрюшной гипертензии, как интраоперационно путем выполнения зондовой декомпрессии кишечника, применения методов временного закрытия лапаротомной раны при внутрибрюшном давлении 15 мм рт. ст. и выше, так и после операции путем медикаментозной стимуляции кишечника, перидуральной нейровегетативной блокады, очистительных клизм, вплоть до продленной миорелаксации на фоне искусственной вентиляции легких.

14. Пострадавшим с травматическими повреждениями органов забрюшинного пространства, с внутрибрюшной гипертензией рекомендуется проводить профилактику тромбоэмболических осложнений, как у категории больных с высоким риском.

СПИСОК СОКРАЩЕНИЙ

ВБГ – внутрибрюшная гипертензия

ВБД – внутрибрюшное давление

ГОО – гражданское огнестрельное оружие

ДПК – двенадцатиперстная кишка

ЗК – забрюшинные кровоизлияния

ЗП – забрюшинное пространство

ИО – истинно отрицательный

ИП – истинно положительный

ИЧБУЗИ – интраоперационное чрезбрюшинное ультразвуковое исследование

КТ – компьютерная томография

ЛО – ложноотрицательный

ЛП – ложноположительный

ЛС – лапароскопия

ЛТ – лапаротомия

МП – мочевого пузыря

ОБА – общая бедренная артерия

ОБВ – общая бедренная вена

ОБП – органы брюшной полости

ОЦК – объем циркулирующей крови

ПЖ – поджелудочная железа

СВБГ – синдром внутрибрюшной гипертензии

СКН – синдром кишечной недостаточности

СТ – сочетанная травма

ТЖ – травма живота

ТК – толстая кишка

ТПОЗП – травматические повреждения органов забрюшинного пространства

УЗИ – ультразвуковое исследование

ФГДС – фиброгастродуоденоскопия

ЧЛС – чашечно-лоханочная система

DCS – Damage Control Surgery

ISS – Injury Severity Score

OIS – Organ Injury Scaling

СПИСОК ЛИТЕРАТУРЫ

1. Абакумов, М.М. Damage control: что нового? / М.М. Абакумов, П.М. Богопольский // Хирургия. – 2007. – № 11. – С. 59-62.
2. Абакумов, М.М. Особенности диагностики и определения рациональной лечебной тактики при закрытой сочетанной травме живота / М.М. Абакумов, Н.В. Лебедев, В.И. Малярчук // Российский медицинский журнал. – 2003. – № 2. – С. 16-20.
3. Абакумов, М.М. Повреждения живота при сочетанной травме / М.М. Абакумов, Н.В. Лебедев, В.И. Малярчук. – М.: ОАО «Издательство «Медицина», 2005. – 176 с.
4. Абакумов, М.М. Ранения шеи, груди и живота при суицидальных и аутоагрессивных действиях / М.М. Абакумов, Н.М. Захарова // Хирургия. – 2011. – № 1. – С. 6-11.
5. Абдоминальный сепсис при травматических повреждениях 12-перстной кишки / Б.В. Сигуа, А.П. Михайлов, А.М. Данилов [и др.] // Материалы XI Съезда хирургов Российской Федерации. – Волгоград, 2011. – С. 555-556.
6. Алиев, С.А. Повреждение толстой кишки в хирургии абдоминальных травм / С.А. Алиев, Э.С. Алиев // Актуальные проблемы колопроктологии: материалы науч. конф. – М., 2005. – С. 410–412.
7. Алимбаев, Е.С. Травмы ободочной кишки / Е.С. Алимбаев // Журнал Алма-тинского государственного института усовершенствования врачей. – 2010. – № 3–4. – С. 85–86.
8. Алишихов, А.М. Возможности эндовидеохирургии при абдоминальной травме / А.М. Алишихов, М.К. Абдулжжалилов, Д.Ю. Богданов // Материалы XI Съезда хирургов Российской Федерации. – Волгоград, 2011. – С. 575.

9. Аллахвердиева, Г.К. Забрюшинная гематома у больных с сочетанной закрытой абдоминальной травмой: автореф. дис. ... канд. мед. наук: 14.01.17 / Аллахвердиева Гюнель Кариб кызы. – М., 2011. – 28 с.
10. Алпаидзе, Б.Н. Клиника, диагностика и лечение посттравматических забрюшинных гематом: автореф. дис. ... канд. мед. наук: 14. 00. 27 / Бадри Ноевич Алпаидзе. – М., 1985. – 20 с.
11. Амирова, А.М. Травма паренхиматозных органов брюшной полости и забрюшинного пространства: эхографические аспекты диагностики в выборе тактики хирургического лечения : автореф. дис. ... канд. мед. наук : 14.00.27 : 14.00.19 / Амирова Альбина Мухарямовна. – Уфа, 2005. – 21 с.
12. Анализ хирургического лечения больных с огнестрельными ранениями живота в условиях мирного времени / И.И. Таранов, Н.Л. Хашиев, Я.Н. Свиридов, И.М. Зорин // Материалы Первого Съезда хирургов Южного Федерального округа. – Ростов н/Д, 2007. – С. 76–77.
13. Аппаратная реинфузия крови при внутрибрюшных кровотечениях / А.С. Ермолов, В.В. Валетова, Е.Н. Кобзева [и др.] // Хирургия. – 2009. – № 9. – С. 24–28.
14. Аппаратная управляемая лапаростомия в лечении перитонита с синдромом абдоминальной компрессии / С.Г. Измайлов, М.Г. Рябков, А.Ю. Щукин [и др.] // Хирургия. – 2008. – № 11. – С. 47–52.
15. Бабаханян, А.Р. Морфологическая характеристика повреждений из нелетального оружия резиновыми пулями: автореф. дис. ... канд. мед. наук : 14.00.24 / Бабаханян Армен Робертович. – СПб., 2007. – 22 с.
16. Басек, И.В. Неотложная комплексная лучевая диагностика закрытых повреждений почек при сочетанной травме: автореф. дис. ... канд. мед. наук : 14.00.19 / Басек Илона Владимировна. – СПб., 2004. – 26 с.
17. Богомолов, Н.И. Тактика DAMAGE CONTROL при травме и гнойных висцеральных процессах живота и груди / Н.И. Богомолов, Н.В. Белинов, Н.Н. Томских // Материалы XI Съезда хирургов Российской Федерации. – Волгоград, 2011. – С. 581–582.

18. Брюсов, П.Г. Многоэтапная хирургическая тактика («damage control») при лечении пострадавших с политравмой / П.Г. Брюсов // Военно-медицинский журнал. – 2008. – № 4. – С. 19–24.
19. Буянов, А.Л. Эндовидеотехнологии в диагностике и лечении сочетанной травмы / А.Л. Буянов, С.А. Касумьян // Материалы Первой международной конференции по торако-абдоминальной хирургии, посвященной к 100-летию со дня рождения академика Б.В. Петровского. – М., 2008. – С. 159–160.
20. Видеоэндохирургическая диагностика и лечение повреждений живота при сочетанной травме / В.Н. Ситников, М.Ф. Черкасов, В.А. Литвинов [и др.] // Хирургия. – 2006. – № 7. – С. 45-50.
21. Возможности видеолапароскопии при закрытой травме живота у пострадавших в дорожно-транспортных происшествиях / М.Ш. Хубутя, П.А. Ярцев, А.А. Гуляев [и др.] // Неотложная медицинская помощь. – 2012. – № 4. – С. 51–56.
22. Возможности видеоэндохирургии при закрытых повреждениях органов брюшной полости у пострадавших с сочетанной травмой / А.М. Хаджибаев, Б.И. Шукуров, Ш.К. Атаджанов, А.Т. Хакимов // Вестник экстренной медицины. – 2010. – № 4. – С. 23–26.
23. Возможности экстренной лапароскопии у пострадавших с абдоминальной травмой / М.Ш. Хубутя, П.А. Ярцев, А.А. Гуляев, В.Т. Самсонов [и др.] // Материалы XI Съезда хирургов Российской Федерации. – Волгоград, 2011. – С. 633.
24. Гланц, С. Медико-биологическая статистика / С. Гланц. – М.: Практика, 1999. – 461 с.
25. Глыбочко, П.В. Длительность пребывания в стационаре больных с закрытыми травмами почек в зависимости от выбранной лечебной тактики / П.В. Глыбочко, В.А. Башков // Фундаментальные исследования. – 2005. – № 9. – С. 12–13.
26. Голобородько, Н.К. Забрюшинные гематомы: терминология, номенклатура, классификация / Н.К. Голобородько, В.А. Пронин // Ортопедия и травматология. – 2001. – № 4. – С. 47–50.

27. Горшков, С.З. Закрытые повреждения органов брюшной полости и забрюшинного пространства / С.З. Горшков. – М.: Медицина, 2005. – 220 с.
28. Губайдуллин, Р.Р. Нарушения в системе транспорта кислорода и пути их коррекции у больных с внутрибрюшной гипертензией в периоперационном периоде: автореф. дис. ... канд. мед. наук: 14.00.37 / Губайдуллин Ренат Рамилевич. – М., 2005. – 21 с.
29. Гуманенко, Е.К. Клинико-патогенетическое обоснование новой стратегии и тактики лечения тяжелых сочетанных травм / Е.К. Гуманенко, А.В. Никифорова // Материалы XI Съезда хирургов Российской Федерации. – Волгоград, 2011. – С. 592.
30. Дворянкин, Д.В. Хирургическая тактика при повреждениях ободочной кишки у пострадавших в состоянии травматического шока / Д.В. Дворянкин // Медико-биологические и социально-психологические проблемы безопасности в чрезвычайных ситуациях. – 2011. – № 4. – С. 34–36.
31. Демидов, В.А. Наш опыт лечения пострадавших с травмой толстой кишки / В.А. Демидов // Новые технологии в хирургии: материалы Международного хирургического конгресса. – Ростов н/Д, 2005. – С. 348.
32. Десять ведущих причин смерти в мире // Информационный бюллетень / Всемирная Организация Здравоохранения. – 2017. Режим доступа: <http://www.who.int/mediacentre/factsheets/fs310/ru/>
33. Диагностика закрытой травмы двенадцатиперстной кишки / Б.В. Сигуа, А.П. Михайлов, А.М. Данилов, И.С. Смирнова // Материалы Первого Съезда хирургов Южного Федерального округа. – Ростов н/Д, 2007. – С. 75.
34. Диагностика и лечение открытой травмы почек / А.Н. Смоляр, М.М. Абакумов, Т.В. Богницкая, Е.Ю. Трофимова // Неотложная медицинская помощь. – 2012. – № 1. – С. 32–34.
35. Диагностика и лечение ранений живота с повреждением забрюшинных органов и структур / А.Н. Смоляр, М.М. Абакумов, Т.Г. Бармина [и др.] // Хирургия. – 2009. – № 1. – С. 8–13.

36. Диагностика и лечение ранений поясничной области / А.П. Михайлов, А.М. Данилов, Е.В. Рыбакова, Ю.В. Демьянова // Материалы Первой международной конференции по торако-абдоминальной хирургии, посвященной к 100-летию со дня рождения академика Б.В. Петровского. – М., 2008. – С. 130–131.
37. Диагностика и лечение синдрома внутрибрюшной гипертензии при закрытой травме живота / Ю.М. Стойко, В.Ф. Зубрицкий, М.В. Забелин [и др.] // Вестник национального медико-хирургического Центра им. Н.И. Пирогова. – 2011. – Т. 6, № 1. – С. 45–47.
38. Диагностика и лечение травматических забрюшинных кровоизлияний / А.Н. Смоляр, Е.Ю. Трофимова, Т.В. Богницкая, М.М. Абакумов // Материалы XI Съезда хирургов Российской Федерации. – Волгоград, 2011. – С. 627.
39. Диагностика и лечение травматических повреждений поджелудочной железы / Б.М. Рахимов, И.В. Галкин, Е.А. Корымасов [и др.] // Материалы XI Съезда хирургов Российской Федерации. – Волгоград, 2011. – С. 619.
40. Диагностика и лечение тяжелой сочетанной травмы живота, сопровождающейся забрюшинными гематомами / В.В. Колесников, Б.М. Рахимов, И.В. Галкин, О.Н. Проценко // Альманах Института Хирургии им. А.В. Вишневского. – 2015. – № 2: Материалы XII Съезда хирургов России (7–9 октября 2015 г., Ростов-на-Дону). – С. 658–660.
41. Диагностика повреждений живота при сочетанной травме / А.Б. Молитвословов, М.И. Бокарев, Р.Е. Мамонтов [и др.] // Хирургия. – 2002. – № 9. – С. 22–26.
42. Диагностическая видеолапароскопия при травматическом панкреатите / Н.П. Истомин, В.Е. Розанов, А.И. Болотников, И.В. Хайкин // Альманах Института Хирургии им. А.В. Вишневского. – 2015. – № 2: Материалы XII Съезда хирургов России (7-9 октября 2015 г., Ростов-на-Дону). – С. 243–244.
43. Диагностическая значимость мониторинга внутрибрюшного давления в выборе лечебной тактики у больных перитонитом / В.Ф. Зубрицкий, А.Л. Щелоков, А.А. Крюков, М.В. Забелин // Инфекции в хирургии. – 2007. – № 3. – С. 52–54.

44. Диагностическая лапароскопия при колото-резанных ранениях живота / Э.Г. Абдуллаев, В.В. Бабышин, О.В. Дурьманов, А.Э. Абдуллаев // Материалы XI Съезда хирургов Российской Федерации. – Волгоград, 2011. – С. 574.
45. Диагностическая лапароскопия при ранениях проблемных анатомических зон / Е.В. Рыбакова, А.П. Михайлов, А.М. Данилов [и др.] // Материалы Первого Съезда хирургов Южного Федерального округа. – Ростов-на-Дону, 2007. – С. 73.
46. Диагностические возможности инструментальных методов исследования при ранениях поясничной области / А.Б. Сингаевский, А.М. Данилов, Б.В. Сигуа, К.Д. Ялда // Альманах Института Хирургии им. А.В. Вишневского. – 2015. – № 2: Материалы XII Съезда хирургов России (7-9 октября 2015 г., Ростов-на-Дону). – С. 1584–1586.
47. Доброквашин, С.В. Клинико-анатомическая классификация забрюшинных кровоизлияний / С.В. Доброквашин, А.Х. Давлетшин // Казанский медицинский журнал. – 2002. – Т. 83, № 3. – С. 199–201.
48. Довлатян, А.А. Результаты лечения изолированной и сочетанной травмы органов мочеполовой системы / А.А. Довлатян, Ю.В. Черкасов // Хирургия. – 2003. – № 5. – С. 53–58.
49. Дьякович, Н. Травматические повреждения органов мочевыделительной системы / Н. Дьякович // Европейская ассоциация урологов. – М., 2010. – С. 36–45.
50. Забрюшинная гематома у больных с сочетанной и изолированной травмой / А.А. Щеголев, О.А. Аль Сабунчи, Т.Г. Мурадян [и др.] // Альманах Института Хирургии им. А.В. Вишневского. – 2015. – № 2: Материалы XII Съезда хирургов России (7-9 октября 2015 г., Ростов-на-Дону). – С. 152.
51. Забрюшинное пространство // Большая медицинская энциклопедия / гл. ред. А.Н. Бакулев. – Т. 10. – М., 1959. – С. 528–542.
52. Забрюшинные кровоизлияния при травме живота / А.Х. Давлетшин, С.В. Доброквашин, И.Ф. Ахтямов, Р.А. Зулкарнеев. – Казань, Издательский дом «Медок», 2007. – 200 с.

53. Здравоохранение в России – 2015: стат. сб. / Росстат. – М., 2015. – 174 с.
54. Зинец, С.И. Прогнозирование, диагностика и миниинвазивное хирургическое лечение послеоперационных интраабдоминальных осложнений: автореф. дис. ... канд. мед. наук: 14.00.27 / Зинец Сергей Игоревич. – Пермь, 2007. – 21 с.
55. Игнатъев, В.Г. Хирургическая тактика при повреждениях ободочной и прямой кишки / В.Г. Игнатъев, В.М. Михайлова, А.А. Тарасов // Актуальные проблемы колопроктологии: материалы науч. конф. – М., 2005. – С. 425–427.
56. Информативность инструментальных методов диагностики при пельвиоабдоминальной травме, осложнившейся забрюшинным кровоизлиянием / И.К. Паладий, Е.Т. Бескиеру, А.В. Визитиу [и др.] // Актуальные вопросы хирургии: материалы XIV съезда хирургов республики Беларусь. – Витебск, 2010. – С. 91–92.
57. К вопросу о хирургическом лечении больных с огнестрельными ранениями прямой кишки / Э.В. Матиева, В.З. Тотиков, А.К. Хестанов [и др.] // Материалы XI Съезда хирургов Российской Федерации. – Волгоград, 2011. – С. 612–613.
58. Кабаненко, Т.П. Результаты использования ультразвукового исследования в диагностике внутрибрюшных кровотечений у пострадавших с политравмой / Т.П. Кабаненко, В.Н. Кабакова // Материалы XI Съезда хирургов Российской Федерации. – Волгоград, 2011. – С. 603.
59. Какаулина, Л.Н. Ультразвуковая диагностика острого перитонита: автореф. дис. ... канд. мед. наук : 14.00.27 / Какаулина Люция Назифовна. – Уфа, 2000. – 26 с.
60. Калантаров, Т.К. Применение декомпрессивной фасциотомии в лечении больных с острой толстокишечной непроходимостью / Т.К. Калантаров, К.В. Бабаян // Вестник Российской военно-медицинской академии (приложение). – 2008. – № 4 (24). – С. 167–168.
61. Капшитарь, А.В. Госпитальная диагностика закрытых повреждений двенадцатипрестной кишки / А.В. Капшитарь // Непрерывное медицинское образование и наука. – 2015. – №3: Сборник тезисов докладов I Съезда хирургов Урала (26–27 ноября 2015 г., Челябинск). – С. 90–91.

62. Кармазановский, Г.Г. Оценка диагностической значимости метода («чувствительность», «специфичность», «общая точность») / Г.Г. Кармазановский // *Анналы хирургической гепатологии*. – 1997. – Т. 2. – С. 139–142.
63. Климов, А.Е. Панкреатодуоденальная резекция при проникающем колото-резаном ранении живота / А.Е. Климов, М.А. Малкаров // *Хирургия*. – 2006. – № 2. – С. 51–52.
64. Колкутин, В.В. Морфологические особенности и механизм повреждений, причиненных эластичными пулями травматического оружия калибра 9-мм / В.В. Колкутин, Э.Х. Мусин // *Проблемы экспертизы в медицине*. – 2005. – Т. 5, № 2 (18). – С. 11–12.
65. Корнеев, Н.К. Хирургическая тактика при повреждениях поджелудочной железы / Н.К. Корнеев // *Материалы Первого Съезда хирургов Южного Федерального округа*. – Ростов н/Д, 2007. – С. 68.
66. Красильников, Д.М. Хирургическая тактика при закрытых повреждениях кишечника / Д.М. Красильников, И.М. Фатхутдинов, Р.Р. Шайхутдинов // *Казанский медицинский журнал*. – 2000. – № 5. – С. 405–406.
67. Красильников, Д.М. Хирургия закрытых повреждений поджелудочной железы / Д.М. Красильников, И.М. Фатхутдинов // *Вестник Санкт-Петербургского университета*. Сер. 11. Медицина. – 2010. – Приложение: Пироговская хирургическая неделя: материалы всероссийского форума. – С. 681.
68. Кровоизлияние // *Большая медицинская энциклопедия* / гл. ред. А.Н. Бакулев. – Т. 14. – М., 1960. – С. 506–510.
69. Кубачев, К.Г. Травмы поджелудочной железы / К.Г. Кубачев, Э.П. Магомедов, М.С. Качабеков // *Вестник Санкт-Петербургского университета*. Сер. 11. Медицина. – 2010. – Приложение: Пироговская хирургическая неделя: материалы всероссийского форума. – С. 682–683.
70. Лабораторные животные : разведение, содержание, использование в эксперименте : учеб. пособие для студентов биол. спец. вузов / И.П. Западнюк, В.И. Западнюк, Е.А. Захария, Б.В. Западнюк. – 3-е изд., перераб. и доп. – Киев: Вища шк., 1983. – 383 с.

71. Лебедев, Н.В. Диагностика повреждений живота при сочетанной травме / Н.В. Лебедев, М.М. Абакумов, В.И. Малярчук // Хирургия. – 2002. – № 12. – С. 53–58.
72. Лечение больных с повреждениями органов брюшной полости и опорно-двигательного аппарата при политравме / И.А. Мизиев, А.К. Жигунов, Х.Д. Баксанов [и др.] // Вестник Санкт-Петербургского университета. Сер. 11. Медицина. – 2010. – Приложение: Пироговская хирургическая неделя: материалы всероссийского форума. – С. 688.
73. Лечение повреждений поджелудочной железы при травме живота / Н.Д. Мухиддинов, К.Г. Кубачев, Л.А. Левин, И.Е. Шубочкина // Вестник хирургии им. И. И. Грекова. – 2006. – № 6: Материалы научно-практической конференции, посвященной 70-летию хирургического факультета Санкт-Петербургской медицинской академии последипломного образования (10 ноября 2006 г., Санкт-Петербург). – С. 86–87.
74. Луцевич, О.Э. Опыт эндовидеохирургии в диагностике и лечении больных с сочетанной боевой травмой / О.Э. Луцевич, Р.Ю. Мальсагов, Э.А. Галлямов // Вестник Санкт-Петербургского университета. Се. 11. Медицина. – 2010. – Приложение: Пироговская хирургическая неделя: материалы всероссийского форума. – С. 684–685.
75. Лямин, А.Ю. Влияние внутрибрюшной гипертензии на течение острого некротического панкреатита: автореф. дис. ... канд. мед. наук: 14.00.37 / Лямин Андрей Юрьевич. – М., 2007. – 23 с.
76. Майстренко, Н.А. Практикум по неотложной абдоминальной хирургии / Н.А. Майстренко, К.Н. Мовчан, В.Г. Волков. – СПб.: ЭЛБИ-СПб, 2011. – 330 с.
77. Махнев, А.В. Тактика лечения открытых повреждений поджелудочной железы с применением сверхнизких температур / А.В. Махнев, В.Э. Шнейдер // Анналы хирургической гепатологии. – 2008. – Т. 13, № 3: Материалы XV Международной конференции хирургов-гепатологов России и стран СНГ (Казань, 2008 г.). – С. 62–63.

78. Медицинская помощь пострадавшим с тяжелой сочетанной травмой / А.С. Ермолов, В.А. Соколов, В.И. Картавенко, Е.И. Белик // Вестник Санкт-Петербургского университета. Сер. 11. Медицина. – 2010. – Приложение: Пироговская хирургическая неделя: материалы всероссийского форума. – С. 674–675.
79. Мизиев, И.А. Место видеолапароскопии в дифференциальной диагностике неотложных состояний органов брюшной полости / И.А. Мизиев, З.М. Базиев, Р.А. Ахкубеков // Материалы Первого Съезда хирургов Южного Федерального округа. – Ростов н/Д, 2007. – С. 23.
80. Минасов, Б.Ш. Показатели внутрибрюшного давления у больных с повреждениями позвоночника и таза, осложненными динамической кишечной непроходимостью / Б.Ш. Минасов, М.С. Кунафин, А.А. Аксенова // Медицинский вестник Башкортостана. – 2007. – Т. 2, № 2. – С. 22–24.
81. Миниинвазивные методы при сочетанных травмах с повреждением органов груди и живота / С.В. Познанский, Р.М. Евтихов, Д.В. Карпов, Е.Ю. Евтихова // Материалы XI Съезда хирургов Российской Федерации. – Волгоград, 2011. – С. 617.
82. Михайлов, А.П. Диагностика, лечение травм и ранений двенадцатиперстной кишки / А.П. Михайлов, Б.В. Сигуа, А.М. Данилов // Вестник Санкт-Петербургского университета. Сер. 11. Медицина. – 2010. – Приложение: Пироговская хирургическая неделя: материалы всероссийского форума. – С. 693–695.
83. Молитвословов, А.Б. Диагностика повреждений живота при сочетанной травме / А.Б. Молитвословов, М.И. Бокарев // Хирургия. – 2002. – № 9. – С. 22–26.
84. Мунгалов, Н.П. Диагностика травмы почки / Н.П. Мунгалов, Р.Е. Минашкин // Бюллетень Восточно-Сибирского научного центра Сибирского отделения Российской академии медицинских наук. – 2007. – № 5. – С. 135–136.
85. Мустафакулов, И.Б. Результаты хирургического лечения повреждений мочевого пузыря при сочетанной травме живота / И.Б. Мустафакулов, Ф.Ч. Махмудов, Х.К. Карабаев // Академический журнал Западной Сибири. – 2013. – Т. 9, № 4 (47). – С. 58–59.
86. Наумов, Е.В. Тактические подходы в лечении ранений ободочной кишки /

- Е.В. Наумов, С.Н. Татарин, А.И. Костюченко // Новые технологии в хирургии: материалы Международного хирургического конгресса. – Ростов н/Д, 2005. – С. 23–24.
87. Непосредственные и отдаленные результаты лечения больных с огнестрельными ранениями живота / В.В. Масляков, А.Я. Дадаев, А.З. Керимов [и др.] // Фундаментальные исследования. – 2013. – № 2. – С. 339–343.
88. Нечипоренко, А.С. Компьютерная томография в диагностике закрытой травмы почек / А.С. Нечипоренко, А.Н. Нечипоренко, И.Г. Варец // Российский электронный журнал лучевой диагностики. – 2013. – Т. 3, №4. – С. 88–94.
89. О состоянии безопасности дорожного движения в мире [Электронный ресурс] : докл. Всемир. орг. здравоохранения. – URL: <http://transspot.ru>.
90. Обширное повреждение подвздошной кишки и магистральных брыжеечных сосудов при закрытой травме живота / А.И. Черепанин, А.Н. Косенков, В.Д. Кузин, М.С. Синеокая // Хирургия. – 2006. – № 6. – С. 62–63.
91. Опыт лечения больных с повреждением почек и мочевого пузыря при сочетанной травме / М.М. Рашидов, Р.Н. Ахмедов, К.Д. Максумов, М.Л. Халилов // Вестник неотложной и восстановительной хирургии. – 2016. – Т. 1, № 3. – С. 421–429.
92. Особенность хирургической тактики «damage control» при тяжелой травме живота / Е.А. Войновский, П.И. Колтович, С.А. Курдо [и др.] // Хирургия. – 2007. – № 11. – С. 55–58.
93. Первичная хирургическая профилактика травматического панкреатита / Р.Р. Фаязов, А.Г. Хасанов, М.М. Саяпов [и др.] // Новые технологии в хирургии: материалы Международного хирургического конгресса. – Ростов н/Д, 2005. – С. 38–39.
94. Перспектива использования мини-инвазивных хирургических технологий при травматических повреждениях поджелудочной железы / М.М. Саяпов, Р.Р. Фаязов, Р.Г. Каланов [и др.] // Новые технологии в хирургии: материалы Международного хирургического конгресса. – Ростов н/Д, 2005. – С. 236.

95. Перспективы снижения летальности у пострадавших с торакоабдоминальными ранениями / Ю.К. Усольцев, К.А. Апарцин, А.П. Зайцев [и др.] // Новые технологии в хирургии: сборник трудов Международного хирургического конгресса, Ростов-на-Дону, 5-7 октября 2005 г. – Ростов н/Д, 2005. – С. 38.
96. Плохинский, Н.А. Биометрия / Н.А. Плохинский. – М.: МГУ, 1970. – 367 с.
97. Повреждение надпочечников при закрытой травме живота / М.М. Абакумов, А.Н. Смоляр, Т.Г. Бармина [и др.] // Хирургия. – 2009. – № 2. – С. 4–11.
98. Повреждения прямой кишки при травме промежности в условиях клинической больницы скорой медицинской помощи / Е.М. Трунин, А.П. Михайлов, О.Б. Бегишев, Л.П. Шмейлина // Новые технологии в хирургии: материалы Международного хирургического конгресса. – Ростов н/Д, 2005. – С. 371–372.
99. Подшивалов, А.В. Сочетанные ранения груди, живота, конечностей / А.В. Подшивалов // Хирургия. – 2007. – № 2. – С. 53.
100. Применение октреатида при лечении травмы поджелудочной железы / В.Э. Шнейдер, А.В. Махнев, А.В. Глинская, М.В. Ковальчук // Материалы Первой международной конференции по торако-абдоминальной хирургии, посвященной к 100-летию со дня рождения академика Б.В. Петровского. – М., 2008. – С. 147.
101. Применение эндовидеохирургической техники в ургентной хирургии / М.Ф. Черкасов, В.Н. Ситников, В.А. Бондаренко [и др.] // Вестник Санкт-Петербургского университета. Сер. 11. Медицина. – 2010. – Приложение: Пироговская хирургическая неделя: материалы всероссийского форума. – С. 57–58.
102. Проникающие ранения поясничной области / А.П. Михайлов, В.П. Земляной, А.М. Данилов [и др.] // Материалы XI Съезда хирургов Российской Федерации. – Волгоград, 2011. – С. 613–614.
103. Ранения травматическим оружием: медицинские проблемы / М.М. Абакумов, Л.Н. Цималаидзе, О.В. Воскресенский, К.Р. Джаграев // Медицинская сестра. – 2011. – № 2. – С. 13–17.
104. Ранения шеи, груди и живота огнестрельным травматическим оружием /

- М.М. Абакумов, Л.Н. Цамалаидзе, О.В. Воскресенский, К.Р. Джаграев // Хирургия. – 2010. – № 11. – С. 16–22.
105. Реброва, О.Ю. Статистический анализ медицинских данных. Применение пакета прикладных программ STATISTICA / О.Ю. Ребова. – М.: МедиаСфера, 2002. – 312 с.
106. Роль реинфузии крови при травмах живота и сочетанных травмах / М.И. Пароваткин, С.С. Маскин, Н.К. Ермолаева, В.В. Александров // Материалы Первого Съезда хирургов Южного Федерального округа. – Ростов н/Д, 2007. – С. 72.
107. Савченко, Ю.П. Превентивная колостома при внебрюшинных повреждениях прямой кишки / Ю.П. Савченко, П.Г. Безлуцкий, С.Н. Щерба // Материалы XI Съезда хирургов Российской Федерации. – Волгоград, 2011. – С. 621–622.
108. Саркисян, В.А. Лечение повреждений ободочной кишки на фоне сочетанной и множественной травмы / В.А. Саркисян // Материалы Первого Съезда хирургов Южного Федерального округа. – Ростов н/Д, 2007. – С. 73–74.
109. Сафронов, Д.В. Хирургическое лечение заболеваний и травм ободочной кишки / Д.В. Сафронов, В.Н. Богомолов // Вестник хирургии им. И.И. Грекова. – 2005. – № 2. – С. 21–25.
110. Сведения о показателях состояния безопасности дорожного движения / Госавтоинспекция МВД России [Электронный ресурс]. – URL: <http://www.gibdd.ru>.
111. Семенов, А.В. Показания и методика сокращенной лапаротомии с программируемой релапаротомией на этапах медицинской эвакуации: (Клинико-экспериментальное исследование) : автореф. дис. ... канд. мед. наук: 14.00.27 / Семенов Александр Вячеславович. – СПб., 2003. – 23 с.
112. Славов, А.И. Разрыв двенадцатиперстной кишки при тупой травме живота / А.И. Славов, С.А. Славов // Материалы XI Съезда хирургов Российской Федерации. – Волгоград, 2011. – С. 626.

113. Смоляр, А.Н. Диагностика и лечение травматических забрюшинных кровоизлияний: автореф. дис. ... д-ра мед. наук: 14.01.17 / Смоляр Александр Наумович. – М., 2012. – 47 с.
114. Смоляр, А.Н. Клиника, диагностика и лечение закрытой сочетанной травмы почек / А.Н. Смоляр // Тихоокеанский медицинский журнал. – 2008. – № 1. – С. 52–53.
115. Собственный опыт оперативного лечения закрытой травмы почки / С.А. Возианов, М.Е. Сабадаш, Ю.М. Бондаренко, А.В. Шуляк // Вестник урологии. – 2014. – № 4. – С. 3–12.
116. Совершенствование медицинской помощи пострадавшим при дорожно-транспортных происшествиях / С.Ф. Багненко, И.П. Минуллин, А.Е. Чикин [и др.] // Вестник Росздравнадзора. – 2013. – №5. – С. 25–30.
117. Соколов, В.А. «DAMAGE CONTROL» – современная концепция лечения пострадавших с критической политравмой / В.А. Соколов // Вестник травматологии и ортопедии им. Н.Н. Приорова. – 2005. – № 1. – С. 81–84.
118. Сочетанная травма живота и таза / М.И. Бокарев, А.Б. Молитвословов, С.В. Сергеев [и др.] // Хирургия. – 2004. – №10. – С. 50–53.
119. Способы гемостаза при внебрюшинных повреждениях мочевого пузыря / Б.К. Комяков, И.В. Сорока, Г.Ш. Шанаева [и др.] // Вестник Российской военно-медицинской академии. – 2016. – № 1 (53). – С. 33–36.
120. Султанбаев, А.У. Диагностика и лечение ишемически-реперфузионного синдрома при интраабдоминальной гипертензии (клинико-экспериментальное исследование) : автореф. дис. ... канд. мед. наук: 14.01.17 / Султанбаев Артур Уралович. – Уфа, 2011. – 23 с.
121. Тактика "Damage control" при боевых повреждениях живота / Е.К. Гуманенко, В.В. Бояринцев, С.В. Гаврилин [и др.] // Новые технологии в хирургии: сборник трудов Международного хирургического конгресса (5–7 октября 2005 г., Ростов-на-Дону). – Ростов н/Д, 2005. – С. 16.
122. Тактика «damage control» при лечении повреждений живота у пострадавших с сочетанной травмой / Е.А. Багдасарова, А.И. Чернооков,

- В.В. Багдасаров (мл.) [и др.] // Альманах Института Хирургии им. А.В. Вишневского. – 2015. – № 2: Материалы XII Съезда хирургов России (7–9 октября 2015 г., Ростов-на-Дону). – С. 550–551.
123. Тактика лечения сочетанных травм таза и нижних мочевыводящих путей / А.М. Хаджибаев, Э.Ю. Валиев, Р.Н. Ахмедов [и др.] // Вестн. Экстр. Медицины. – 2009. – № 2. – С. 38–42.
124. Тактика хирурга при лечении ранений ободочной кишки на фоне сочетанной и множественной травмы / В.К. Татьянченко, В.А. Саркисян, А.Ш. Гаербек, В.И. Фролкин // Колопроктология. Приложение. – 2014. – № 3 (49): Материалы Всероссийской научно-практической конференции «Актуальные проблемы колопроктологии», 23-24 октября 2014 г., Смоленск. – С. 98.
125. Татьянченко, В.К. Избранные вопросы диагностики и лечения поврежденных внебрюшинных отделов ободочной кишки / В.К. Татьянченко, К.А. Чубарян, Е.В. Андреев // Материалы Первого Съезда хирургов Южного Федерального округа. – Ростов н/Д, 2007. – С. 164–165.
126. Тиктинский, О.Л. Травмы мочеполовых органов / О.Л. Тиктинский, Н.О. Тиктинский. – СПб.: Питер, 2002. – 288 с.
127. Тимербулатов, В.М. Результаты внедрения миниинвазивных технологий в хирургии органов брюшной полости в Республике Башкортостан / В.М. Тимербулатов // Медицинский вестник Башкортостана. – 2007. – Т. 2, № 5. – С. 17–21.
128. Тимербулатов, Ш.В. Диагностика и лечебная тактика при синдромах внутриполостной гипертензии в абдоминальной хирургии : (клинико-экспериментальное исследование): автореф. дис. ... д-ра мед. наук: 14.01.17 / Тимербулатов Шамиль Вилевич. – Уфа, 2013. – 46 с.
129. Травма живота с повреждением магистральных сосудов / А.А. Баешко, А.Г. Крючок, С.И. Корсак [и др.] // Хирургия. – 2000. – № 9. – С. 20–24.
130. Трофимова, Е.Ю. Ультразвуковая диагностика забрюшинных кровоизлияний в ранние сроки после закрытой травмы живота / Е.Ю. Трофимова, Т.В. Богницкая, А.Н. Смоляр // Ультразвуковая и функциональная диагностика. – 2010. – № 5. – С. 14–19.

131. Труфанов, Г.Е. Компьютерная томография в диагностике повреждения почек при сочетанной травме / Г.Е. Труфанов, А.В. Голубин // Вестник Санкт-Петербургского университета. Сер. 11. Медицина. – 2010. – Приложение: Пироговская хирургическая неделя: материалы всероссийского форума. – С. 948–949.
132. Уразбахтин, И.М. Эндоскопические методы и миниинвазивные технологии в диагностике и комплексном лечении неотложных заболеваний и травм органов брюшной полости: (клинико-экспериментальное исследование) : автореф. дис. ... д-ра мед. наук: 14.00.27 / Уразбахтин Ильдар Мидхатович. – Уфа, 2005. – 50 с.
133. Урман, М.Г. Травма живота / М.Г. Урман. – Пермь: Звезда, 2003. – 259 с.
134. Федоровский, В.В. Полный поперечный разрыв поджелудочной железы / В.В. Федоровский // Материалы XI Съезда хирургов Российской Федерации. – Волгоград, 2011. – С. 632.
135. Халфин, А.А. Statistica 6. Статистический анализ данных / А.А. Халфин. – М.: ООО Бином-Пресс, 2008. – 512 с.
136. Ханевич, М.Д. Лечение раненых с повреждением толстой кишки / М.Д. Ханевич // Актуальные проблемы колопроктологии : материалы науч. конф. – М., 2005. – С. 470–471.
137. Ханевич, М.Д. Особенности лечения пациентов, раненных в живот и таз с повреждением толстой кишки / М.Д. Ханевич, Р.Н. Долгих // Актуальные вопросы колопроктологии: материалы I съезда колопроктологов России. – Самара, 2003. – С. 573–574.
138. Характеристика сочетанной травмы в мирное время / В.Ф. Чикаев, Р.А. Ибрагимов, Д.М. Петухов, И.Н. Сабитов // Вестник Санкт-Петербургского университета. Сер. 11. Медицина. – 2010. – Приложение: Пироговская хирургическая неделя: материалы всероссийского форума. – С. 720.
139. Хирургическая тактика "damage control" при лечении тяжелых боевых ранений и травм / А.Г. Кошечев, А.А. Завражнов, П.Г. Алисов, А.В. Семенов // Военно-медицинский журнал. – 2001. – Т. 322, № 10. – С. 27–31.

140. Хирургическая тактика при закрытой дуоденальной травме / А.Г. Хасанов, Р.М. Матигуллин, С.Х. Бакиров [и др.] // Вестник экспериментальной и клинической хирургии. – 2015. – Т. 8, № 1 (26). – С. 69–74.
141. Хирургическая тактика при ранениях толстой кишки / А.П. Михайлов, А.М. Данилов, Б.В. Сигуа [и др.] // Материалы Первой международной конференции по торако-абдоминальной хирургии, посвященной к 100-летию со дня рождения академика Б.В. Петровского. – М., 2008. – С. 35.
142. Хирургическая тактика при сочетанных повреждениях толстой кишки / Б.А. Сотниченко, В.В. Глушко, О.Б. Калинин [и др.] // Тихоокеан. мед. журн. – 2008. – № 4. – С. 44–47.
143. Хирургическая тактика при травме поджелудочной железы / В.П. Саганов, В.Е. Хитрихеев, Е.Н. Цыбиков, Г.Д. Гузынов // Актуальные проблемы хирургической гепатологии: материалы XVII Международного Конгресса хирургов-гепатологов России и стран СНГ. – Уфа, 2010. – С. 101–102.
144. Хирургическое лечение повреждений поджелудочной железы / Б.М. Рахимов, И.В. Галкин, В.Р. Баранов, А.И. Кривов // Вестник Санкт-Петербургского университета. Сер. 11. Медицина. – 2010. – Приложение: Пироговская хирургическая неделя: материалы всероссийского форума. – С. 703.
145. Хирургическое лечение ранений из огнестрельного оружия ограниченного поражения / Д.Г. Гребнёв, А.Н. Петров, А.А. Рудь [и др.] // Здоровье. Медицинская экология. Наука. – 2012. – Т. 47-48, № 1-2. – С. 40–41.
146. Хирургическое лечение ранений крупных сосудов забрюшинного пространства в условиях многопрофильного стационара / А.П. Михайлов, А.М. Данилов, В.П. Сигуа [и др.] // Материалы XI Съезда хирургов Российской Федерации. – Волгоград, 2011. – С. 459–460.
147. Хирургическое лечение раненных с ведущими тяжелыми множественными и сочетанными повреждениями живота и таза / Е.А. Войновский, А.С. Ковалев, А.А. Кукуничков [и др.] // Материалы XI Съезда хирургов Российской Федерации. – Волгоград, 2011. – С. 584–585.

148. Хирургическое лечение травм и ранений 12-перстной кишки / Б.В. Сигуа, А.П. Михайлов, А.М. Данилов [и др.] // Материалы XI Съезда хирургов Российской Федерации. – Волгоград, 2011. – С. 625.
149. Хирургия абдоминальных повреждений / В.М. Тимербулатов, Р.Р. Фаязов, А.Г. Хасанов [и др.]. – М.: Медпрессинформ, 2005. – 256 с.
150. Холлендер, М. Непараметрические методы статистики / М. Холлендер, Д. Вульф. – М.: Финансы и статистика, 1983. – 518 с.
151. Черкасов, М.Ф. Повреждения живота при множественной и сочетанной травме / М.Ф. Черкасов, В.Н. Юсков, В.А. Саркисян. – Ростов н/Д, 2005. – 304 с.
152. Черкасов, Ю.В. Травма почки. Тактика и результаты лечения: автореф. дис. ... канд. мед. наук: 14.00.40 / Черкасов Юрий Владимирович. – М., 2005. – 34 с.
153. Чирков, Р.Н. Диагностика и хирургическое лечение травмы лимфатических протоков при травме живота и забрюшинного пространства / Р.Н. Чирков, М.М. Абакумов, В.Н. Блохин // Хирургия. – 2008. – № 6. – С. 17–21.
154. Чирков, Р.Н. Клинико-морфологическое обоснование хирургического лечения пострадавших с разрывами двенадцатиперстной кишки при закрытой травме живота / Р.Н. Чирков, М.М. Абакумов, И.А. Дубровин // Хирургия. – 2009. – № 8. – С. 11–14.
155. Шанава, Г.Ш. Диагностика и лечение осложнений сочетанных травм почек в различных периодах травматической болезни: автореф. дис. ... канд. мед. наук: 14.01.23 / Шанава Гоча Шахиевич. – СПб., 2011. – 22 с.
156. Шаталов, С.Ю. Вульноскопия колото-резаных ран / С.Ю. Шаталов, Э.Я. Зельдин, К.Э. Есев // Новые технологии в хирургии: материалы Международного хирургического конгресса. – Ростов н/Д, 2005. – С. 45.
157. Шеянов, С.Д. Клинико-экспериментальное обоснование алгоритма лечения при повреждениях ободочной кишки / С.Д. Шеянов // Вестник хирургии им. И.И. Грекова. – 2000. – № 5. – С. 28–34.
158. Шугаев, А.И. Повреждения ободочной и прямой кишки в мирное время / А.И. Шугаев, Д.В. Дворянкин // Вестник хирургии им. И.И. Грекова. – 2005. –

№ 2. – С. 100–103.

159. Шурко, Н.М. Статистические методы в клинических исследованиях / Н.М. Шурко, Г.Н. Пантелеев, К.Л. Мансуров. – М.: Эврика. 1997. – 317 с.

160. Эндовидеохирургические технологии в диагностике и лечении закрытой и открытой травмы живота / В.М. Седов, Г.М. Рутенбург, С.С. Ельцин [и др.] // Материалы XI Съезда хирургов Российской Федерации. – Волгоград, 2011. – С. 624.

161. Этапная коррекция хирургической патологии живота ("damage control") в условиях декомпенсированного гиповолемического шока / К.А. Апарцин, А.В. Стифуткин, Р.И. Расулов, Е.Г. Григорьев // Вестник хирургии им. И.И. Грекова. – 2002. – Т. 161, № 2. – С. 102–105.

162. Эхосемиотика и информативность УЗИ при закрытых повреждениях органов живота / Н.К. Ермолаева, И.М. Шварцман, А.Р. Таджиева, В.В. Александров // Материалы XI Съезда хирургов Российской Федерации. – Волгоград, 2011. – С. 597.

163. A logical approach to trauma – Damage control surgery / G. Shibajyoti, G. Banerjee, S. Banerjee, D.K. Chakrabarti // Ind. J. Surg. – 2004. – Vol. 66, № 6. – P. 336–340.

164. A new look at criteria for damage control surgery / H. Matsumoto, K. Mashiko Y. Sakamoto [et al.] // Nihon Ika Daigaku Zasshi. – 2010. – Vol. 77, № 1. – P. 13–20.

165. Abdominal compartment syndrome: prevention and treatment / C. Tons, A. Schachtrupp, M. Rau [et al.] // Chirurgia. – 2000. – Vol. 71, № 8. – P. 918–926.

166. Abdominal perfusion pressure: a superior parameter in the assessment of intra-abdominal hypertension / M.L. Cheatham, M.W. White, S.G. Sagraves [et al.] // J. Trauma. – 2000. – Vol. 49, № 4. – P. 621–616.

167. Barden, B.E. Perforation of the colon after blunt trauma / B.E. Barden, K.I. Maull // South Med. J. – 2000. – Vol. 93. – P. 33–35.

168. Baverstock, R. Severe blunt renal trauma: a 7-yearretrospective review from a provincialtrauma centre / R. Baverstock, R. Simons, M. McLoughlin // Can. J. Urol. – 2001. – Vol. 8. – P. 1372–6.

169. Bedside laparotomy for trauma: are there risks? / J.J. Diaz Jr., A. Mauer, A.K. May [et al.] // *Surg. Infect.* – 2004. – Vol. 5, № 1. – P. 15–20.
170. Bhasin, D.K. Endoscopic retrograde pancreatography in pancreatic trauma: need to break the mental barrier / D.K. Bhasin, S.S. Rana, P. Rawal // *J. Gastroenterol. Hepatol.* – 2009. – Vol. 24, № 5. – P. 720–8.
171. Cleary, R.K. Colon and rectal injuries / R.K. Cleary, R.A. Pomerantz, R.M Lampman // *Dis. Colon Rectum.* – 2006. – Vol. 49, № 8. – P. 1203–1222.
172. Complications after 344 damage-control open celiotomies / R.S. Miller, J.A. Morris Jr., J.J. Diaz Jr. [et al.] // *J. Trauma-Injury Infect. Crit. Care.* – 2005. – Vol. 59, № 6. – P. 1365–71.
173. Cuthbertson, S.J. Nursing care for raised intra-abdominal pressure and abdominal decompression in the critically ill / S.J. Cuthbertson // *Intens. Crit. Care Nurs.* – 2000. – Vol. 16, № 3. – P. 175–180.
174. Damage control in a combat environment / B. Eastridge, J. Owsley, R. Ellison [et al.] // *J. Trauma-Injury Infect. Crit. Care.* – 2005. – Vol. 58, № 1. – P. 223.
175. Damage control laparotomy for hemorrhagic abdominal trauma. A retrospective multicentric study about 109 cases / C. Arvieux, N. Cardin, L. Chiche [et al.] // *Ann. Chirurg.* – 2003. – Vol. 128, № 3. – P. 150–158.
176. Damage Control Management of Experimental Grade 5 Renal Injuries: Further Evaluation of FloSeal Gelatin Matrix / F. Nathan, S. Michael, A. Richard [et al.] // *J. Trauma-Injury Infect. Crit. Care.* – 2006. – Vol. 60, № 2. – P. 346–350.
177. Damage control surgery and open abdominal management: recent advances and our approach / S. Kushimoto, M. Miyauchi, H. Yokota, M. Kawai // *Nihon Ika Daigaku Zasshi.* – 2009. – Vol. 76, № 6. – P. 280–90.
178. Damage control surgery for abdominal trauma / R. Ciocchi, I. Abraha, A. Montedori [et al.] // *Cochrane Database of Systematic Reviews.* – 2010. – № 1. – CD007438.
179. Demetriades, D. Colon injuries: New perspectives / D. Demetriades // *Int. J. Care Injured.* – 2004. – Vol. 35. – P. 217–222.

180. Diagnosis and management of colonic injuries following blunt trauma / Y.X. Zheng, L. Chen, S.F. Tao [et al.] // *World J. Gastroenterol.* – 2007. – Vol. 13, № 4. – P. 633–636.
181. Diagnostic accuracy of CT scan in abdominal blunt trauma / J. Salimi, K. Bakhtavar, M. Solimani [et al.] // *Chin. J. Traumatol.* – 2009. – Vol. 12, № 2. – P. 67–70.
182. Diagnostic peritoneal lavage: Accuracy in predicting necessary laparotomy following blunt and penetrating trauma / P. Henneman, J. Marx, E. Moor [et al.] // *J. Trauma.* – 1990. – № 11. – P. 1345–1355.
183. Endovascular management of life-threatening retroperitoneal bleeding / E. Akpinar, B. Peynircioglu, B. Turkbey [et al.] // *ANZ J. Surg.* – 2008. – Vol. 78, № 8. – P. 683–7.
184. Endovascular repair of an actively hemorrhaging stab wound injury to the abdominal aorta / Q. Hussain, G. Maleux, S. Heye, I. Fourneau // *Cardiovasc. Interv. Radiol.* – 2008. – Vol. 31, № 5. – P. 1023–5.
185. Ertel, W. The abdominal compartment syndrome / W. Ertel, O. Trentz // *Der Unfallchirurg.* – 2001. – Bd. 104, № 7. – S. 560–568.
186. Feliciano, D.V. Abdominal vascular injury / D.V. Feliciano, J.M. Burch, J.M. Graham // *Trauma* / (eds) K.L. Mattox, E.E. Moore, D.V. Feliciano. – East Narwalk: Appleton & Lange, 1988. – P. 519–526.
187. Goettler, C.E. Blunt colon trauma / C.E. Goettler, M.F. Rotondo // *Semin. Colon Rectal Surg.* – 2004. – Vol. 15. – P. 105–111.
188. Goslings, J.C. Angiography and embolisation to control bleeding after blunt injury to the abdomen or pelvis / J.C. Goslings, O.M. van Delden // *Nederlands Tijdschrift voor Geneeskunde.* – 2007. – Vol. 151, № 6. – P. 345–52.
189. Guttman, I. Blunt bladder injury / I. Guttman, H.A. Kerr // *Clin. Sports Med.* – 2013. – Vol. 32, № 2. – P. 329–346.
190. Hoey, B. Damage control surgery / B. Hoey, C. Schwab // *Scand. J. Surg.* – 2002. – Vol. 91, № 1. – P. 92–103.

191. Incidence and clinical pattern of the abdominal compartment syndrome after "damage-control" laparotomy in 311 patients with severe abdominal and/or pelvic trauma / W. Ertel, A. Oberholzer, A. Platz [et al.] // *Crit. Care Med.* – 2000. – Vol. 28, № 6. – P. 1747–53.
192. Induced abdominal compartment syndrome increases intracranial pressure in neurotrauma patients: a prospective study / G. Citerio, E. Vascotto, F. Villa [et al.] // *Crit. Care Med.* – 2001. – Vol. 29, № 7. – P. 1466–1471.
193. Intra-abdominal pressure: a reliable criterion for laparostomy closure? / A. Schachtrupp, J. Hoer, C. Tons [et al.] // *Hernia.* – 2002. – Vol. 6, № 3. – P. 102–107.
194. Is clinical examination an accurate indicator of raised intra-abdominal pressure in critically injured patients? / A.W. Kirkpatrick, F.D. Brenneman, R.F. McLean [et al.] // *Can. J. Surg.* – 2000. – Vol. 43, № 3. – P. 207–211.
195. Isolated duodenal rupture due to go-karting accidents--braking news / M. Thomas, N.N. Basu, M.S. Gulati [et al.] // *Ann. Royal Coll. Surg. Engl.* – 2009. – Vol. 91, № 4. – P. 340–3.
196. Kudsk, K.A. Retroperitoneal hematoma / K.A. Kudsk, G.F. Sheldon // *Abdominal trauma* / (eds) F.W. Blaisdell, D.D. Trunkey. – N. Y.: Thieme-Stratton, 1982. – P. 279–293.
197. Laparotomie ecourtee pour traitement des traumatismes abdominaux severes: application en milieu preciaire / P. Balandraud, N. Biance, T. Peycru [et al.] // *Med. Trop.* – 2007. – Vol. 67, № 5. – P. 529–35.
198. Lazovic, R. The role of enterostomy in the management of colonic injuries / R. Lazovic, Z. Krivokapic // *Acta Chir. Iugosl.* – 2005. – Vol. 52, № 1. – P. 73–82.
199. Le lesioni traumatiche del retroperitoneo: inquadramento diagnostico e terapeutico. Nostra esperienza su 221 pazienti / G. Tugnoli, M. Casali, S. Villani [et al.] // *Ann. Ital. Chirurg.* – 2006. – Vol. 77, № 5. – P. 407–10.
200. Local and systemic consequences of large retroperitoneal clot burdens / G. Loor, H. Bassiouny, C. Valentin [et al.] // *World J. Surg.* – 2009. – Vol. 33, № 8. – P. 1618–25.

201. Malbrain, M. Intra-abdominal pressure measurement techniques / M. Malbrain, F. Jones // *Abdominal Compartment Syndrome* / (eds) R. Ivatury, M. Cheatham, M. Malbrain, M. Sugrue. – Georgetown, 2006. – P. 19–68.
202. Malbrain, M.L. Different techniques to measure intra-abdominal pressure(IAP): time for a critical re-appraisal / M.L. Malbrain // *Intensive Care Med.* – 2004. – Vol. 30. – P. 357–71.
203. Malbrain, M.L.N.G. Abdominal pressure in the critically ill / M.L.N.G. Malbrain // *Curr. Opin. Crit. Care.* – 2000. – № 6. – P. 17–29.
204. Management of multiple trauma with mainly thoracic and abdominal injuries: a report of 1166 cases / J. Yang, J.M. Gao, P. Hu [et al.] // *Chin. J. Traum.* – 2009. – Vol. 12, № 2. – P. 118–21.
205. Management of spontaneous and iatrogenic retroperitoneal haemorrhage: conservative management, endovascular intervention or open surgery? / Y.C. Chan, J.P. Morales, J.F. Reidy, P.R. Taylor // *Int. J. Clin. Pract.* – 2008. – Vol. 62, № 10. – P. 1604–13.
206. Management strategies in isolated pancreatic trauma / R. Lochan, G. Sen, A.M. Barrett [et al.] // *J. Hepato Biliary Pancreatic Surg.* – 2009. – Vol. 16, № 2. – P. 189–96.
207. Mortality impact of hypothermia after cavitory explorations in trauma / K. Inaba, P.G. Teixeira, P. Rhee [et al.] // *World J. Surg.* – 2009. – Vol. 33, № 4. – P. 864–9.
208. New and old tools for abdominal imaging in critically ill patients / P. Severgnini, G. Inzigner, C. Olvera [et al.] // *Acta Clin. Belg. Supplem.* – 2007. – № 1. – P. 173–82.
209. Options and challenges for the future / M.L. Cheatham, R.R. Ivatury, M.L. Malbrain, M. Sugrue // *Abdominal Compartment Syndrome* / (eds.) R. Ivatury, M. Cheatham, M. Malbrain, M. Sugrue. – Georgetown, 2006. – P. 295–300.
210. Over reliance on computed tomography imaging in patients with severe abdominal injury: is the delay worth the risk? / M.D. Neal, A.B. Peitzman, R.M. Forsythe [et al.] // *J. Trauma Injury Infect. Crit. Care.* – 2011. – Vol. 70, № 2. – P. 278–84.
211. Pancreatic injuries in the United Arab Emirates / I. Ahmad, F.J. Branicki, K. Ramadhan [et al.] // *Scand. J. Surg.* – 2008. – Vol. 97, № 3. – P. 243–7.

212. Parker, P.J. Damage control surgery and casualty evacuation: techniques for surgeons, lessons for military medical planners / P.J. Parker // *J. Royal Army Medical Corps.* – 2006. – Vol. 152, № 4. – P. 202–11.
213. Preoperative risk assessment in elective general surgery / H.P. Klotz, D. Candinas, A. Platz [et al.] // *Br. J. Surg.* – 1996. – Vol. 83, № 12. – P. 1788–91.
214. Protzel, C. Diagnosis and treatment of lower urinary tract trauma / C. Protzel, O.W. Hakenberg // *Unfallchirurg.* – 2010. – Bd. 113, № 4. – S. 313–324.
215. Recurrent abdominal compartment syndrome: an inciting factor of the second hit phenomenon / J.C. Duchesne, C.C. Baucom, K.V. Rennie [et al.] // *Am. Surg.* – 2009. – Vol. 75, № 12. – P. 1193–8.
216. Renal and ureteric trauma: diagnosis and management in Poland / Z. Dobrowolski, J. Kusionowicz, T. Drewniak [et al.] // *Br. J. Urol. Int.* – 2002. – Vol. 89, № 7. – P. 748–751.
217. Renalinjury and operative management in the United States: results of a populationbased study / H. Wessells, D. Suh, J.R. Porter [et al.] // *J. Trauma.* – 2003. – Vol. 54. – P. 423–30.
218. Spontaneous retroperitoneal hemorrhage: our experience at last 10 years / V. Gimeno Argente, M. Bosquet Sanz, M. Ramírez Backhaus [et al.] // *Actas Urol. Espan.* – 2007. – Vol. 31, № 5. – P. 521–7.
219. Sugrue, M. Damage control surgery and the abdomen / M. Sugrue, S.K. D'Amours, M. Joshipura // *Int. J. Care Injured.* – 2004. – Vol. 35, № 4. – P. 642–648.
220. Superior mesenteric venous injuries: to ligate or to repair remains the question / J.A. Asensio, P. Petrone, L. Garcia-Nunez [et al.] // *J. Trauma Injury Infect. Crit. Care.* – 2007. – Vol. 62, № 3. – P. 668–75.
221. The epidemiology of trauma of the genitourinary system after traffic accidents: analysis of a register of over 43,000 victims / P. Paparel, A. N'Diaye, B. Laumon, [et al.] // *BJU Int.* – 2006. – Vol. 97, № 2. – P. 338–41.
222. The role of interventional radiology in patients requiring damage control laparotomy / S. Kushimoto, M. Arai, J. Aiboshi [et al.] // *J. Trauma-Injury Infect. Crit. Care.* – 2003. – Vol. 54, № 1. – P. 171–6.

223. Traumatic retroperitoneal haematoma / F. Stagnitti, S. Toccaceli, E. Spaziani [et al.] // *Giornale Chirurg.* – 2007. – Vol. 28, № 10. – P. 356–62.
224. Vyhnanek, F. Damage control laparotomie u tupeho poraneni bricha / F. Vyhnanek, V. Duchac, P. Skala // *Acta Chir. Orthop. Traum. Cech.* – 2009. – Vol. 76, № 4. – P. 310–3.
225. Williams M.D., Watts D., Fakhry S. Colon injury after blunt abdominal trauma: results of the EAST multiinstitutional hollow viscus injury study // *J. Trauma*. – 2003. – Vol. 55. – P. 906–912.

РОССИЙСКАЯ ФЕДЕРАЦИЯ

**ПАТЕНТ**

НА ИЗОБРЕТЕНИЕ

№ 2405460

**СПОСОБ ЛЕЧЕНИЯ СИНДРОМА
ИНТРААБДОМИНАЛЬНОЙ ГИПЕРТЕНЗИИ**

Патентообладатель(ли): *Государственное образовательное учреждение высшего профессионального образования "БАШКИРСКИЙ ГОСУДАРСТВЕННЫЙ МЕДИЦИНСКИЙ УНИВЕРСИТЕТ ФЕДЕРАЛЬНОГО АГЕНТСТВА ПО ЗДРАВООХРАНЕНИЮ И СОЦИАЛЬНОМУ РАЗВИТИЮ" (ГОУ ВПО БГМУ РОСЗДРАВА) (RU)*

Автор(ы): *см. на обороте*

Заявка № 2009103385

Приоритет изобретения 02 февраля 2009 г.

Зарегистрировано в Государственном реестре изобретений Российской Федерации 10 декабря 2010 г.

Срок действия патента истекает 02 февраля 2029 г.

Руководитель Федеральной службы по интеллектуальной собственности, патентам и товарным знакам



Б.П. Симонов

РОССИЙСКАЯ ФЕДЕРАЦИЯ



ПАТЕНТ

НА ИЗОБРЕТЕНИЕ

№ 2424526

**СПОСОБ ДИАГНОСТИКИ РЕПЕРFUЗИОННОГО
СИНДРОМА**

Патентообладатель(ли): **ГОСУДАРСТВЕННОЕ ОБРАЗОВАТЕЛЬНОЕ
УЧРЕЖДЕНИЕ ВЫСШЕГО ПРОФЕССИОНАЛЬНОГО ОБРАЗОВАНИЯ
"БАШКИРСКИЙ ГОСУДАРСТВЕННЫЙ МЕДИЦИНСКИЙ УНИВЕРСИТЕТ
ФЕДЕРАЛЬНОГО АГЕНТСТВА ПО ЗДРАВООХРАНЕНИЮ И
СОЦИАЛЬНОМУ РАЗВИТИЮ" (RU)**

Автор(ы): *см. на обороте*

Заявка № 2010114501

Приоритет изобретения **12 апреля 2010 г.**

Зарегистрировано в Государственном реестре
изобретений Российской Федерации **20 июля 2011 г.**

Срок действия патента истекает **12 апреля 2030 г.**

*Руководитель Федеральной службы по интеллектуальной
собственности, патентам и товарным знакам*



Б.П. Симонов

РОССИЙСКАЯ ФЕДЕРАЦИЯ



ПАТЕНТ

НА ИЗОБРЕТЕНИЕ

№ 2471412

СПОСОБ ИЗМЕРЕНИЯ ИНТРААБДОМИНАЛЬНОГО
ДАВЛЕНИЯПатентообладатель(ли): *Тимербулатов Виль Мамирович (RU)*Автор(ы): *см. на обороте*

Заявка № 2011114428

Приоритет изобретения **13 апреля 2011 г.**Зарегистрировано в Государственном реестре
изобретений Российской Федерации **10 января 2013 г.**Срок действия патента истекает **13 апреля 2031 г.**Руководитель Федеральной службы
по интеллектуальной собственности*Б.П. Симонов*


РОССИЙСКАЯ ФЕДЕРАЦИЯ



ПАТЕНТ

НА ПОЛЕЗНУЮ МОДЕЛЬ

№ 140936

УСТРОЙСТВО ДЛЯ ИЗМЕРЕНИЯ
ИНТРААБДОМИНАЛЬНОГО ДАВЛЕНИЯ

Патентообладатель(ли): *Государственное бюджетное образовательное учреждение высшего профессионального образования "БАШКИРСКИЙ ГОСУДАРСТВЕННЫЙ МЕДИЦИНСКИЙ УНИВЕРСИТЕТ" Министерства здравоохранения Российской Федерации (RU)*

Автор(ы): *см. на обороте*

Заявка № 2013156582

Приоритет полезной модели 19 декабря 2013 г.

Зарегистрировано в Государственном реестре полезных моделей Российской Федерации 16 апреля 2014 г.

Срок действия патента истекает 19 декабря 2023 г.

Руководитель Федеральной службы
по интеллектуальной собственности

Б.П. Симонов



РОССИЙСКАЯ ФЕДЕРАЦИЯ



ПАТЕНТ

НА ИЗОБРЕТЕНИЕ

№ 2560779

СПОСОБ ЗАБОРА КРОВИ ДЛЯ РЕИНФУЗИИ ИЗ
ЛАПАРОСКОПИЧЕСКОГО ДОСТУПА

Патентообладатель(и): *Государственное бюджетное образовательное учреждение высшего профессионального образования "БАШКИРСКИЙ ГОСУДАРСТВЕННЫЙ МЕДИЦИНСКИЙ УНИВЕРСИТЕТ" Министерства здравоохранения Российской Федерации (RU)*

Автор(ы): *см. на обороте*

Заявка № 2014118254

Приоритет изобретения 05 мая 2014 г.

Зарегистрировано в Государственном реестре изобретений Российской Федерации 23 июля 2015 г.

Срок действия патента истекает 05 мая 2034 г.

Заместитель руководителя Федеральной службы
по интеллектуальной собственности

Л.Л. Кирий



РОССИЙСКАЯ ФЕДЕРАЦИЯ



ПАТЕНТ

НА ИЗОБРЕТЕНИЕ

№ 2565837

СПОСОБ ВИЗУАЛЬНОЙ ОЦЕНКИ ВЕЛИЧИНЫ
ВНУТРИБРЮШНОЙ КРОВОПОТЕРИ

Патентообладатель(ли): *Государственное бюджетное образовательное учреждение высшего профессионального образования "БАШКИРСКИЙ ГОСУДАРСТВЕННЫЙ МЕДИЦИНСКИЙ УНИВЕРСИТЕТ" Министерства здравоохранения Российской Федерации (RU)*

Автор(ы): *см. на обороте*

Заявка № 2014118256

Приоритет изобретения 05 мая 2014 г.

Зарегистрировано в Государственном реестре изобретений Российской Федерации 23 сентября 2015 г.

Срок действия патента истекает 05 мая 2034 г.

Заместитель руководителя Федеральной службы по интеллектуальной собственности

Л.Л. Курий



РОССИЙСКАЯ ФЕДЕРАЦИЯ

**ПАТЕНТ**

НА ИЗОБРЕТЕНИЕ

№ 2566730

**СПОСОБ ДИАГНОСТИКИ РАНЕНИЙ ОБОДОЧНОЙ
КИШКИ**

Патентообладатель(ли): *Государственное бюджетное образовательное учреждение высшего профессионального образования "БАШКИРСКИЙ ГОСУДАРСТВЕННЫЙ МЕДИЦИНСКИЙ УНИВЕРСИТЕТ" Министерства здравоохранения Российской Федерации (RU)*

Автор(ы): *см. на обороте*

Заявка № 2014124792

Приоритет изобретения **17 июня 2014 г.**

Зарегистрировано в Государственном реестре изобретений Российской Федерации **29 сентября 2015 г.**

Срок действия патента истекает **17 июня 2034 г.**

Заместитель руководителя Федеральной службы по интеллектуальной собственности

Л.Л. Кирий



ПОКАЗАТЕЛИ ЛАКТАТА КРОВИ В I ГРУППЕ
ЭКСПЕРИМЕНТАЛЬНЫХ ЖИВОТНЫХ

№	Масса тела животного, кг	Объем кровопотери, мл	Уровень лактата до формирования напряженного пневмоперитонеума, ммоль/л	Уровень лактата крови на 180 минуте напряженного пневмоперитонеума, ммоль/л
1	11,2	51,5	2,3	2,7
2	10,9	50,1	2,9	3,2
3	10,7	49,2	2,2	2,7
4	12,1	55,7	2,5	2,9
5	10,4	47,8	1,9	2,6
6	11,5	52,9	2,3	2,8
M±σ	11,13±0,61	51,2±2,8	2,35±0,33	2,8±0,21

ПОКАЗАТЕЛИ ЛАКТАТА КРОВИ В II ГРУППЕ
ЭКСПЕРИМЕНТАЛЬНЫХ ЖИВОТНЫХ

№	Масса тела животного, кг	Объем кровопотери, мл	Уровень лактата до формирования напряженного пневмоперитонеума, ммоль/л	Уровень лактата крови на 180 минуте напряженного пневмоперитонеума, ммоль/л
1	11,7	53,8	2,5	3,2
2	11,4	52,4	2,1	3,6
3	9,8	45,1	2,4	3,9
4	10,2	46,2	1,8	2,9
5	10,8	49,7	2,6	3,8
6	11,3	52	2,1	3,5
M±σ	10,87±0,74	49,87±3,54	2,25±0,30	3,48±0,38

ПОКАЗАТЕЛИ ЛАКТАТА КРОВИ В III ГРУППЕ
ЭКСПЕРИМЕНТАЛЬНЫХ ЖИВОТНЫХ

№	Масса тела животного, кг	Объем кровопотери, мл	Уровень лактата до формирования напряженного пневмоперитонеума, ммоль/л	Уровень лактата крови на 180 минуте напряженного пневмоперитонеума, ммоль/л
1	12,3	56,6	2,6	7,3
2	9,9	45,5	2,2	8,2
3	10,4	47,8	2,1	6,6
4	10,9	50,1	2,1	7,8
5	11,3	52	2,3	7,4
6	11,6	53,4	2,4	8,1
M±σ	11,07±0,86	50,9±3,98	2,28±0,19	7,57±0,6

ПОКАЗАТЕЛИ ЛАКТАТА КРОВИ В IV ГРУППЕ
ЭКСПЕРИМЕНТАЛЬНЫХ ЖИВОТНЫХ

№	Масса тела животного, кг	Объем кровопотери, мл	Уровень лактата до формирования напряженного пневмоперитонеума, ммоль/л	Уровень лактата крови на 180 минуте напряженного пневмоперитонеума, ммоль/л
1	10,1	92,9	2,2	3,1
2	9,8	90,2	2,6	3,0
3	11,3	104	2,2	3,2
4	10,6	97,5	2,7	3,4
5	9,9	91,1	2,0	4,0
6	10,0	92,0	2,4	3,3
M±σ	10,28±0,57	94,6±5,25	2,35±0,27	3,33±0,36

ПОКАЗАТЕЛИ ЛАКТАТА КРОВИ В V ГРУППЕ
ЭКСПЕРИМЕНТАЛЬНЫХ ЖИВОТНЫХ

№	Масса тела животного, кг	Объем кровопотери, мл	Уровень лактата до формирования напряженного пневмоперитонеума, ммоль/л	Уровень лактата крови на 180 минуте напряженного пневмоперитонеума, ммоль/л
1	10,1	92,9	2,4	4,1
2	11,0	101,2	1,4	5,6
3	10,1	92,9	2,7	4,9
4	9,9	91,1	2,8	3,7
5	11,2	103	1,6	3,8
6	9,9	91,1	2,1	4,2
M±σ	10,4±0,58	95,4±5,3	2,17±0,58	4,38±0,73

ПОКАЗАТЕЛИ ЛАКТАТА КРОВИ В VI ГРУППЕ
ЭКСПЕРИМЕНТАЛЬНЫХ ЖИВОТНЫХ

№	Масса тела животного, кг	Объем кровопотери, мл	Уровень лактата до формирования напряженного пневмоперитонеума, ммоль/л	Уровень лактата крови на 180 минуте напряженного пневмоперитонеума, ммоль/л
1	10,6	97,5	2,4	8,6
2	10,3	94,8	2,2	9,7
3	11,4	104,9	2,3	7,4
4	10,6	97,5	1,9	8,4
5	9,7	89,2	2,7	9,1
6	11,2	103	2,4	9,8
M±σ	10,6±0,62	97,8±5,67	2,32±0,26	8,8±0,9

**СТЕПЕНИ ВЫРАЖЕННОСТИ СИНДРОМА КИШЕЧНОЙ
НЕДОСТАТОЧНОСТИ В I ГРУППЕ ЭКСПЕРИМЕНТАЛЬНЫХ ЖИВОТНЫХ**

№	Масса тела животного, г	Объем забранной и введенной в брюшинное пространство крови, мл	Ультразвуковые признаки синдрома кишечной недостаточности (степень выраженности)		
			1 сутки эксперимента	2 сутки эксперимента	3 сутки эксперимента
1	1850	10	нет	нет	I степень
2	2100	11,3	нет	нет	нет
3	1970	10,6	нет	нет	нет
4	2010	10,9	нет	I степень	I степень
5	2230	12	нет	нет	нет
6	2110	11,4	нет	нет	нет
7	2290	12,4	нет	нет	нет
8	2160	11,7	нет	нет	нет
9	2050	11,1	нет	нет	нет
10	2000	10,8	нет	I степень	I степень

**СТЕПЕНИ ВЫРАЖЕННОСТИ СИНДРОМА КИШЕЧНОЙ
НЕДОСТАТОЧНОСТИ В II ГРУППЕ ЭКСПЕРИМЕНТАЛЬНЫХ ЖИВОТНЫХ**

№	Масса тела животного, г	Объем забранной и введенной в брюшинное пространство крови, мл	Ультразвуковые признаки синдрома кишечной недостаточности (степень выраженности)		
			1 сутки эксперимента	2 сутки эксперимента	3 сутки эксперимента
1	2	3	4	5	6
1	1800	14,6	I степень	II степень	III степень
2	1960	15,9	нет	I степень	II степень
3	2030	16,4	нет	I степень	II степень
4	2300	18,6	I степень	II степень	II степень

Продолжение таблицы					
1	2	3	4	5	6
5	2150	17,4	I степень	II степень	III степень
6	2200	17,8	нет	I степень	II степень
7	2180	17,7	нет	нет	I степень
8	1960	15,9	I степень	II степень	III степень
9	1990	16,1	нет	I степень	II степень
10	2010	16,3	нет	I степень	II степень

**СТЕПЕНИ ВЫРАЖЕННОСТИ СИНДРОМА КИШЕЧНОЙ
НЕДОСТАТОЧНОСТИ В III ГРУППЕ ЭКСПЕРИМЕНТАЛЬНЫХ ЖИВОТНЫХ**

№	Масса тела животного, г	Объем забранной и введенной в забрюшинное пространство крови, мл	Ультразвуковые признаки синдрома кишечной недостаточности (степень выраженности), исход		
			1 сутки эксперимента	2 сутки эксперимента	3 сутки эксперимента
1	1930	20,8	II степень	III степень	летальный исход
2	2090	22,6	I степень	II степень	III степень
3	2030	21,9	I степень	II степень	III степень
4	2180	23,5	I степень	II степень	III степень
5	2260	24,4	I степень	II степень	II степень
6	2070	22,4	II степень	III степень	летальный исход
7	2030	21,9	II степень	III степень	летальный исход
8	2200	23,8	I степень	II степень	III степень
9	2100	22,7	I степень	II степень	III степень
10	1980	21,4	I степень	II степень	III степень

**СТЕПЕНИ ВЫРАЖЕННОСТИ СИНДРОМА КИШЕЧНОЙ
НЕДОСТАТОЧНОСТИ В IV ГРУППЕ ЭКСПЕРИМЕНТАЛЬНЫХ ЖИВОТНЫХ**

№	Масса тела животного, г	Объем забранной крови, мл	Ультразвуковые признаки синдрома кишечной недостаточности (степень выраженности), исход		
			1 сутки эксперимента	2 сутки эксперимента	3 сутки эксперимента
1	1970	21,3	нет	I степень	I степень
2	2020	21,8	нет	нет	нет
3	2010	21,7	нет	нет	I степень
4	1960	21,2	нет	нет	нет
5	1830	19,8	нет	I степень	нет
6	1870	20,2	нет	нет	нет
7	2100	22,7	нет	нет	I степень
8	1970	21,3	нет	нет	нет
9	2020	21,8	нет	нет	нет
10	1900	20,5	нет	нет	нет

**ДИАМЕТРЫ ОБЩИХ БЕДРЕННЫХ ВЕН У БОЛЬНЫХ ПРИ РАЗЛИЧНЫХ
ПОКАЗАТЕЛЯХ ВНУТРИБРЮШНОГО ДАВЛЕНИЯ**

Порядковый номер больного	Внутрибрюшное давление (мм рт. ст.)	Диаметр правой общей бедренной вены, мм	Диаметр левой общей бедренной вены, мм
1	2	3	4
1	0	7,6	6,8
2	0	10	9,8
3	0	10	9
4	0	9	8,5
5	0	9	8,2

Продолжение таблицы			
1	2	3	4
6	0	8,2	7,4
7	0	7,9	6,8
8	0	7,8	7,1
9	0	8	7,2
10	0	9	8
1	5	9,4	8,2
2	5	8,5	11
3	5	11	11
4	5	10,2	9,8
5	5	10,5	9,6
6	5	9,3	8,5
7	5	9,1	8
8	5	8,8	8,3
9	5	9	8,2
10	5	10,2	9,1
1	10	11,4	10
2	10	12	13,5
3	10	12,2	13
4	10	12,1	11,7
5	10	12	12
6	10	11,2	11,4
7	10	10,9	11,1
8	10	10,6	10,6
9	10	11	10,2
10	10	11,6	11

Продолжение таблицы			
1	2	3	4
1	15	13,6	12
2	15	13	15
3	15	13	13,8
4	15	13	12,6
5	15	13,2	12,8
6	15	12,1	12
7	15	12,3	12,1
8	15	12,5	11,5
9	15	12,5	11,2
10	15	12,6	12
1	20	14,1	15
2	20	14	17
3	20	15	14
4	20	14	13,2
5	20	14	13
6	20	13,8	14
7	20	13,1	15
8	20	14	13,8
9	20	13,6	12,8
10	20	14	14

СКОРОСТЬ КРОВОТОКА В ОБЩИХ БЕДРЕННЫХ ВЕНАХ У БОЛЬНЫХ ПРИ
РАЗЛИЧНЫХ ПОКАЗАТЕЛЯХ ВНУТРИБРЮШНОГО ДАВЛЕНИЯ

Порядковый номер больного	Внутрибрюшное давление, мм рт. ст.	Максимальная скорость кровотока в правой общей бедренной вене, м/с	Максимальная скорость кровотока в левой общей бедренной вене, м/с
1	2	3	4
1	0	0,4	0,23
2	0	0,35	0,31
3	0	0,22	0,22
4	0	0,33	0,32
5	0	0,32	0,32
6	0	0,26	0,28
7	0	0,28	0,26
8	0	0,25	0,23
9	0	0,29	0,26
10	0	0,32	0,3
1	5	0,13	0,17
2	5	0,15	0,15
3	5	0,11	0,12
4	5	0,15	0,16
5	5	0,16	0,15
6	5	0,14	0,16
7	5	0,13	0,18
8	5	0,12	0,12
9	5	0,16	0,13
10	5	0,14	0,16

Продолжение таблицы			
1	2	3	4
1	10	0,12	0,1
2	10	0,11	0,1
3	10	0,08	0,09
4	10	0,11	0,11
5	10	0,14	0,1
6	10	0,12	0,12
7	10	0,12	0,12
8	10	0,1	0,09
9	10	0,13	0,1
10	10	0,12	0,11
1	15	0,11	0,08
2	15	0,1	0,09
3	15	0,07	0,08
4	15	0,1	0,1
5	15	0,12	0,09
6	15	0,11	0,11
7	15	0,1	0,1
8	15	0,09	0,08
9	15	0,11	0,09
10	15	0,11	0,08
1	20	0,1	0,07
2	20	0,09	0,06
3	20	0,07	0,07
4	20	0,09	0,08
5	20	0,1	0,08

Продолжение таблицы			
1	2	3	4
6	20	0,1	0,1
7	20	0,08	0,09
8	20	0,07	0,08
9	20	0,1	0,08
10	20	0,11	0,07

ДИАМЕТРЫ ОБЩИХ БЕДРЕННЫХ АРТЕРИЙ У БОЛЬНЫХ ПРИ
РАЗЛИЧНЫХ ПОКАЗАТЕЛЯХ ВНУТРИБРЮШНОГО ДАВЛЕНИЯ

Порядковый номер больного	Внутрибрюшное давление (мм рт. ст.)	Диаметр правой общей бедренной артерии, мм	Диаметр левой общей бедренной артерии, мм
1	2	3	4
1	0	7,5	7,4
2	0	8,3	8,1
3	0	7,7	7,6
4	0	7,1	6,9
5	0	7,6	7,5
6	0	8,2	8,0
7	0	7,4	7,2
8	0	8,4	8,3
9	0	7,9	7,7
10	0	7,6	7,4
1	5	7,5	7,4
2	5	8,2	8,0
3	5	7,6	7,6
4	5	7,1	6,9

Продолжение таблицы			
1	2	3	4
5	5	7,5	7,5
6	5	8,2	7,9
7	5	7,4	7,2
8	5	8,3	8,3
9	5	7,7	7,7
10	5	7,6	7,4
1	10	7,4	7,3
2	10	8,0	7,9
3	10	7,4	7,3
4	10	7,0	6,8
5	10	7,5	7,4
6	10	8,1	7,8
7	10	7,4	7,2
8	10	8,2	8,1
9	10	7,6	7,5
10	10	7,5	7,4
1	15	7,1	7,1
2	15	7,7	7,6
3	15	7,1	7,0
4	15	6,8	6,6
5	15	7,3	7,1
6	15	8,0	7,6
7	15	7,2	7,0
8	15	8,0	7,8
9	15	7,4	7,2

Продолжение таблицы			
1	2	3	4
10	15	7,4	7,2
1	20	6,7	6,6
2	20	7,3	7,0
3	20	6,6	6,6
4	20	6,3	6,1
5	20	6,9	6,7
6	20	7,4	7,0
7	20	6,7	6,6
8	20	6,9	6,6
9	20	7,0	6,6
10	20	6,9	6,5

СКОРОСТЬ КРОВОТОКА В ОБЩИХ БЕДРЕННЫХ АРТЕРИЯХ У БОЛЬНЫХ
ПРИ РАЗЛИЧНЫХ ПОКАЗАТЕЛЯХ ВНУТРИБРЮШНОГО ДАВЛЕНИЯ

Порядковый номер больного	Внутрибрюшное давление, мм рт. ст.	Максимальная скорость кровотока в правой общей бедренной артерии, м/с	Максимальная скорость кровотока в левой общей бедренной артерии, м/с
1	2	3	4
1	0	1	0,75
2	0	0,47	0,58
3	0	1	0,86
4	0	0,53	0,66
5	0	0,49	0,6
6	0	0,56	0,67
7	0	0,92	0,68

Продолжение таблицы			
1	2	3	4
8	0	1,1	0,84
9	0	0,45	0,56
10	0	0,46	0,56
1	5	1	1
2	5	0,63	0,51
3	5	1,12	1,01
4	5	0,7	0,58
5	5	0,65	0,54
6	5	0,72	0,6
7	5	0,93	0,92
8	5	1,2	1,1
9	5	0,61	0,49
10	5	0,62	0,52
1	10	1,15	1,11
2	10	0,67	0,63
3	10	1,2	1,18
4	10	0,73	0,71
5	10	0,69	0,66
6	10	0,77	0,77
7	10	1,1	1,08
8	10	1,22	1,21
9	10	0,65	0,6
10	10	0,69	0,65
1	15	0,7	0,91

Продолжение таблицы			
1	2	3	4
2	15	0,53	0,59
3	15	0,73	0,93
4	15	0,59	0,64
5	15	0,55	0,6
6	15	0,65	0,66
7	15	0,63	0,84
8	15	0,8	1
9	15	0,5	0,56
10	15	0,54	0,59
1	20	0,77	0,77
2	20	0,43	0,4
3	20	0,78	0,77
4	20	0,5	0,48
5	20	0,45	0,42
6	20	0,51	0,49
7	20	0,7	0,69
8	20	0,85	0,84
9	20	0,41	0,39
10	20	0,45	0,44