


Федеральное Государственное бюджетное образовательное  
учреждение  
Высшего профессионального образования  
«Башкирский государственный медицинский университет»  
Министерства здравоохранения Российской Федерации




# Цифровая стоматология в КСП

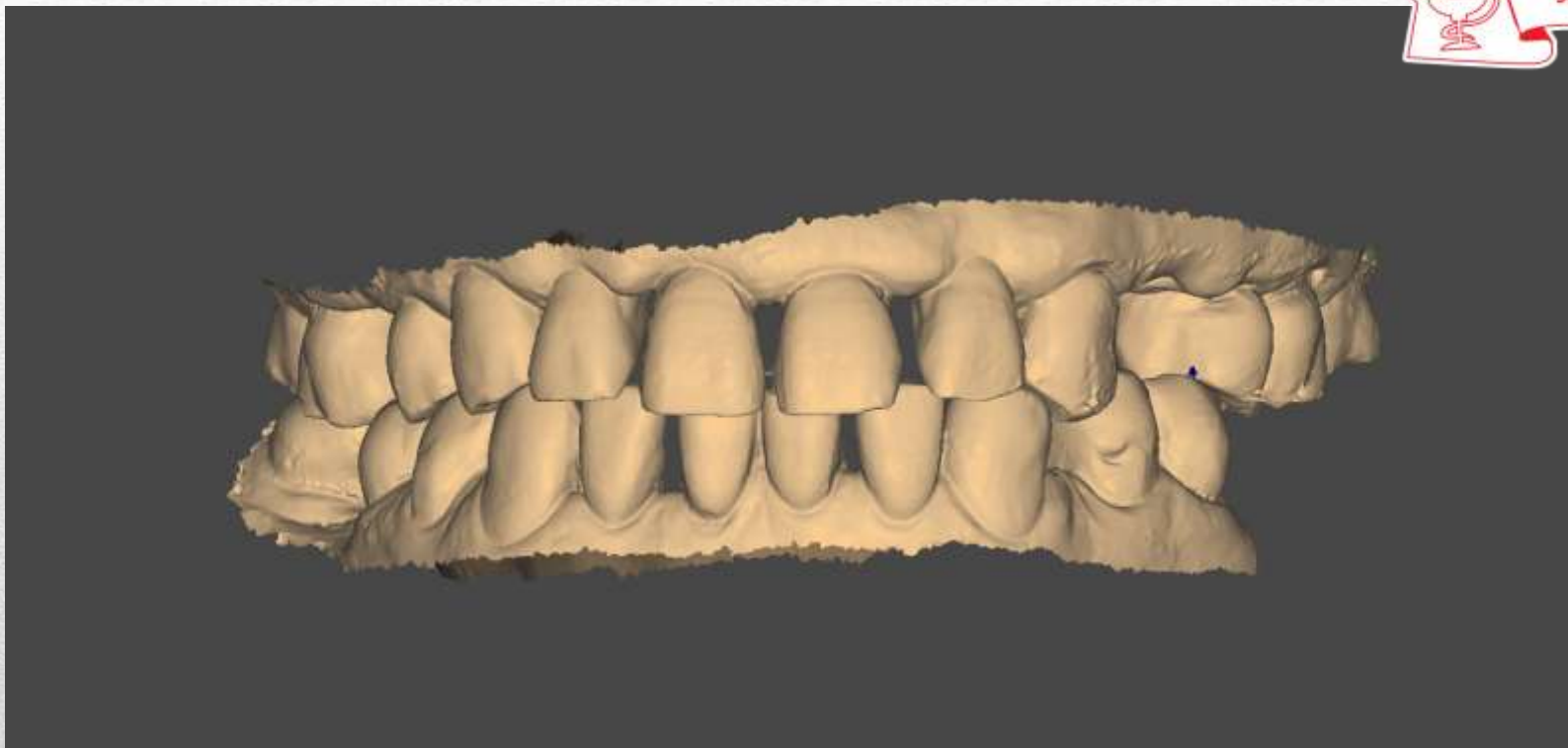
---

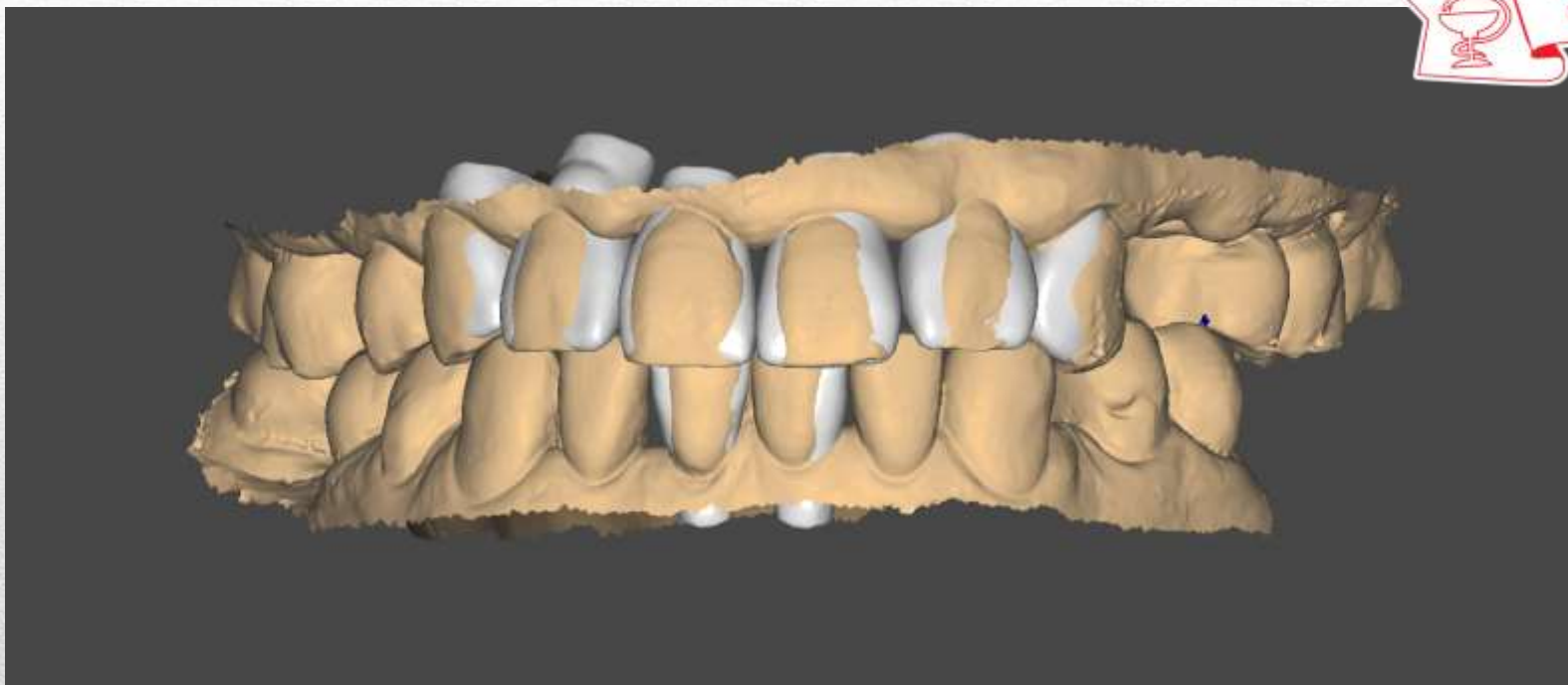


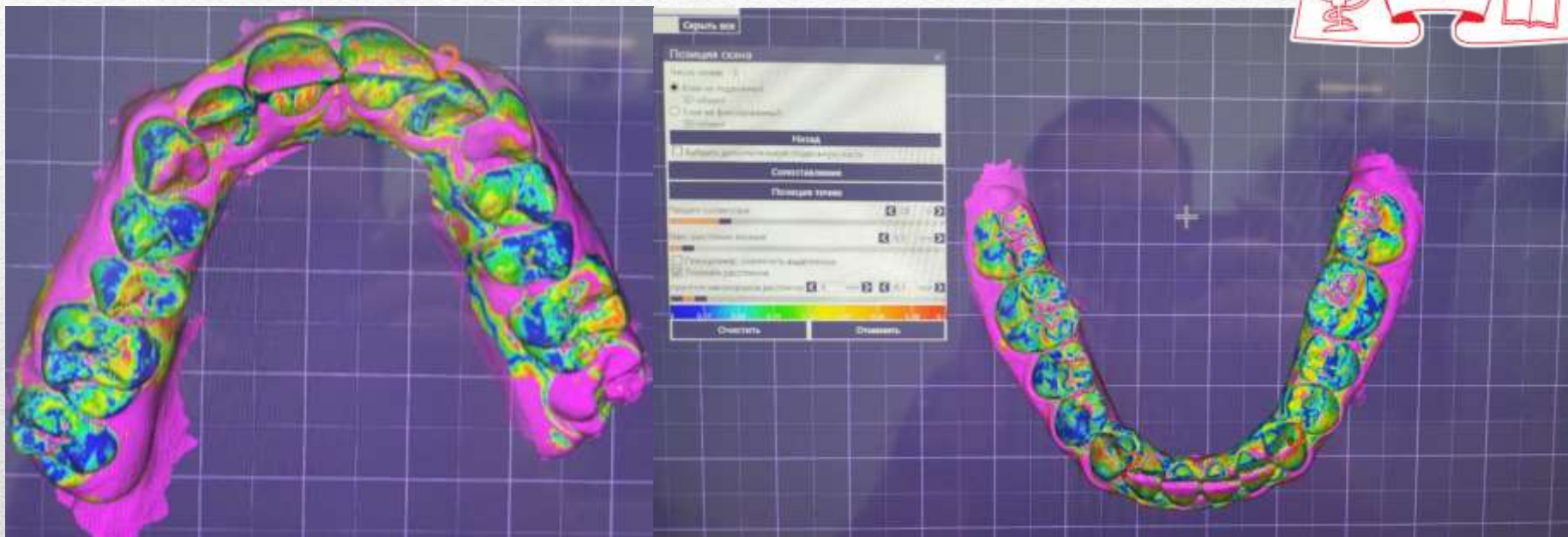




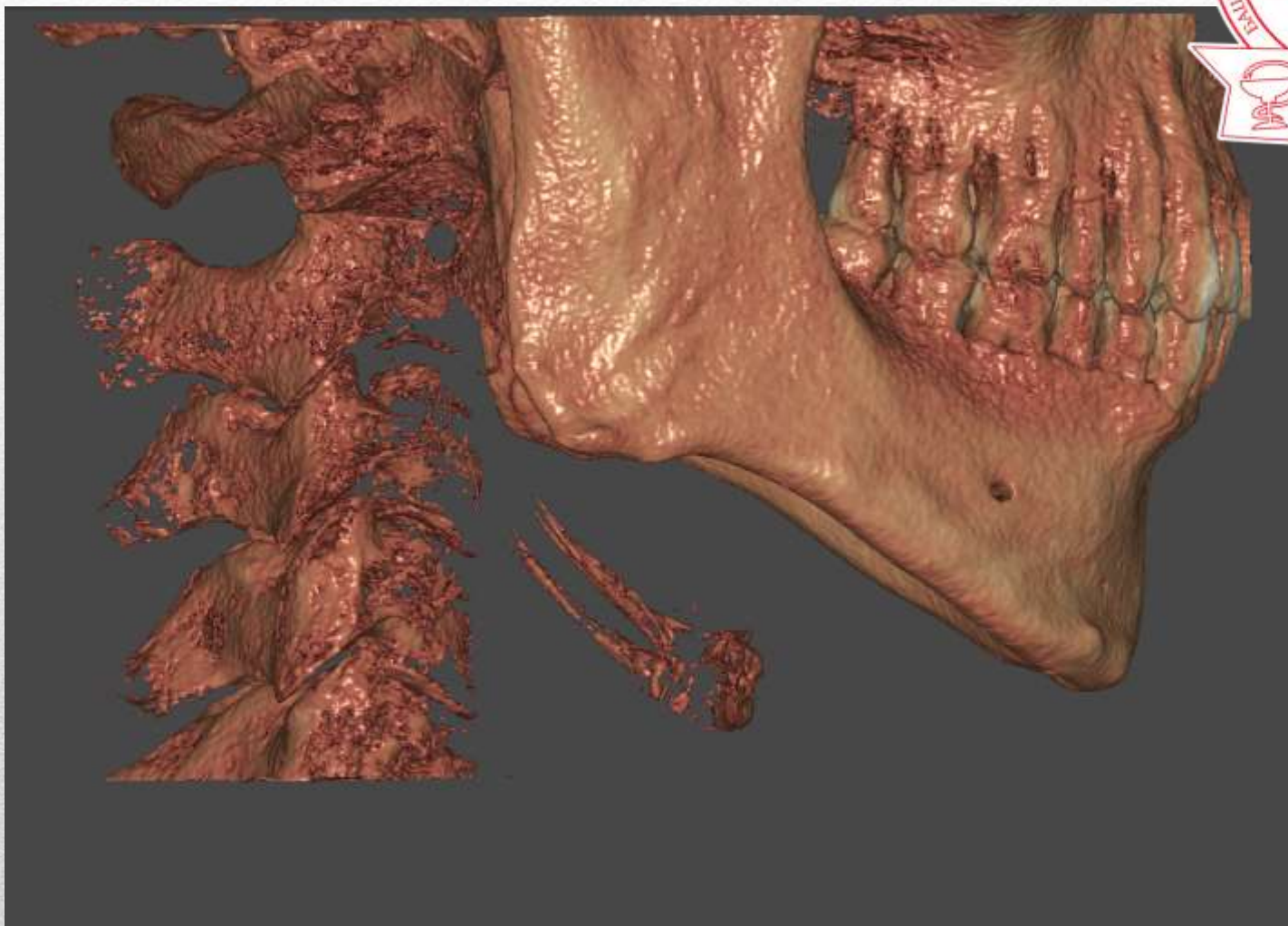


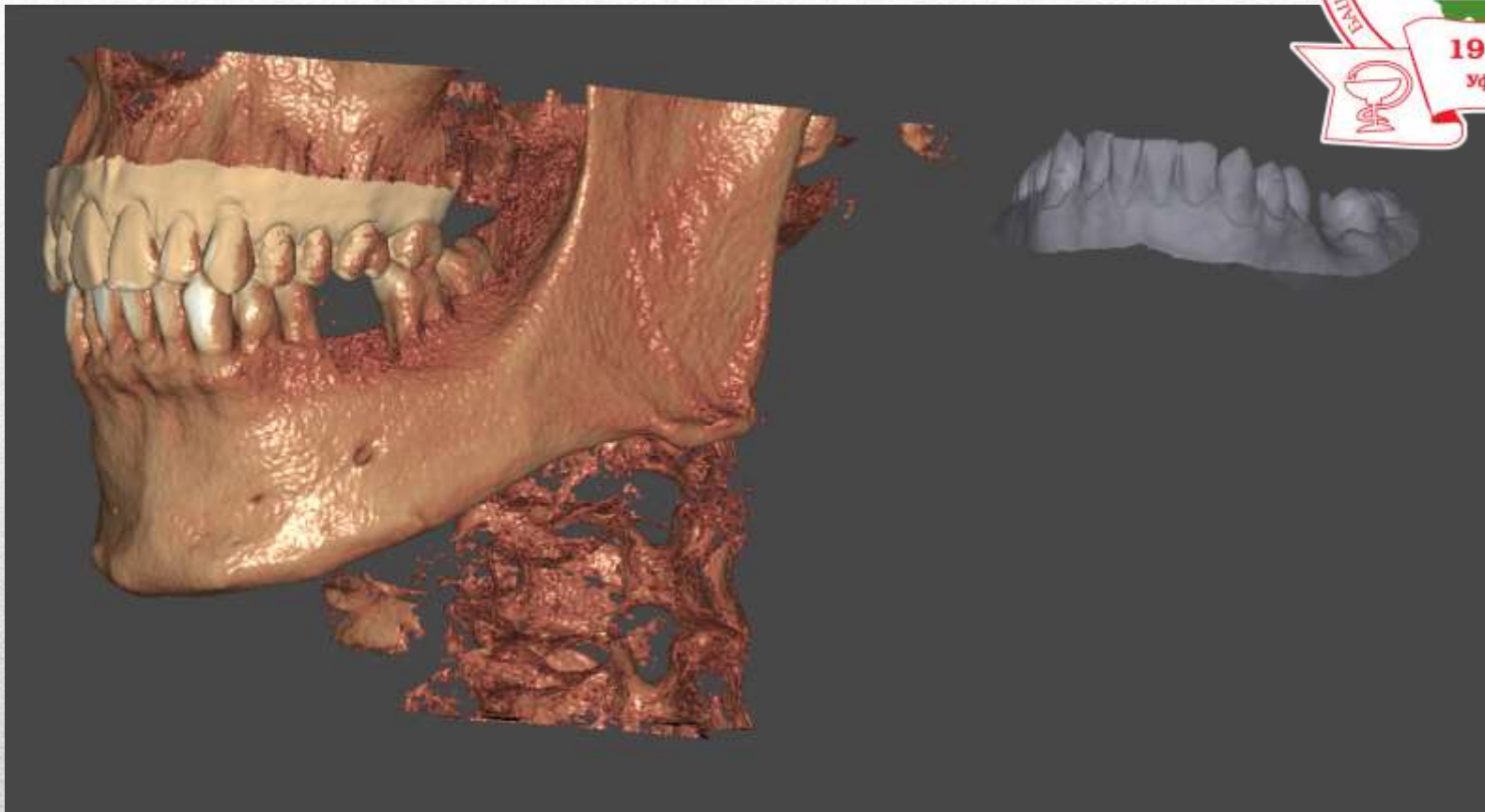


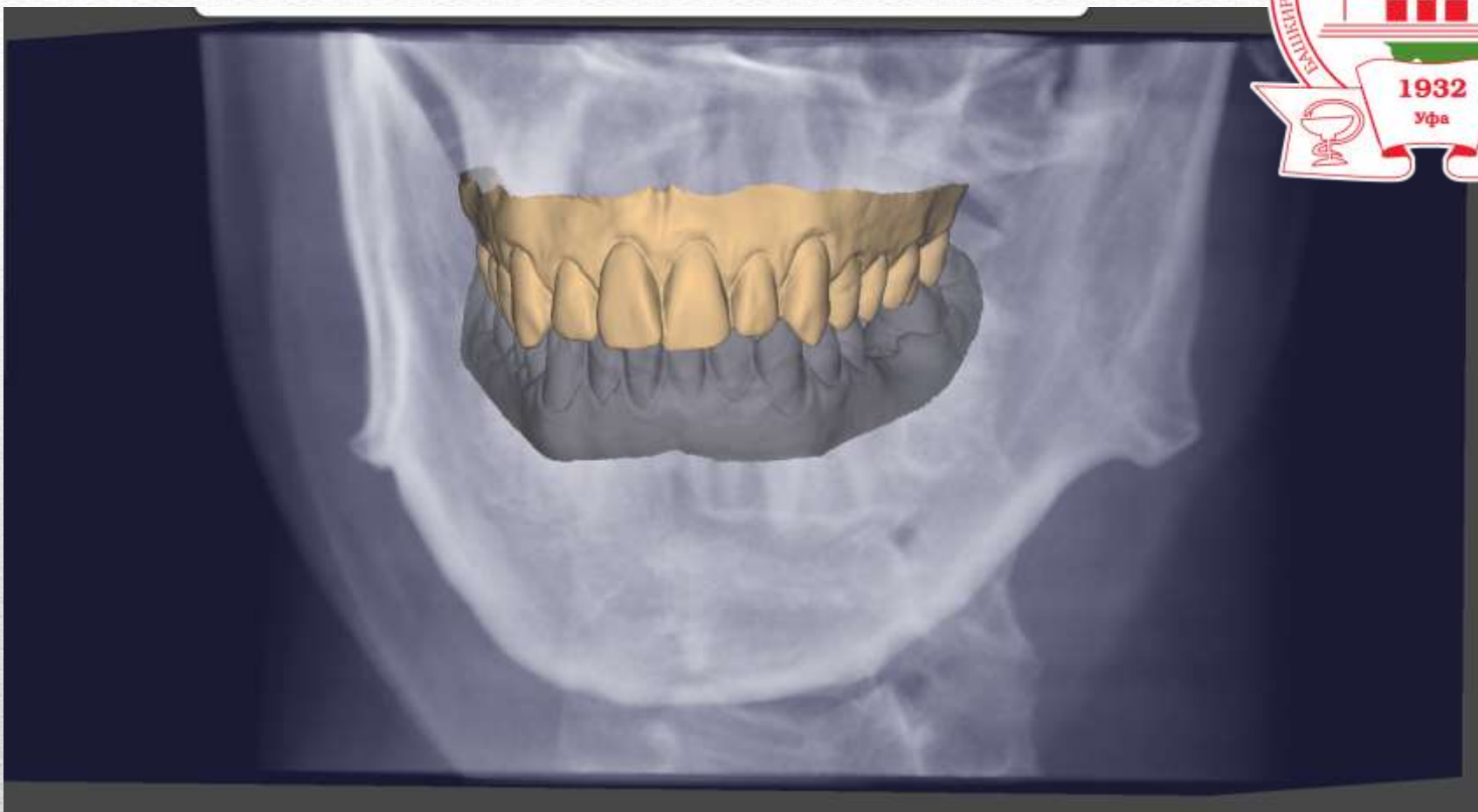


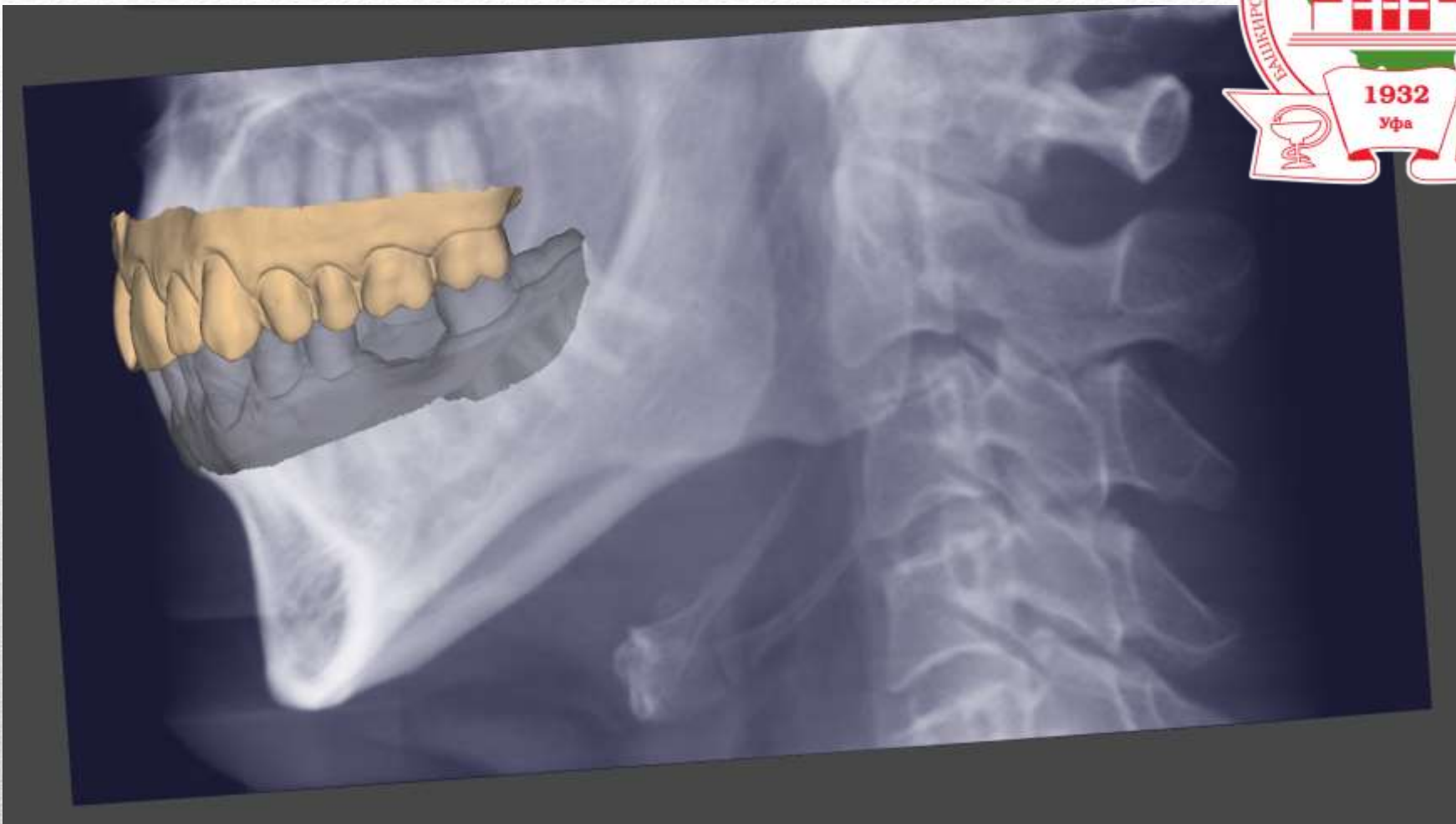


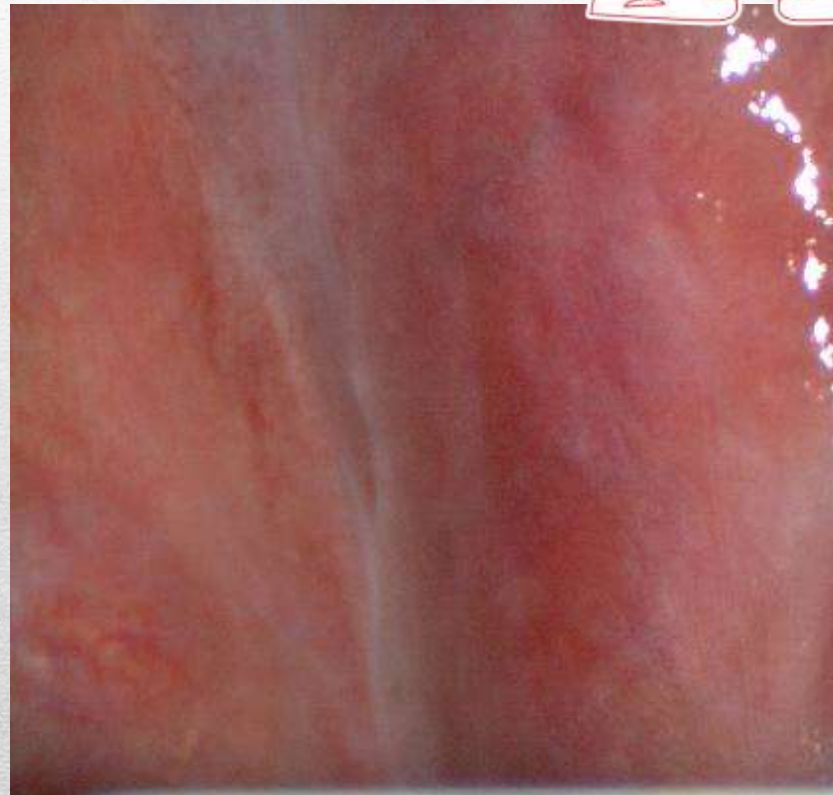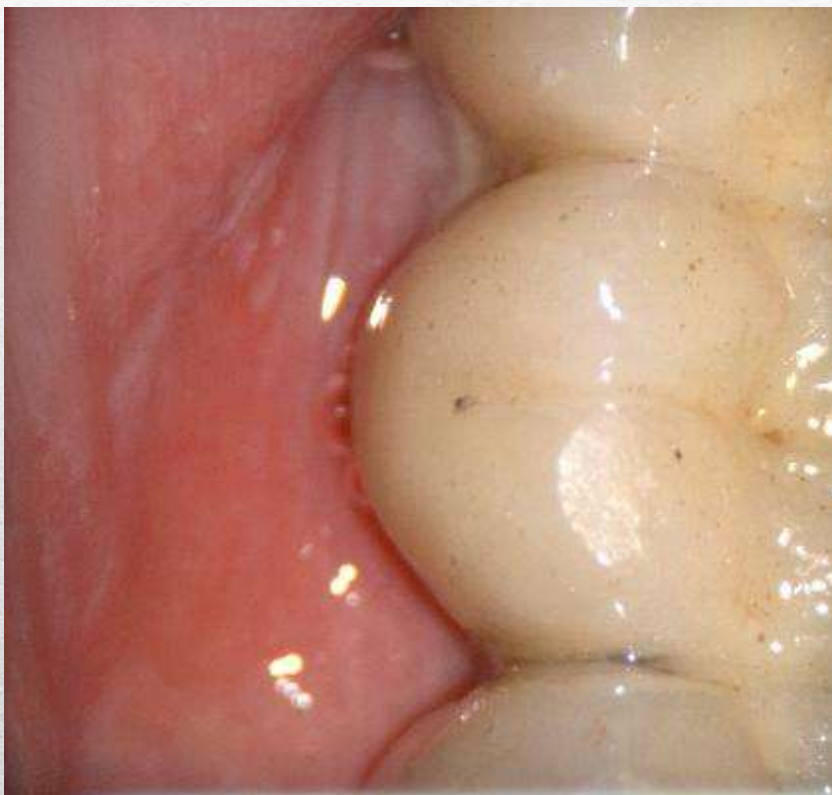



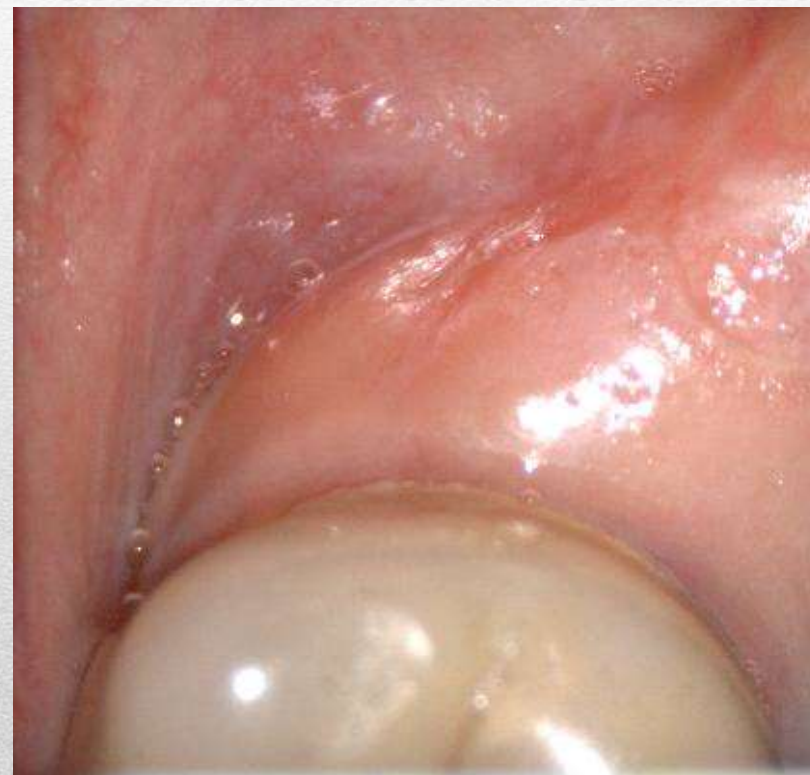
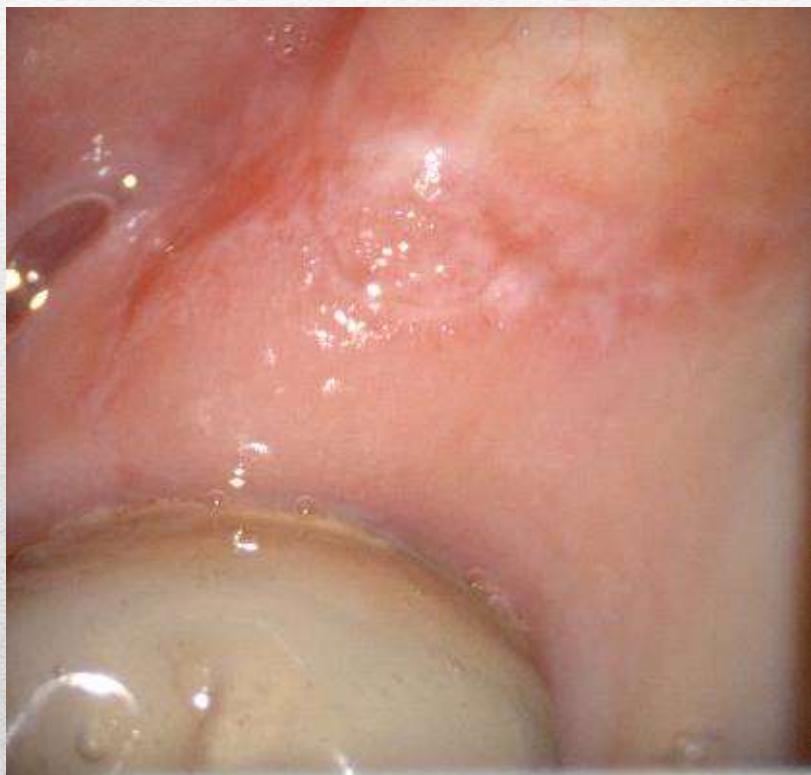


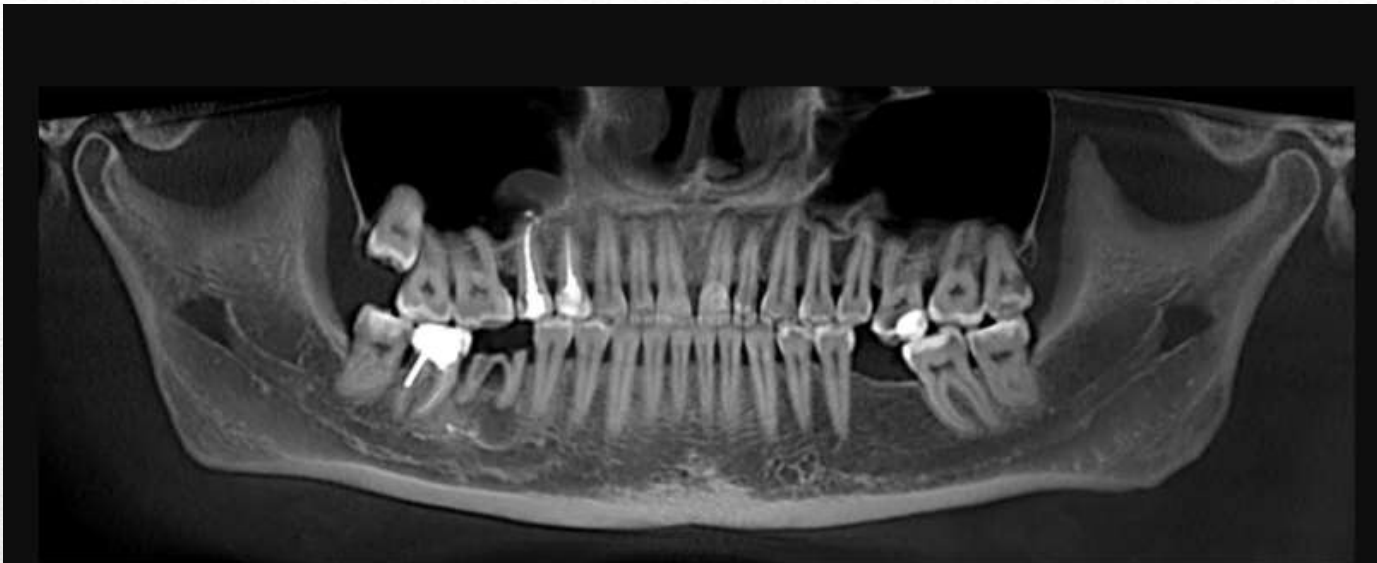








Зубная формула

Изменить номера зубов

Выбрать область интереса

 18	 17	 16	 15	 14	 13	 12	 11	 21	 22	 23	 24	 25	 26	 27	 28
 48	 47	 46	 45	 44	 43	 42	 41	 31	 32	 33	 34	 35	 36	 37	 38

■ Здоровые   
 ■ Леченые   
 ■ Проблемные   
 ✗ Отсутствующие



### Зуб 16

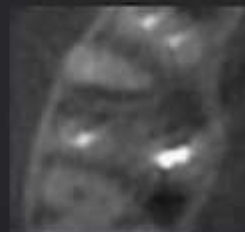3 корня 100% , 4 канала 100% , **Признаки пародонтита легкой степени** 44% ,  
Искусственная коронка 98% , Зуб эндодонтически лечен 99% , Канал недопломбирован 98% ,  
Незапломбированный канал 94% , Пломбировка негетогенна 94% , Культевая вкладка 99% ,  
**Периапикальный участок деструкции** 97% , **Признаки сообщения с верхнечелюстной пазухой** 70% .

+ Добавить диагноз

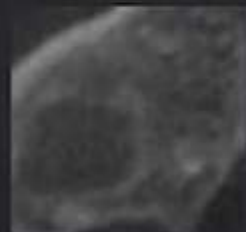Добавить комментарий



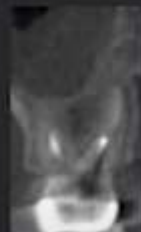Аксальный



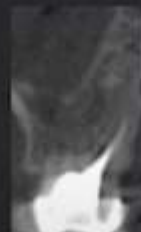Аксальный



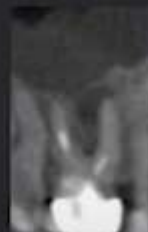Аксальный



Фронтальн...



Фронтальн...



Перио



Сагиттальный

Отменить изменения

Все срезы

Откройте 3d viewer

Подтвердить



**Зубная формула** Поставить номер зуба Выбрать область интереса

×	18	16	14	13	11	21	22	23	24	25	26	27	×
×	48	47	46	45	44	43	42	41	40	39	38	37	×

Здоровые  
  Лечение  
  Проблемные  
  Отсутствие

**Зуб 46**  
 Признак пародонтита, Признак пародонтита нижней стенки, Горизонтальный разрыв, искусственная коронка, зуб эндодонтически лечен, Металлический штифт, Периметальный участок деструкции. + Добавить диагноз  
 Добавить комментарий

**Зуб 47**  
 Признак кариеса, зуб эндодонтически лечен, Периметальный участок деструкции. + Добавить диагноз  
 Добавить комментарий

