

**ФЕДЕРАЛЬНОЕ ГОСУДАРСТВЕННОЕ БЮДЖЕТНОЕ ОБРАЗОВАТЕЛЬНОЕ
УЧРЕЖДЕНИЕ ВЫСШЕГО ОБРАЗОВАНИЯ
«БАШКИРСКИЙ ГОСУДАРСТВЕННЫЙ МЕДИЦИНСКИЙ УНИВЕРСИТЕТ»
МИНИСТЕРСТВА ЗДРАВООХРАНЕНИЯ РОССИЙСКОЙ ФЕДЕРАЦИИ**

УТВЕРЖАЮ
Проректор по учебной работе
Валишевский Д. А.



2023 г.

ОЦЕНОЧНЫЕ МАТЕРИАЛЫ

Клиническая практика: Функциональная диагностика

Разработчик	кафедра кардиологии и функциональной диагностики ИДПО
Специальность	30.05.02 Медицинская биофизика
Наименование ОПОП	30.05.02 Медицинская биофизика
Квалификация	Врач-биофизик
ФГОС ВО	Утвержден Приказом Министерства науки и высшего образования Российской Федерации от «13» августа 2020 г. №1002

Цель и задачи ФОМ (ФОС)

Цель ФОМ (ФОС) –установить уровень сформированности компетенций у обучающихся специальности 30.05.02 Медицинская биофизика, прошедших практику «Клиническая практика: Функциональная диагностика»

Основной задачей ФОМ (ФОС) практики «Клиническая практика: Функциональная диагностика» является проверка знаний, умений и владений обучающегося согласно матрице компетенций рассматриваемого направления подготовки.

Паспорт оценочных материалов по практике «Клиническая практика: Функциональная диагностика»

№	Наименование пункта	Значение
1.	Специальность	Фармация
2.	Кафедра	кардиологии и функциональной диагностики ИДПО
3.	Автор-разработчик	Низамова Д.Ф.
4.	Наименование	«Клиническая практика: Функциональная диагностика»
5.	Общая трудоемкость по учебному плану	144/4 з.е.
6.	Наименование папки	Фонд оценочных средств по дисциплине «Клиническая практика: Функциональная диагностика»
7.	Количество заданий всего по дисциплине	131
8.	Количество заданий	30
9.	Из них правильных ответов должно быть (%):	
10.	Для оценки «отл» не менее	91%
11.	Для оценки «хор» не менее	81%
12.	Для оценки «удовл» не менее	71%
13.	Время (в минутах)	60 минут
14.	Вопросы к промежуточной аттестации	87
15.	Задачи	30

В результате изучения дисциплины у обучающегося формируются **следующие компетенции:**

Наименование компетенции	Индикатор достижения компетенции
ПК-1.Способен проводить функциональную, ультразвуковую и лучевую диагностику органов и систем организма человека	ПК-1.1. Исследует и оценивает состояние функции внешнего дыхания.
	ПК-1.2. Проводит функциональную диагностику заболеваний сердечно-сосудистой системы.
	ПК-1.3. Исследует и оценивает функциональное состояние нервной системы.
ПК-2 .Способен осуществлять контроль работы среднего медицинского персонала	ПК-2.1. Применяет современные формы мотивации требования профессиональной этики.
	ПК-2.2. Внедряет внутренние регламенты
ПК-3. Оценка состояния пациентов, требующего оказания медицинской помощи в экстренной форме	ПК-3.1. Выявляет состояния, требующие оказания медицинской помощи в экстренной форме, в том числе клинические признаки внезапного прекращения кровообращения и дыхания, требующие оказания медицинской помощи в экстренной форме
	ПК-3.2. Собирает анамнез заболевания и анамнез жизни пациента, анализирует полученную от пациентов (их законных представителей) информацию.
	ПК-3.3. Способен определять медицинские показания для оказания скорой, в том числе скорой специализированной, медицинской помощи.

Задания

На закрытый вопрос рекомендованное время – 2 мин.

На открытое задание рекомендованное время – 4 мин

№	Вопросы	Правильные ответы
Выберите один правильный ответ		
ПК -1 ПК-1.2.	1. В состоянии покоя концентрация калия а) внутри клетки больше, чем вне клетки б) внутри клетки меньше, чем вне клетки в) внутри и вне клетки одинакова д) нет правильного ответа	а
ПК -1 ПК-1.2.	2. Передняя поверхность сердца представлена в основном а) ушком правого предсердия и ПП б) ПЖ в) ЛЖ г) ЛП	б
ПК -1 ПК-1.2.	3. Коронарное кровоснабжение миокарда желудочков а) более выражено, чем в предсердиях б) характеризуется широким внутриорганным анастомозированием в) более развито во внутренних слоях миокарда г) все перечисленное	г
ПК-2/ ПК-2.1. ПК-2.2.	4. В комплексе QRS обычно анализируют а) амплитуду б) продолжительность в) форму г) электрическую ось	д
ПК-2/ ПК-2.1. ПК-2.2.	5. Нормальный зубец Q должен иметь чаще всего а) асимметричные стороны б) небольшую амплитуду в) закругленную вершину г) зазубрину на вершине	б
ПК-2/ ПК-2.1. ПК-2.2.	6. Вертикальное (или полувертикальное) положение электрической оси сердца характеризуется тем, что а) $\angle \alpha =$ от 70 до 90 (град) б) $R_{II} \approx S_{I}$ в) $R_{II} > R_{III} > R_{I}$ г) все верно	г
ПК-2/ ПК-2.1. ПК-2.2.	7. Амплитуды зубцов электрокардиограммы при гипертрофии левого желудочка обычно отличаются следующими особенностями а) $R_{V_{5,6}} > 16$ мм б) $S_{V_1} > 12$ мм в) $T_{V_1} > T_{V_6}$ г) все верно	г
ПК-2/ ПК-2.1. ПК-2.2.	8. При блокаде задней ветви левой ножки пучка Гиса электрическая ось обычно а) нормальная б) вертикальная	в

	<p>в) резко отклонена вправо г) горизонтальная</p>	
<p>ПК-3/ ПК-3.1. ПК-3.2.</p>	<p>9.Интервал сцепления экстрасистолы по сравнению с обычным интервалом P-P а) иногда укорочен б) всегда укорочен в) всегда удлинен г) иногда удлинен</p>	б
<p>ПК-3/ ПК-3.1. ПК-3.2.</p>	<p>10.На наличие зоны некроза в миокарде указывает а) отрицательный “коронарный” зубец Т б) снижение вольтажа электрокардиограммы в) наличие патологического зубца Q г) монофазный подъем сегмента ST</p>	в
<p>ПК-3/ ПК-3.1. ПК-3.2.</p>	<p>11.Что из перечисленного не является ЭКГ признаком острого миокардита а) удлиненный интервал RR б) депрессия сегмента ST в) инверсия зубца Т г) увеличение зубца Q</p>	г
<p>ПК-3/ ПК-3.1. ПК-3.2.</p>	<p>12.Симпатическая стимуляция сердца а) снижает темп СА узла б) повышает возбудимость сердца в) уменьшает силу сердечного сокращения г) она не имеет прямого воздействия на желудочковую мышцу</p>	б
<p>ПК-3/ ПК-3.1. ПК-3.2.</p>	<p>13.При повышении тонуса блуждающего нерва а) проводимость сердца увеличивается б) проводимость сердца не изменяется в) проводимость сердца снижается г) проводимость сердца не изменяется</p>	в
<p>ПК-3/ ПК-3.1. ПК-3.2.</p>	<p>14.Скорость распространения возбуждения максимальная в а) СА узле б) АВ узле в) пучке Гиса и волокнах Пуркинье г) в мышце желудочков</p>	в
<p>ПК-3/ ПК-3.1. ПК-3.2.</p>	<p>15.В каких из приведенных отделах сердца происходит задержка проведения возбуждения по сердцу а) СА узле б) АВ узле в) пучке Гиса и волокнах Пуркинье г) в мышце желудочков</p>	б
<p>ПК-3/ ПК-3.1. ПК-3.2.</p>	<p>16.Комбинированная гипертрофия обоих предсердий а) по данным ЭКГ не определяется вовсе б) определяется лишь в некоторых случаях в) определяется с достаточной вероятностью г) определяется только по косвенным признакам</p>	в
<p>ПК-3/ ПК-3.1. ПК-3.2.</p>	<p>17.Амплитуды зубцов электрокардиограммы при гипертрофии левого желудочка обычно отличаются следующими особенностями а) $R_{V5,6} > 16$ мм б) $S_{V1} > 12$ мм</p>	г

	в) $Tv_1 > Tv_6$ г) все верно	
ПК-3/ ПК-3.1. ПК-3.2.	18. Для выраженной гипертрофии правого желудочка с относительно высокой скоростью проведения возбуждения характерно а) $Rv_{1,2}$ верно: А) 1 и 2 б) $qRv_{1,2}$ Б) 1 и 3 в) $Rsv_{1,2}$ В) 1 и 4 г) $RsRv_{1,2}$	а
ПК-3/ ПК-3.1. ПК-3.2.	19. При полной блокаде правой ножки пучка Гиса для комплекса QRS характерна ширина а) 0,06-0,09 сек б) не более 0,11 сек в) 0,12 сек и больше г) только больше 0,14 сек	в
ПК-3/ ПК-3.1. ПК-3.2.	20. Сегмент $STv_{1,2}$ при блокаде правой ножки пучка Гиса обычно а) расположен выше изолинии б) расположен ниже изолинии в) имеет неопределенную форму г) расположен на изолинии	б
ПК-3/ ПК-3.1. ПК-3.2.	21. При блокаде правой ножки пучка Гиса комплекс QRS в отведениях $V_{5,6}$ имеет вид а) qRs (S широкий, чаще неглубокий) б) qRS (S глубокий, чаще неширокий) в) qRs (s узкий, неглубокий, заостренный) г) qRs (s обычный)	а
ПК-3/ ПК-3.1. ПК-3.2.	22. Зубец $Tv_{5,6}$ при блокаде левой ножки пучка Гиса обычно а) отрицательный, симметричный б) положительный, симметричный в) положительный, асимметричный г) отрицательный, асимметричный	г
ПК-3/ ПК-3.1. ПК-3.2.	23. Для неполной блокады левой ножки пучка Гиса характерна ширина QRS а) 0,06-0,10 сек б) 0,10-0,12 сек в) 0,12-0,14 сек г) 0,14-0,16 сек	б
ПК-3/ ПК-3.1. ПК-3.2.	24. При блокаде задней ветви левой ножки пучка Гиса электрическая ось обычно а) нормальная б) вертикальная в) резко отклонена вправо г) горизонтальная	в
ПК-3/ ПК-3.1. ПК-3.2.	25. Продолжительность комплекса QRS при синдроме WPW обычно а) 0,06-0,09 сек б) 0,05-0,06 сек в) 0,12-0,15 сек г) 0,16-0,18 сек	в
ПК-1/ ПК-1.1.	26. Клиническим признаком дыхательной недостаточности 1 степени является а) одышка при большой физической нагрузке	а

	б) одышка при малой физической нагрузке в) одышка в покое	
ПК-1/ ПК-1.1.	27. Клиническим признаком дыхательной недостаточности 2 степени является а) одышка при большой физической нагрузке б) одышка при малой физической нагрузке в) одышка в покое	б
ПК-1/ ПК-1.1.	28. Клиническим признаком дыхательной недостаточности 3 степени является а) одышка при большой физической нагрузке б) одышка при малой физической нагрузке в) одышка в покое	в
ПК-1/ ПК-1.1.	29. В правом легком выделяют: а) 3 доли б) 2 доли в) 4 доли	а
ПК-1/ ПК-1.1.	30. В левом легком выделяют: а) 3 доли б) 2 доли в) 4 доли	б
ПК-1/ ПК-1.1.	31. К верхним дыхательным путям относится все, кроме а) трахея б) носоглотка в) носовая полость	а
ПК-1/ ПК-1.1.	32. К нижним дыхательным путям относится все, кроме а) носоглотка б) трахея в) бронхи	а
ПК-1/ ПК-1.1.	33. Диффузионная способность легких а) зависит от объема крови в легочных капиллярах б) не зависит от объема крови в легочных капиллярах	а
ПК-1/ ПК-1.1.	34. Внешнее дыхание: а) осуществляется чередой вдохов и выдохов б) осуществляет обмен альвеолярного воздуха с атмосферным в) определяется индивидуальным паттерном дыхания г) все верно	г
ПК-1/ ПК-1.1.	35. Замена крови в капиллярах легких а) осуществляется сердечно-сосудистой системой б) способствует оксигенации крови в) является условием эффективного внешнего дыхания г) все верно	г
ПК-1/ ПК-1.1.	36. Наиболее надежные критерии эффективности дыхания а) дыхательный объем б) МОД	г

	<p>в) частоты дыхания г) PaO₂, PaCO₂,</p>	
ПК-1/ ПК-1.1.	<p>37. Дыхательный объем это а) объем воздуха при спокойном дыхании б) максимальный объем воздуха вентилируемый в течение минуты в) объем газа, остающийся в легких после спокойного выдоха г) максимальный объем воздуха, выдыхаемый из легких после максимального вдоха</p>	а
ПК-1/ ПК-1.1.	<p>38. Кроме дыхательной функции легкие выполняют: а) терморегулирующую б) защитную в) гормональную г) голосообразующую д) все верно</p>	д
ПК-1/ ПК-1.1.	<p>39. Резервный объем выдоха это а) объем вдыхаемого и выдыхаемого воздуха при спокойном дыхании б) максимальный объем воздуха, который можно дополнительно выдохнуть после спокойного выдоха в) максимальный объем воздуха, выдыхаемый из легких после максимального вдоха</p>	б
ПК-1/ ПК-1.1.	<p>40. Резервный объем вдоха а) максимальный объем воздуха, который можно выдохнуть после спокойного выдоха б) максимальный объем воздуха, который можно вдохнуть после спокойного вдоха</p>	б
ПК-1/ ПК-1.1.	<p>41. Остаточный объем это а) объем воздуха, остающийся в легких после спокойного выдоха б) объем воздуха, остающийся в легких после максимального выдоха</p>	б
ПК-1/ ПК-1.1.	<p>42. Жизненная емкость это а) максимальный объем газа, вентилируемый в течение 1 мин б) объем газа, остающийся в легких после спокойного выдоха в) максимальный объем воздуха, выдыхаемого из легких после максимального вдоха г) максимальный объем воздуха, который можно вдохнуть после спокойного выдоха</p>	в
ПК-1/ ПК-1.1.	<p>43. Функциональная остаточная емкость это а) максимальный объем газа, вентилируемый в течение 1 мин б) объем газа, остающегося в легких после спокойного выдоха в) максимальный объем воздуха, выдыхаемого из легких после максимального выдоха г) максимальный объем воздуха, который можно вдохнуть после спокойного выдоха</p>	б

	д) объем воздуха, остающийся в легких после максимального выдоха	
ПК-1/ ПК-1.1.	44. Для исследования функции внешнего дыхания используются методы: а) спирометрии б) спирографии в) бодиплетизмографии г) все верно	г
ПК-1/ ПК-1.1.	45. Для исследования бронхиального сопротивления и остаточного объема легких используются методы: а) спирометрии б) спирографии в) бодиплетизмографии г) все верно	в
ПК-1/ ПК-1.1.	46. Для исследования бронхиального сопротивления и остаточного объема легких используются методы: а) спирометрии б) спирографии в) бодиплетизмографии г) все верно	г
ПК-1/ ПК-1.1.	47. Прямое чтение данных спирографии может быть использовано для измерения всех следующих объемов и емкостей, кроме а) дыхательный объем б) резервный объем вдоха или выдоха в) ЖЕЛ г) остаточный объем легких	а
ПК-1/ ПК-1.1.	48. Показатель объема форсированного выдоха за 1 сек снижается при нарушении вентиляционной функции а) обструктивного типа б) рестриктивного типа	а
ПК-1/ ПК-1.1.	49. Критерием полноты ремиссии бронхиальной астмы является а) возвращение к норме остаточного объема легких б) нормализация показателя объема форсированного выдоха за 1 сек в) нормализация теста Тиффно	а
ПК-1/ ПК-1.1.	50. По величине отношения ООЛ к ОЕЛ можно судить о наличии и выраженности эмфизема легких а) да б) нет	а
ПК-1/ ПК-1.1.	51. Наиболее частым источником ТЭЛА являются а) вены нижних конечностей б) вены верхних конечностей в) правое сердце г) вены таза	а
ПК-1/ ПК-1.1.	52. Слипанию стенок альвеол препятствует а) сурфактант б) артериальное давление	б

	в) интерстициальная ткань легкого г) азот воздуха	
ПК-.1/ ПК-1.1.	53. Проводящая зона легких согласно схеме Вейбеля продолжается до образований а) 22 порядка б) 16 порядка в) 8 порядка г) 3 порядка	б
ПК-1/ ПК-1.1.	54. Жизненная емкость легких включает в себя все перечисленное кроме а) резервного объема вдоха б) резервного объема выдоха в) дыхательного объема г) остаточного объема	г
ПК-1/ ПК-1.1.	55. При ХОБЛ у пациента а) кашель с мокротой б) одышка, прогрессирующая со временем в) нарушение газообмена, регистрируемые при функциональном обследовании г) все верно	г
ПК-1/ ПК-1.1.	56. К развитию ТЭЛА предрасполагает а) длительный постельный режим б) истощающие заболевания в) избыточный вес г) сердечная недостаточность д) все	д
	<i>Вставьте пропущенное слово</i>	
ПК -1 ПК-1.2.	57. К источнику сердечного ритма в здоровом сердце относят _____.	синусовый узел
ПК -1 ПК-1.2.	58. Водителем ритма второго порядка является _____.	АВ-узел
ПК -1 ПК-1.2.	59. Синусовый узел у здорового человека вырабатывает импульсы с частотой _____ в 1 минуту.	60-90
ПК -1 ПК-1.2.	60. Частота импульсов атриовентрикулярного узла составляет _____ (в ударах/мин).	40-60
ПК -1 ПК-1.2.	61. Задержка проведения возбуждения по сердцу происходит в _____ узле.	атриовентрикулярном
ПК -1 ПК-1.2.	62. Продолжительность зубца Р в норме составляет _____ сек.	До 0,1
ПК -1 ПК-1.2.	63. Продолжительность интервала PQ в норме составляет _____ сек.	0,12-0,2
ПК -1 ПК-1.2.	64. Продолжительность комплекса QRS в норме составляет _____ сек.	0,06-0,08
ПК -1 ПК-1.2.	65. Амплитуда зубца Р в норме не должна превышать _____ мм.	2,5
ПК -1 ПК-1.2.	66. Разность потенциалов между левой рукой и левой ногой регистрирует _____ отведение.	III стандартное
ПК -1 ПК-1.2.	67. Разность потенциалов между левой и правой руками регистрирует отведение _____	I стандартное
ПК -1 ПК-1.2.	68. Третье отведение ЭКГ регистрирует разность потенциалов между электродами, расположенными на _____ руке и _____ ноге	левой и левой
ПК -1 ПК-1.2.	69. I стандартное отведение образуется при попарном подключении электродов на _____	правой руке

	руке и _____ .	
ПК -1 ПК-1.2.	70.Электрокардиограмма представляет собой запись электрических потенциалов _____ .	сердца
ПК -1 ПК-1.2.	71.Деполаризация в миокарде желудочков в норме направлена от _____ к _____ .	эндокарда к эпикарду.
ПК -1 ПК-1.2.	72.Зубец Р на электрокардиограмме отражаетдеполяризацию _____ .	обоих предсердий
ПК -1 ПК-1.2.	73.Зубец Р синусового происхождения должен быть отрицательным в отведении _____ .	AVR
ПК -1 ПК-1.2.	74.Зубец Р синусового происхождения должен быть двухфазным в отведении _____ .	V1.
ПК -1 ПК-1.2.	75.Зубец Т отражает _____ желудочков.	реполяризацию
ПК -1 ПК-1.2.	76.Точка для постановки грудного электрода V2 является _____ межреберье у _____ края грудины	IV, левого
ПК -1 ПК-1.2.	77.Точкой для постановки грудного электрода V4 является _____ межреберье по левой срединно-ключичной линии	пятое
ПК -1 ПК-1.2.	78.Положительный полюс II стандартного отведения расположен под углом _____ (в градусах)	60
ПК -1 ПК-1.2.	79. При значении угла альфа 5 градусов положение электрической оси сердца _____ .	горизонтальное
ПК -1 ПК-1.2.	80.При значении угла альфа – 35* электрическая ось сердца отклонена _____ .	резко влево
ПК -1 ПК-1.2.	81.Для блокады задней ветви левой ножки пучка Гиса характерен угол альфа, равный _____ - градусов.	+120
ПК -1 ПК-1.2.	82.Вертикальному положению электрической оси сердца соответствует угол альфа от _____ до _____ градусов.	70 до 90
ПК -1 ПК-1.2.	83.Нормальному положению электрической оси сердца соответствует угол альфа от _____ до _____ градусов.	+40 до+69
ПК -1 ПК-1.2.	84. Угол альфа при горизонтальном положении сердца составляет _____ (в градусах).	0 до +29
ПК -1 ПК-1.2.	85.Зубец Q на ЭКГ здорового человека отражает возбуждение _____ .	межжелудочковой перегородки
ПК -1 ПК-1.2.	86.Переходная зона (амплитуда R=S) в норме обычно соответствует _____ отведению.	V3
ПК -1 ПК-1.2.	87.AVF является усиленным отведением от _____ .	левой ноги
ПК -1 ПК-1.2.	88. Ось AVL расположена перпендикулярно оси отведения.	II стандартного
ПК -1 ПК-1.2.	89.Отведения V1, V2, V3, V4, V5, V6 называются _____ .	грудными
ПК -1 ПК-1.2.	90. Усиленным отведением от правой руки является _____ отведение.	AVR
ПК -1 ПК-1.2.	91. В норме индекс Макруза составляет _____ .	1,1-1,6
ПК -1 ПК-1.2.	92.Амплитуда зубца Р при нормальной конституции обычно наибольшая в отведении _____ .	II стандартное
ПК-2	93. При полной блокаде правой ножки пучка	0,12

ПК-2.1. ПК-2.2.	Гиса для комплекса QRS характерна ширина более ____ сек	
ПК-2 ПК-2.1. ПК-2.2.	94. При неполной блокаде правой ножки пучка Гиса продолжительность комплекса QRS составляет ____ сек.	0,08-0,12
ПК-2 ПК-2.1. ПК-2.2.	95. В норме ширина зубца Q не больше ____ сек	0,03
ПК-2 ПК-2.1. ПК-2.2.	96. Для гипертрофии любого желудочка характерно _____ амплитуды зубцов желудочкового комплекса.	увеличение
ПК-2 ПК-2.1. ПК-2.2.	97. Для гипертрофии правого желудочка характерно увеличение зубца Sv отведениях _____.	vV5, V6
ПК-2 ПК-2.1. ПК-2.2.	98. Ширина зубца P при гипертрофии левого предсердия превышает ____ сек	0,1
ПК-2 ПК-2.1. ПК-2.2.	99. При гипертрофии правого желудочка переходная зона на ЭКГ смещается _____.	влево
ПК-2 ПК-2.1. ПК-2.2.	100. Для блокады передней ветви левой ножки пучка Гиса характерен угол альфа, равный _____ градусов.	-30
ПК-3/ ПК-3.1. ПК-3.2. ПК-3.3.	101. Интервал PQ при синдроме WPW укорочен менее ____ сек.	0,12
ПК-3/ ПК-3.1. ПК-3.2. ПК-3.3.	102. Интервал PQ АВ блокаде 1 степени удлинен более ____ сек.	0,2
ПК-3/ ПК-3.1. ПК-3.2. ПК-3.3.	103. При полной блокаде левой ножки пучка Гиса для комплекса QRS характерна ширина более ____ сек.	0,12
ПК-3/ ПК-3.1. ПК-3.2. ПК-3.3.	104. Интервал PQ при синдроме WPW укорочен менее ____ сек.	0,12
ПК-3/ ПК-3.1. ПК-3.2. ПК-3.3.	105. Интервал PQ АВ блокаде 1 степени удлинен более ____ сек.	0,2
ПК-3/ ПК-3.1. ПК-3.2. ПК-3.3.	106. При полной блокаде левой ножки пучка Гиса для комплекса QRS характерна ширина более ____ сек.	0,12
ПК-3/ ПК-3.1. ПК-3.2. ПК-3.3.	107. Продолжительность интервала PQ у детей в школьном возрасте составляет _____ (в секундах)	0,12-0,18

ПК-3.1. ПК-3.2. ПК-3.3.		
ПК-3/ ПК-3.1. ПК-3.2. ПК-3.3.	108. Частота сокращения предсердий при фибрилляции предсердий составляет _____ в мин.	350-700
ПК-3/ ПК-3.1. ПК-3.2. ПК-3.3.	109. Частота сокращения предсердий при трепетании предсердий составляет _____ в мин.	280-300
ПК-3/ ПК-3.1. ПК-3.2. ПК-3.3.	110. Феномен WPW обусловлен наличием в миокарде _____.	Аномального дополнительного проводящего пути.
ПК-3/ ПК-3.1. ПК-3.2. ПК-3.3.	111. Для АВ-блокады 1 степени характерны _____ интервалы PQ.	удлиненные
ПК-3/ ПК-3.1. ПК-3.2. ПК-3.3.	112. Синоатриальная блокада имеет количество степеней _____.	3
ПК-3/ ПК-3.1. ПК-3.2. ПК-3.3.	113. АВ блокада имеет количество степеней _____.	3
ПК-3/ ПК-3.1. ПК-3.2. ПК-3.3.	114. При наличии у пациентов только ЭКГ-изменений, характерных для WPW, говорят о _____ WPW.	феномене
ПК-3/ ПК-3.1. ПК-3.2. ПК-3.3.	115. При наличии у пациентов ЭКГ-изменений и клиники, характерных для WPW, говорят о _____ WPW.	синдроме
ПК-3/ ПК-3.1. ПК-3.2.	116. При синдроме WPW и наличии «дельта-волны» комплекс QRS _____.	уширен
ПК-3/ ПК-3.1. ПК-3.2. ПК-3.3.	117. Дополнительные отведения V7, V8, V9 используются для диагностики инфаркта миокарда _____ стенки левого желудочка.	задней
ПК-3/ ПК-3.1. ПК-3.2.	118. Регистрировать дополнительные грудные отведения V7-V9 и дорзальное отведение по Нэбу рекомендуют при инфаркте _____.	задне-базальном

ПК-3.3.		
ПК-3/ ПК-3.1. ПК-3.2. ПК-3.3.	119. При наличии электрокардиостимулятора на электрокардиограмме отмечается _____ перед комплексом QRS.	артефакт
ПК-3/ ПК-3.1. ПК-3.2. ПК-3.3.	120. О субэпикардальном повреждении миокарда свидетельствует _____ сегмента ST.	элевация
ПК-3/ ПК-3.1. ПК-3.2. ПК-3.3.	121. Об инфаркте миокарда нижней стенки левого желудочка свидетельствует признак на ЭКГ – смещение ST выше изолинии в отведениях) ____.	II,III,aVF
ПК-3/ ПК-3.1. ПК-3.2. ПК-3.3.	122. Об инфаркте миокарда передней стенки левого желудочка свидетельствует признак на ЭКГ – смещение ST выше изолинии в отведениях ____.	I,aVL,V1-V6
ПК-3/ ПК-3.1. ПК-3.2. ПК-3.3.	123. Об инфаркте миокарда высоко-боковой стенки левого желудочка свидетельствует признак на ЭКГ – смещение ST выше изолинии в отведениях ____.	I,aVL
ПК-3/ ПК-3.1. ПК-3.2. ПК-3.3.	124. Об инфаркте миокарда боковой стенки левого желудочка свидетельствует признак на ЭКГ – смещение ST выше изолинии в отведениях ____.	I,aVL,V5-V6
ПК-3/ ПК-3.1. ПК-3.2. ПК-3.3.	125. Об инфаркте миокарда передне-перегородочной стенки левого желудочка свидетельствует признак на ЭКГ – смещение ST выше изолинии в отведениях ____.	V1-V2
	Ответьте на вопрос	
ПК-1/ ПК-1.2.	126. Назовите основные ЭКГ признаки синусового ритма?	Признаками синусового ритма на ЭКГ являются:наличие зубца Р перед каждым комплексом QRSзубец Р положительный в отведениях I, II и отрицательный в aVRпостоянный и нормальный интервал P–Q (0,12–0,20 с)
ПК-1/ ПК-1.2.	127. Функция проводимости представляет собой способность сердца?	проводить импульсы от места их возникновения
ПК-1/ ПК-1.2.	128. Функция автоматизма представляет собой способность сердца?	вырабатывать электрические

		импульсы
ПК-1/ ПК-1.2.	129. Функция возбудимости представляет собой способность сердца?	способность возбуждаться под влиянием внешних электрических импульсов
ПК-2 ПК-2.1. ПК-2.2.	130. Назовите основные ЭКГ признаки фибрилляции предсердий?	отсутствие зубцов Р и наличие волн F, разные интервалы RR
ПК-2 ПК-2.1. ПК-2.2.	131. При тахикардии с уширенными желудочковыми комплексами признаком желудочковой тахикардии является ?	наличие АВ-диссоциации

Вопросы для проверки теоретических знаний по дисциплине

Компетенции /индикаторы достижения компетенции	Вопросы к экзамену по дисциплине «Клиническая практика: Функциональная диагностика»
ПК-1/ ПК-1.2.	1. ЭКГ при гипертрофии и перегрузке отделов сердца.
ПК-1/ ПК-1.2.	2. Строение и общая физиология сердечно-сосудистой системы.
ПК-1/ ПК-1.2.	3. Топическая диагностика острого инфаркта миокарда.
ПК-1/ ПК-1.2.	4. Проводящая система сердца: анатомо-функциональная характеристика.
ПК-1/ ПК-1.2.	5. Острое легочное сердце (этиология, патогенез). Клиника и диагностика тромбоэмболии легочной артерии.
ПК-1/ ПК-1.2.	6. Анатомия и физиология сердца.
ПК-1/ ПК-1.2.	7. Клиника и диагностика инфаркта миокарда, стандарты лечения.
ПК-1/ ПК-1.2.	8. Структурно-функциональные зоны очага поражения (ишемия, ишемическое повреждение, некроз) и их ЭКГ-проявления.
ПК-1/ ПК-1.2.	9. Закономерности движения крови по сосудам большого и малого кругов кровообращения.
ПК-2 ПК-2.1. ПК-2.2.	10. Синдромы предвозбуждения желудочков.
ПК-2 ПК-2.1. ПК-2.2.	11. Классификация внутрижелудочковых блокад по локализации, выраженности и постоянству.
ПК-1/ ПК-1.2.	12. Электрофизиология миокарда: потенциал действия, типы кардиомиоцитов.
ПК-1/ ПК-1.2.	13. Экстрасистолия: классификация, клиническое значение.
ПК-1/ ПК-1.2.	14. Принципы работы электрокардиографа – прибора, регистрирующего разность потенциалов электрического поля сердца
ПК-2 ПК-2.1. ПК-2.2.	15. ЭКГ при ИМ задне-базальной локализации
ПК-2 ПК-2.1. ПК-2.2.	16. Стадии течения ОИМ.

ПК-1/ ПК-1.2.	17.Понятие 6-осевой системы координат ЭКГ отведений во фронтальной плоскости.
ПК-1/ ПК-1.2.	18. ЭКГ-диагностика осложнений острого инфаркта миокарда
ПК-1/ ПК-1.2.	19. Временной анализ ЭКГ.
ПК-3 ПК-3.1. ПК-3.2.	20. ЭКГ при сочетании инфаркта миокарда различной локализации с внутрижелудочковыми блокадами.
ПК-3 ПК-3.1. ПК-3.2.	21. Дополнительные отведения ЭКГ.
ПК-1/ ПК-1.2.	22.Нормальная ЭКГ у детей различных возрастных групп
ПК-1/ ПК-1.2.	23.Характеристика нормальной ЭКГ.
ПК-3 ПК-3.1. ПК-3.2.	24. Значение дополнительных отведений ЭКГ в диагностике патологии миокарда.
ПК-3 ПК-3.1. ПК-3.2.	25. ЭКГ во время приступа стенокардии.
ПК-1/ ПК-1.2.	26. Двухпучковые блокады, ЭКГ-картина, клиническое значение.
ПК-1/ ПК-1.2.	27. Пароксизмальные нарушения ритма: суправентрикулярные тахикардии.
ПК-3 ПК-3.1. ПК-3.2.	28. АВ-блокады.
ПК-3/ ПК-3.1. ПК-3.2. ПК-3.3.	29. Синдром слабости синусового узла, принципы диагностики.
ПК-3/ ПК-3.1. ПК-3.2. ПК-3.3.	30. Фибриляция предсердий, ЭКГ-диагностика, клиническое значение.
ПК-1/ ПК-1.2.	31.ЭКГ картина при ЭКС.
ПК-3 ПК-3.1. ПК-3.2.	32. АВ-диссоциация.
ПК-3 ПК-3.1. ПК-3.2.	33. Электрокардиография. Системы отведений. Электрическая позиция сердца. Электрическая ось сердца и ее отклонения.
ПК-1/ ПК-1.2.	34. Трепетание предсердий, ЭКГ-диагностика, клиническое значение.
ПК-1/ ПК-1.2.	35. Понятие 6-осевой системы координат ЭКГ отведений во фронтальной плоскости
ПК-3/ ПК-3.1. ПК-3.2. ПК-3.3.	36. Желудочковая тахикардия, ЭКГ-диагностика, клиническое значение.
ПК-3/ ПК-3.1. ПК-3.2. ПК-3.3.	38.ЭКГ при перикардитах, миокардите, пороках сердца,

ПК-3.1. ПК-3.2. ПК-3.3.	кардиомиопатиях.
ПК-1/ ПК-1.2.	39.ЭКГприостромихроническомлегочномсердце.
ПК-1/ ПК-1.2.	40.Электрокардиографическиепризнакинаджелудочковыхблокад(сино-атриальной,межпредсердной,атриовентрикулярной).
ПК-3 ПК-3.1. ПК-3.2.	41.ДифференциальнаядиагностикатахикардийширокимкомплексомQRS.
ПК-3 ПК-3.1. ПК-3.2.	42.Электрокардиографическиепризнакижелудочковыхэкстрасистол.
ПК-1/ ПК-1.2.	43.Электрокардиографическиепризнакинаджелудочковыхэкстрасистол–предсердныхииузловых.
ПК-1/ ПК-1.2.	44.Электрофизиологические механизмы, приводящие к нарушению функции возбудимо-сти: повторный вход волны возбуждения, аномальный автоматизм, триггерная активность(ранниеипоздниепотенциалы), местнаяразность потенциалов.
ПК-3/ ПК-3.1. ПК-3.2. ПК-3.3.	45.Электрокардиографическаяхарактеристикаэкстрасистол:интервалсцепления,ком-пенсаторнаяпауза.
ПК-3/ ПК-3.1. ПК-3.2. ПК-3.3.	46.Выскальзывающие(замещающие)ритмыисокращения.
ПК-1/ ПК-1.2.	47.Миграцияводителяритма.
ПК-1/ ПК-1.2.	48.Понятиеоперегрузкепредсердийижелудочков.
ПК-3/ ПК-3.1. ПК-3.2. ПК-3.3.	49.Общий план расшифровки ЭКГ и оформление заключения (методика нахождения зуб-цов, сегментов и интервалов, определение ритма сердца, его регулярности и источника, подсчет числа сердечных сокращений, вольтаж ЭКГ, определение положения электрическойоси сердца).
ПК-3/ ПК-3.1. ПК-3.2. ПК-3.3.	50.Строениеифункциипроводящейсистемысердца.
ПК-1/ ПК-1.3.	51. Использование нейрофизиологических методов исследования в клинической практике.
ПК-1/ ПК-1.3.	52. Клиническая электроэнцефалография: сущность метода, показания, противопоказания, международные стандарты.
ПК-1/ ПК-1.3.	53. Биофизические, нейрофизиологические основы, клеточный субстрат ритмов электроэнцефалографии.
ПК-1/ ПК-1.3.	54. Полисомнография. Техника и методика, показания
ПК-1/ ПК-1.3.	55. Очаговые поражения головного мозга. Клиника, диагностика.
ПК-1/ ПК-1.3.	56. Техника и методика регистрации ЭЭГ.
ПК-1/ ПК-1.3.	57. Клиническая электроэнцефалография. Аппаратура, основные блоки, электроды.

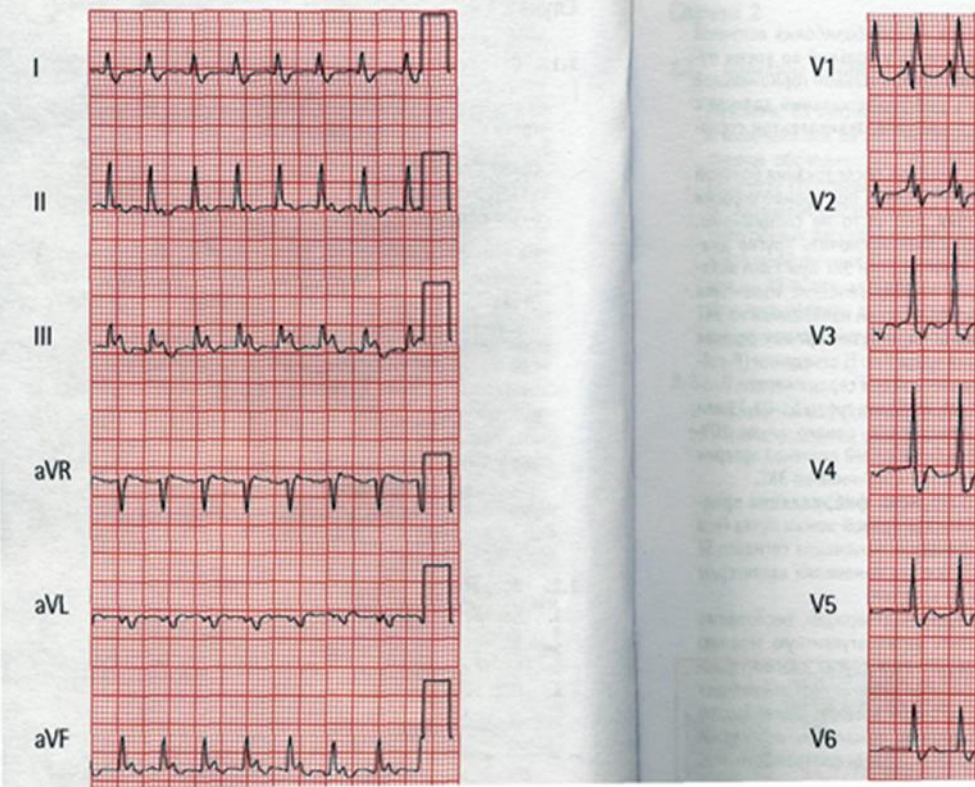
ПК-1/ ПК-1.3.	58. х потенциалов, основы, нормативные данные.
ПК-1/ ПК-1.3.	59. Клиническая электроэнцефалография: основные монтажи.
ПК-1/ ПК-1.3.	60. Эпилепсия. Этиология, патогенез, клиника, диагностика, лечение.
ПК-1/ ПК-1.3.	61. Диффузные поражения головного мозга. Этиология, клиника, диагностика.
ПК-1/ ПК-1.3.	62. Основные виды активности (паттерны), регистрируемые на ЭЭГ у здорового человека (в состоянии бодрствования и во сне).
ПК-1/ ПК-1.3.	63. Основы интерпретации ЭЭГ.
ПК-1/ ПК-1.3.	64. Электромиографическая аппаратура.
ПК-1/ ПК-1.3.	65. Пароксизмальные состояния неэпилептической природы. Этиология, клиника, диагностика.
ПК-1/ ПК-1.3.	66. Основные принципы написания заключения и интерпретации данных ЭЭГ.
ПК-1/ ПК-1.3.	67. Основные функции центральной нервной системы.
ПК-1/ ПК-1.3.	68. ЭЭГ при эпилепсии.
ПК-1/ ПК-1.3.	69. клиническая электроэнцефалография. Физические и физиологические артефакты.
ПК-1/ ПК-1.3.	70. Эпилепсия. Этиология, патогенез, клиника, диагностика, лечение.
ПК-1/ ПК-1.3.	71. Ритмы ЭЭГ в норме и при патологии.
ПК-1/ ПК-1.3.	72. Основные компоненты ЭЭГ.
ПК-1/ ПК-1.3.	73. ЭЭГ и уровни функциональной активности мозга.
ПК-1/ ПК-1.3.	74. Нормальная ЭЭГ взрослого бодрствующего человека.
ПК-1/ ПК-1.3.	75. Качественный и количественный анализ кривой Аппаратура, показания, противопоказания, международные стандарты ЭЭГ.
ПК-1/ ПК-1.3.	76. Кровоснабжение головного мозга.
ПК-1/ ПК-1.3.	77. Изменения ЭЭГ при эпилепсии.
ПК-1/ ПК-1.1.	78. Показания к проведению спирометрии
ПК-1/ ПК-1.1.	79. Противопоказания к проведению спирометрии
ПК-1/ ПК-1.1.	80. Методика проведения спирометрии
ПК-1/ ПК-1.1.	81. Показатели спирометрии
ПК-1/ ПК-1.1.	82. Порядок проведения спирометрии
ПК-1/ ПК-1.1.	83. Бронходилатационный тест
ПК-1/ ПК-1.1.	84. Анализ результатов спирометрии

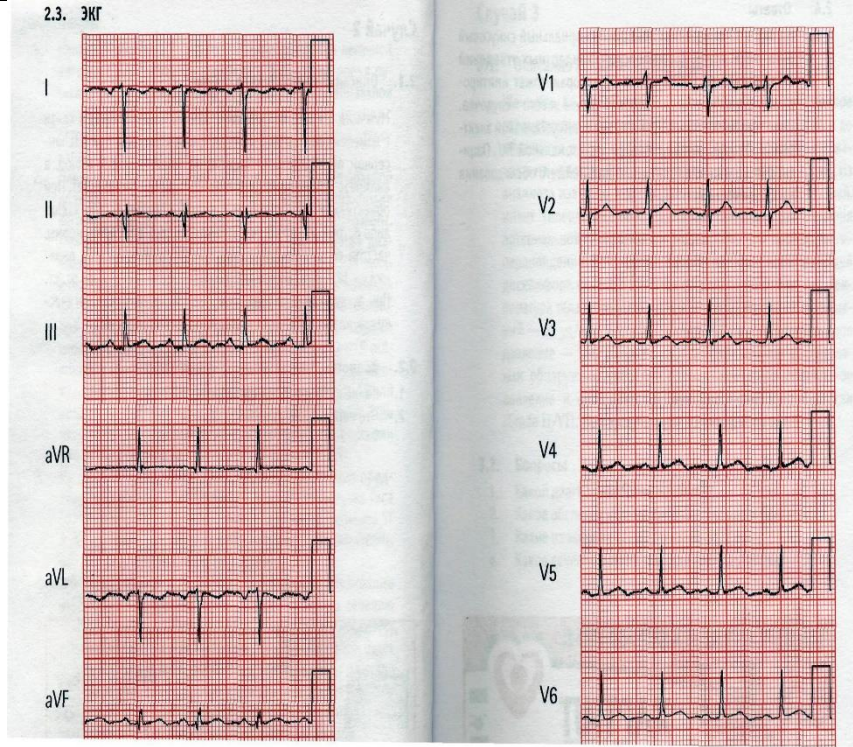
ПК-1/ ПК-1.1.	85. Обструктивный тип нарушений вентиляционной функции легких
ПК-1/ ПК-1.1.	86. Рестриктивный тип нарушений вентиляционной функции легких
ПК-1/ ПК-1.1.	87. Смешанный тип нарушений вентиляционной функции легких

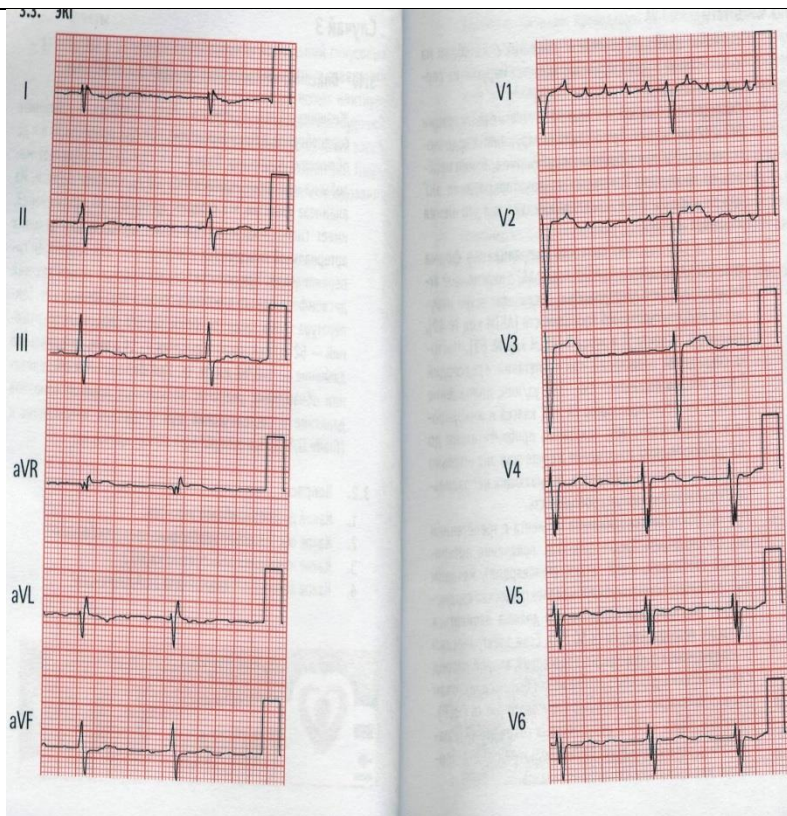
Задания для проверки сформированных знаний, умений и навыков

На открытое задание рекомендованное время – 15 мин

Компетенции /индикаторы достижения компетенции	Задачи
ПК-3/ ПК-3.1. ПК-3.2. ПК-3.3.	<p>Случай 1</p> <p>1. Описание клинического случая. Женщина, 53 лет, обратилась к Вам с жалобой на одышку, которая возникла 4 часа тому назад. Пациентка вернулась из длительного путешествия и чувствовала себя хорошо до развития настоящих симптомов. Боль в груди больная отрицает. Из анамнеза известно, что страдает сахарным диабетом II типа и артериальной гипертензией, соблюдает диету. Она принимает тиазидные диуретики по поводу артериальной гипертензии и заместительную гормональную терапию. При физикальном обследовании обращают на себя внимание потливость кожных покровов, одышка. Температура тела в пределах нормы, частота сердечных сокращений— 146 уд/ мин, частота дыхания — 26 вмин, артериальное давление — 164/96 мм рт. ст. При обследовании сердца выявлено умеренно повышенное венозное давление, мягкий систолический шум. При аускультации легких хрипов нет.</p> <p>2. Вопросы Какие изменения на ЭКГ Вы обнаружили?</p>

	<p>1.3. ЭКГ</p> 
<p>ПК-3/ ПК-3.1. ПК-3.2. ПК-3.3.</p>	<p>На ЭКГ в 12 отведениях обнаружены фибрилляция предсердий, блокада правой ножки пучка Гиса, неспецифические изменения сегмента ST и зубца T. Все эти изменения характерны для тромбоэмболии легочной артерии</p>
<p>ПК-1/ ПК-1.2.</p>	<p>Случай 2</p> <p>2.1. Описание клинического случая</p> <p>Мужчина, 23 лет, направлен к Вам на консультацию в связи с изменениями на ЭКГ, которые были выявлены при диспансерном обследовании. Пациент не имеет никаких жалоб, в анамнезе заболеваний сердечно-сосудистой системы нет. При объективном обследовании выглядит спокойным, без каких-либо острых расстройств. Температура тела в пределах нормы, частота сердечных сокращений — 88 уд/мин, частота дыхания — 12 вмин, артериальное давление — 128/72 мм рт. ст. При аускультации сердца тоны сердца звучные, патологических шумов нет. При аускультации легких хрипов нет.</p> <p>2.2. Вопросы</p> <p>1. Какие изменения обнаружены на ЭКГ?</p>

	 <p>2.3. ЭКГ</p>
<p>ПК-3/ ПК-3.1. ПК-3.2. ПК-3.3.</p>	<p>На ЭКГ в 12 отведениях обнаружен нормальный синусовый ритм с инверсией стандартных отведений от конечностей. Неправильная постановка электродов.</p>
<p>ПК-3/ ПК-3.1. ПК-3.2. ПК-3.3.</p>	<p>Случай 3</p> <p>3.1. Описание клинического случая</p> <p>Женщина, 64 лет, обратилась к Вам с жалобами на учащенное сердцебиение и головокружение, которые возникли за 6 ч до обращения в клинику. Кроме того, больная предъявляет жалобы на некоторый неопределенный дискомфорт в груди. Из анамнеза известно, что страдает артериальной гипертензией, имеет гиперлипидемию. Принимает атенолол для лечения артериальной гипертензии и аторвастатин для коррекции гиперлипидемии. При осмотре больная выглядит испытывающей дискомфорт, однако признаков острого недомогания нет. Температура тела в пределах нормы, частота сердечных сокращений — 52 уд/мин, частота дыхания — 14 вмин, артериальное давление — 148/88 мм рт. ст. При физикальном обследовании обнаружены умеренно повышенное яремное венозное давление и систолический шум умеренной интенсивности. При аускультации легких хрипов нет.</p> <p>3.2. Вопросы</p> <p>1. Какие изменения обнаружены на ЭКГ?</p>



ПК-1/
ПК-1.3.

На ЭКГ в 12 отведениях выявлены неправильная форма трепетания предсердий, неспецифические нарушения внутрижелудочковой проводимости, изменения сегмента STи зубца T.

ПК-1/
ПК-1.3.

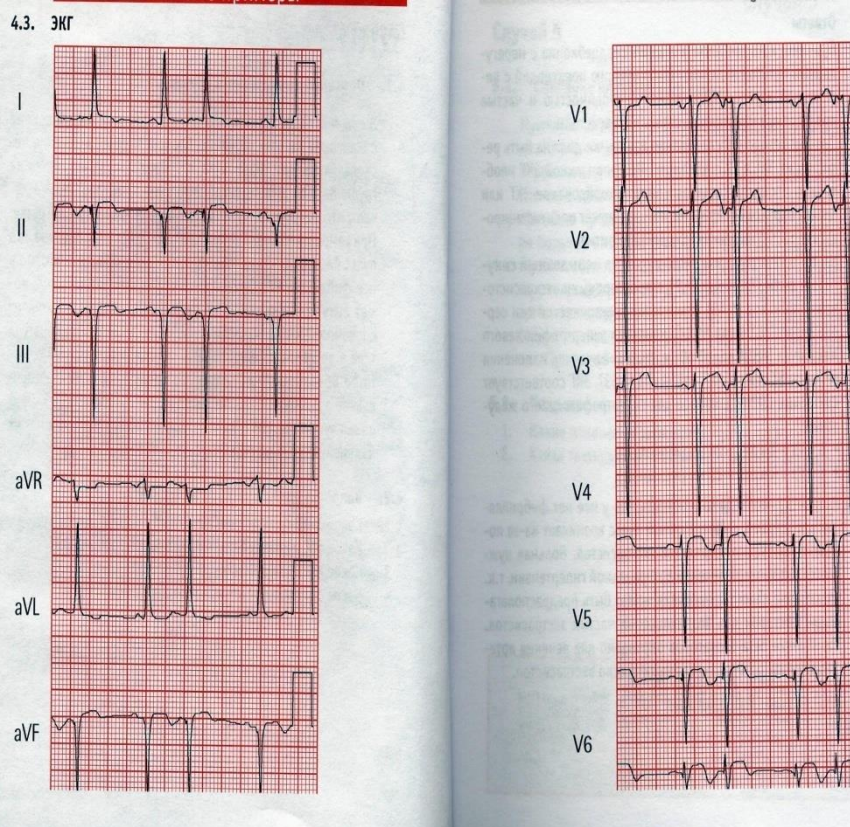
Случай 4

4.1. Описание клинического случая

Женщина, 44 лет, библиотекарь, находится у Вас на приеме с жалобами на сердцебиение, беспокоящее ее в течение нескольких недель. Пациентка отрицает появление болей за грудиной или другие сердечные симптомы, при этом отмечает, что регулярно имеет умеренную физическую нагрузку. При самостоятельном измерении пульса больная оценила, что пульс беспорядочный, и очень этим озабочена. Считает, что у нее фибрилляция предсердий, которая, как ей известно, может быть причиной инсульта. При осмотре больная выглядит спокойной, без каких-либо острых расстройств. Температура тела в пределах нормы, сердечный ритм нерегулярный с частотой 80—150 уд/мин, частота дыхания — 14 вмин, артериальное давление — 163/94 мм рт. ст. При аускультации сердца выслушивается неправильный ритм, других патологических изменений нет. При аускультации легких хрипов нет.

4.2. Вопросы

1. Какие изменения выявлены на ЭКГ?



ПК-1/
ПК-1.3.

На ЭКГ в 12 отведениях регистрируются нормальный синусовый ритм, с предсердными экстрасистолами, отклонение электрической оси сердца влево, признаки гипертрофии левого желудочка и неспецифические изменения сегмента ST или зубца T. ЭКГ соответствует критериям для гипертрофии левого желудочка:

- S в $V_3 + R$ в $aVL > 24$ мм (мужчины);
- S в $V_3 + R$ в $aVL > 20$ мм (женщины).

ПК-1/
ПК-1.3.

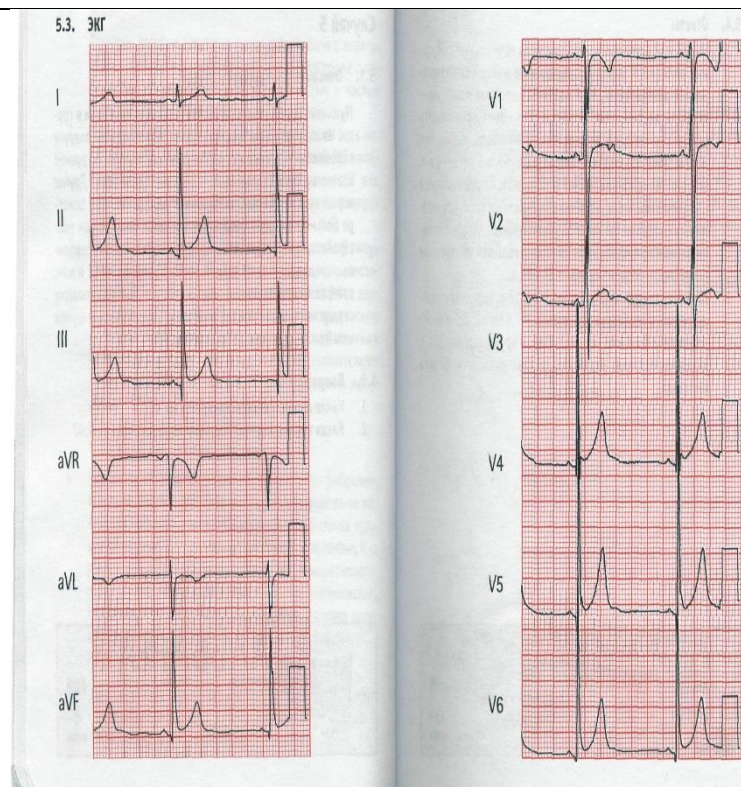
Случай 5

5.1. Описание клинического случая

Мужчина, 16 лет, направлен к Вам с жалобами на боли в груди. Из анамнеза известно, что недавно помогал своей подруге переезжать и поднял несколько тяжелых ящиков. В грудной клетке с обеих сторон было ощущение тупой боли. Других жалоб не предъявляет, заболеваний сердца нет. При осмотре больной выглядит спокойным без каких-либо острых расстройств. Температура тела в пределах нормы, частота сердечных сокращений — 88 уд/мин, частота дыхания — 12 вмин, артериальное давление — 111/73 мм рт. ст. При аускультации сердца выслушиваются звучные тоны, патологических шумов нет. При аускультации легких хрипов нет.

5.2. Вопросы

1. Какие изменения регистрируются на ЭКГ?



ПК-1/
ПК-1.3.

На ЭКГ в 12 отведениях регистрируется нормальный синусовый ритм с синдромом раннейреполяризацией желудочков, который может имитировать повреждение миокарда. Это может происходить вследствие поздней деполяризации или быть вариантом нормы, даже при подъеме амплитуды зубцов Т до 3—4 мм.

ПК-1/
ПК-1.3.

Случай 6

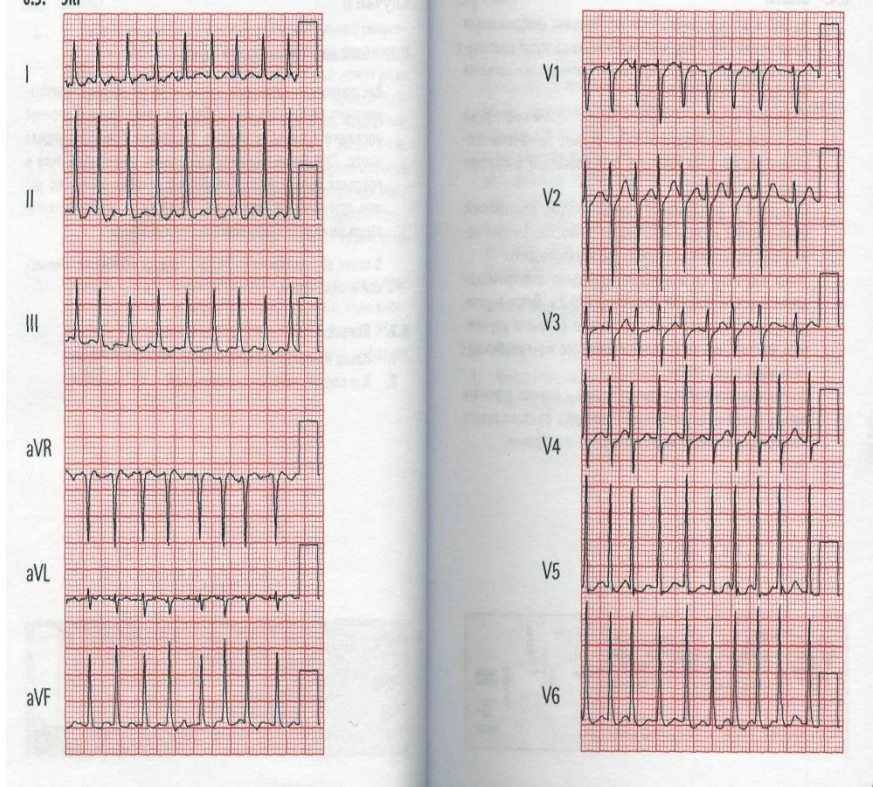
6.1. Описание клинического случая

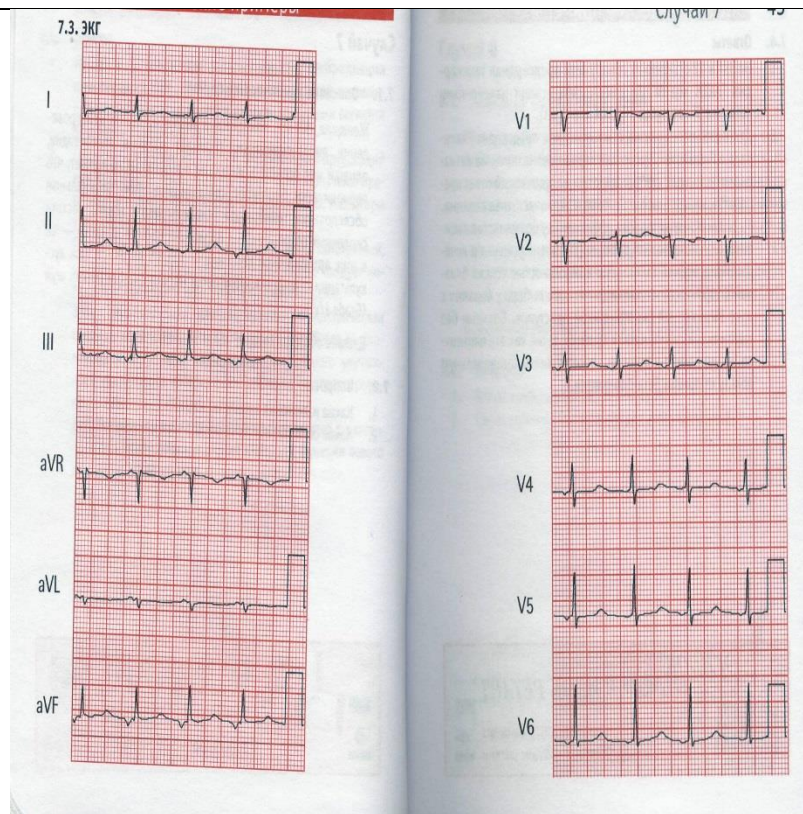
Вас попросили посмотреть мужчину 58 лет по поводу неправильного сердечного ритма. Два дня назад больной перенес операцию по поводу лечения аневризмы брюшного отдела аорты. При физикальном обследовании температура тела в пределах нормы, частота сердечных сокращений — 186 уд/мин, артериальное давление — 78/49 мм рт. ст. При аускультации легких выслушиваются застойные хрипы.

В плане обследования — ЭКГ в 12 отведениях и биохимический анализ крови.

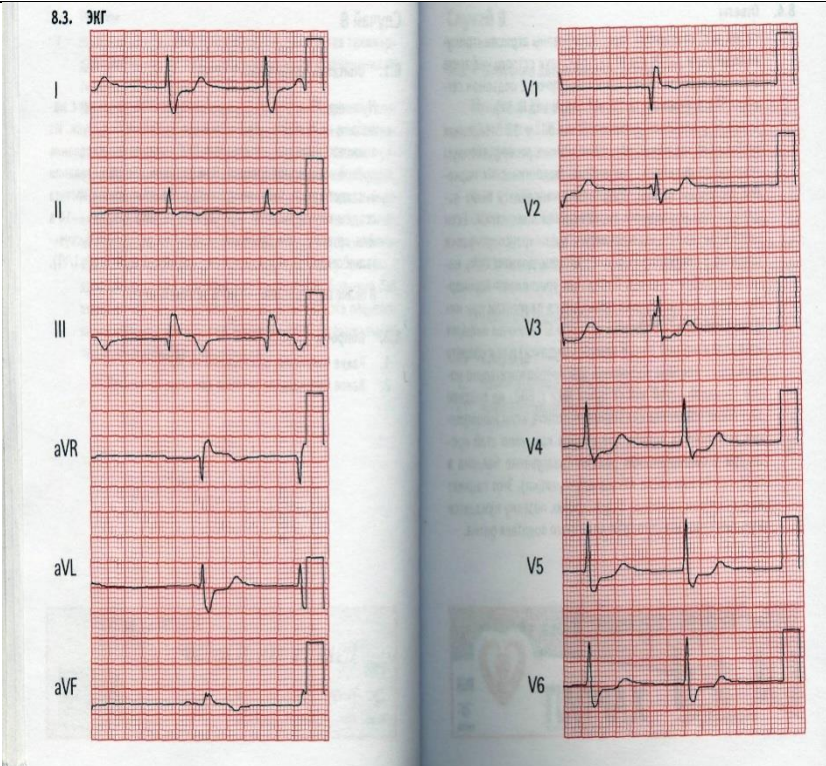
6.2. Вопросы

1. Какие изменения обнаружены на ЭКГ?

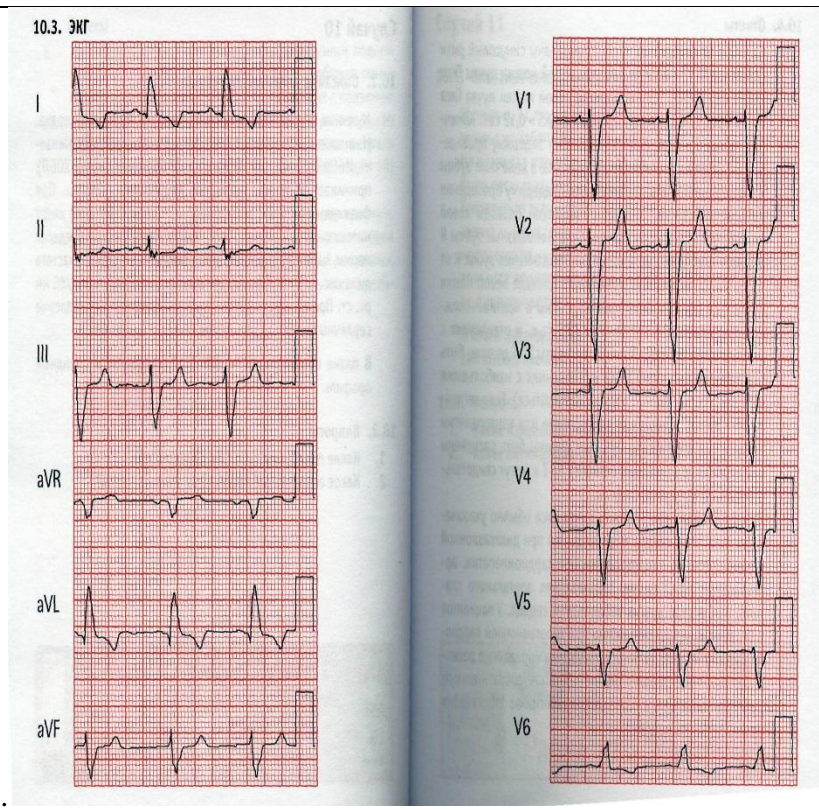
	 <p>6.3. ЭКГ</p>
<p>Ответ</p>	<p>На ЭКГ в 12 отведениях зарегистрирована фибрилляция предсердий с большой частотой сокращения желудочков инеспецифичными изменениями сегмента STизубцаT.</p>
<p>ПК-2/ ПК-2.1. ПК-2.2.</p>	<p>Случай 7 7.1.Описание клинического случая Женщина, 57 лет, находится в Вашем кабинете для проведения диспансеризации. Отрицает наличие стенокардии, одышки или ортопноэ, жалоб не предъявляет. Отмечает, что периодически беспокоит сердцебиение. При физикальном обследовании температура тела в пределах нормы, частота сердечных сокращений — 86 уд/мин, частота дыхания — 12 в мин, артериальное давление — 133/65 мм рт. ст. При аускультации сердца выслушивается мягкий систолический шум.В плане обследования — ЭКГ в 12 отведениях. 7.2.Вопросы 1. Какие изменения выявлены на ЭКГ?</p>



<p>Ответ</p>	<p>На ЭКГ в 12 отведениях обнаружена предсердная тахикардия с неспецифическими изменениями сегмента ST или зубца T .</p>
<p>ПК-2/ ПК-2.1. ПК-2.2.</p>	<p>Случай 8 8.1.Описание клинического случая Мужчина, 79 лет, поступил в реанимационное отделение с жалобами на слабость, усталость и чувство тяжести в груди. Из анамнеза известно, что страдает ИБО, перенес стентирование правой коронарной артерии. При физикальном обследовании выглядит вялым. Температура тела в пределах нормы, частота сердечных сокращений — 52 уд/мин, частота дыхания — 14 вмин, артериальное давление — 79/44 мм рт. ст. При аускультации сердца выслушивается систолический шум В плане обследования — ЭКГ в 12 отведениях. 8.2.Вопросы 1. Какие изменения обнаружены на ЭКГ?</p>

	
<p>Ответ</p>	<p>На ЭКГ в 12 отведениях зарегистрированы атриовентрикулярный ритм, признаки острого инфаркта миокарда нижней стенки левого желудочка с подъемом сегмента ST в отведениях II, III, AvF.</p>
<p>ПК-2/ ПК-2.1. ПК-2.2.</p>	<p>Случай 9</p> <p>9.1.Описание клинического случая</p> <p>Женщина, 33 лет, поступает в реанимационное отделение с жалобами на боль в груди, которая началась 3 дня назад. Она недавно перенесла инфекцию верхних дыхательных путей, в остальном здорова. Дискомфорт в грудной клетке усиливается при дыхании. При физикальном обследовании частота сердечных сокращений — 119 уд/мин, частота дыхания — 14 вмин, артериальное давление — 139/84 мм рт. ст. При аус-культации сердца выявляется грубый шум над левым краем грудины.</p> <p>В плане обследования — ЭКГ в 12 отведениях.</p> <p>9.2.Вопросы</p> <p>1. Какие изменения обнаружены на ЭКГ?</p>

<p>Ответ</p>	<p>На ЭКГ в 12 отведениях обнаружены диффузный подъем сегмента ST, исключая отведения aVR и V1 (обычно пониженные), остроконечные зубцы T в отведениях с подъемом сегмента ST и отклонение сегмента PQ, противоположное полярности зубца R, что согласуется с диагнозом острого перикардита.</p>
<p>ПК-2/ ПК-2.1. ПК-2.2.</p>	<p>Случай 10 10.1. Описание клинического случая Мужчина, 67 лет, направлен к Вам для обследования сердца. Из анамнеза известно, что страдает артериальной гипертензией, ИБС и хронической обструктивной болезнью легких (ХОБЛ), принимает атенолол, тиазидные диуретики и нитраты. При физикальном обследовании выглядит спокойным и не имеет никаких острых расстройств. Температура тела в пределах нормы, частота сердечных сокращений — 50 уд/мин, частота дыхания — 14 вмин, артериальное давление — 119/65 мм рт. ст. При аускультации сердца выслушивается расщепление сердечных тонов, других патологических шумов нет. 10.2. Вопросы 1. Какие изменения на ЭКГ Вы обнаружили?</p>

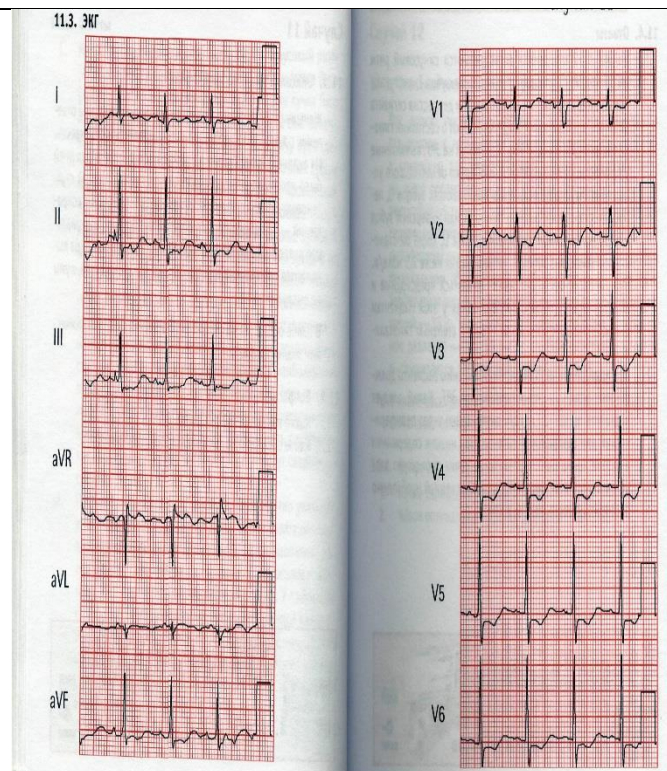


Ответ На ЭКГ в 12 отведениях зарегистрированы синусовый ритм и полная блокада левой ножки пучка Гиса.

ПК-2/
ПК-2.1.
ПК-2.2.

Случай 11
11.1. Описание клинического случая
 Женщина, 37 лет, госпитализирована в реанимационное отделение с жалобами на общую слабость, усталость и сонливость. Из анамнеза известно, что в течение последних четырех дней было несколько эпизодов рвоты и водянистый жидкий стул. Температура тела в пределах нормы, частота сердечных сокращений — 90 уд/мин, частота дыхания — 16 вмин, артериальное давление — 89/65 мм рт. ст. При аускультации сердца выявляются нормальные сердечные тоны, патологические шумы не выслушиваются.
 В плане обследования — ЭКГ в 12 отведениях и биохимический анализ крови.

11.2. Вопросы
 1. Какие изменения выявлены на ЭКГ?



Ответ

На ЭКГ в 12 отведениях регистрируются синусовый ритм, уплощение и инверсия зубца Т, выступающие Uзубцы, удлинение интервала QT и депрессия сегмента ST — все эти изменения свидетельствуют о состоянии гипокалиемии.

ПК-2/
ПК-2.1.
ПК-2.2.

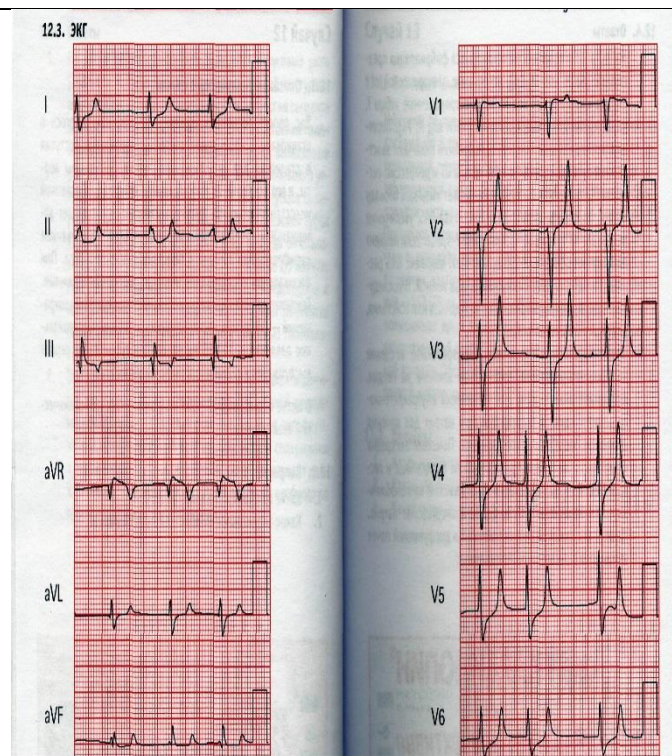
Случай 12

12.1. Описание клинического случая

Вас просят посмотреть мужчину, 52 лет, находящегося в стационаре с нарушением сердечного ритма. Он поступил в стационар для хирургического лечения аневризмы аорты, и его послеоперационный период осложнился почечной недостаточностью. Из анамнеза известно, что страдает артериальной гипертензией, гиперлипидемией, заболеванием периферических артерий и сахарным диабетом II типа. При физикальном обследовании выглядит апатичным и сонным. Температура тела в пределах нормы, частота сердечных сокращений — 35 уд/мин, частота дыхания — 14 вмин, артериальное давление — 107/66 мм рт. ст. При аускультации сердца выслушивается систолический шум.

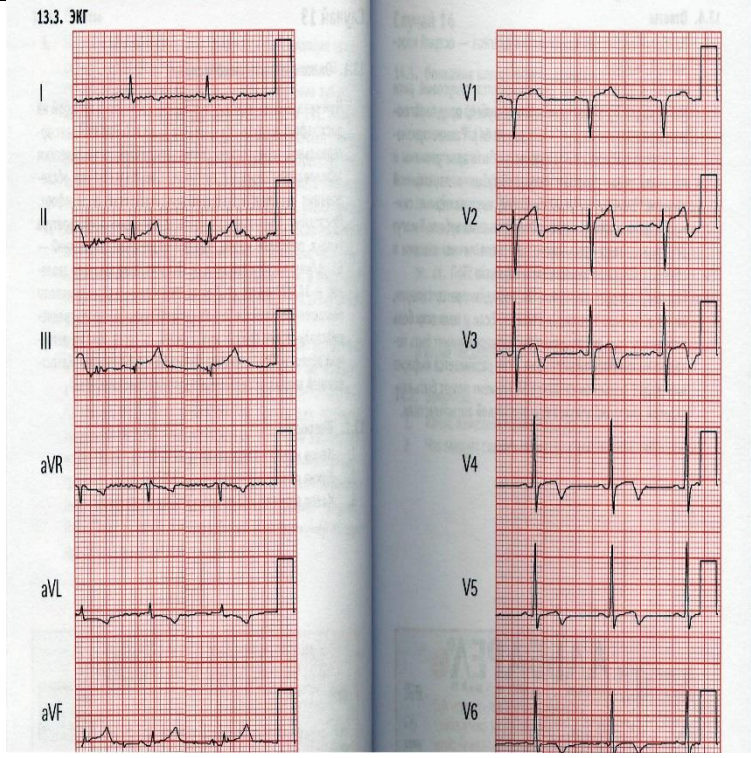
12.2. Вопросы

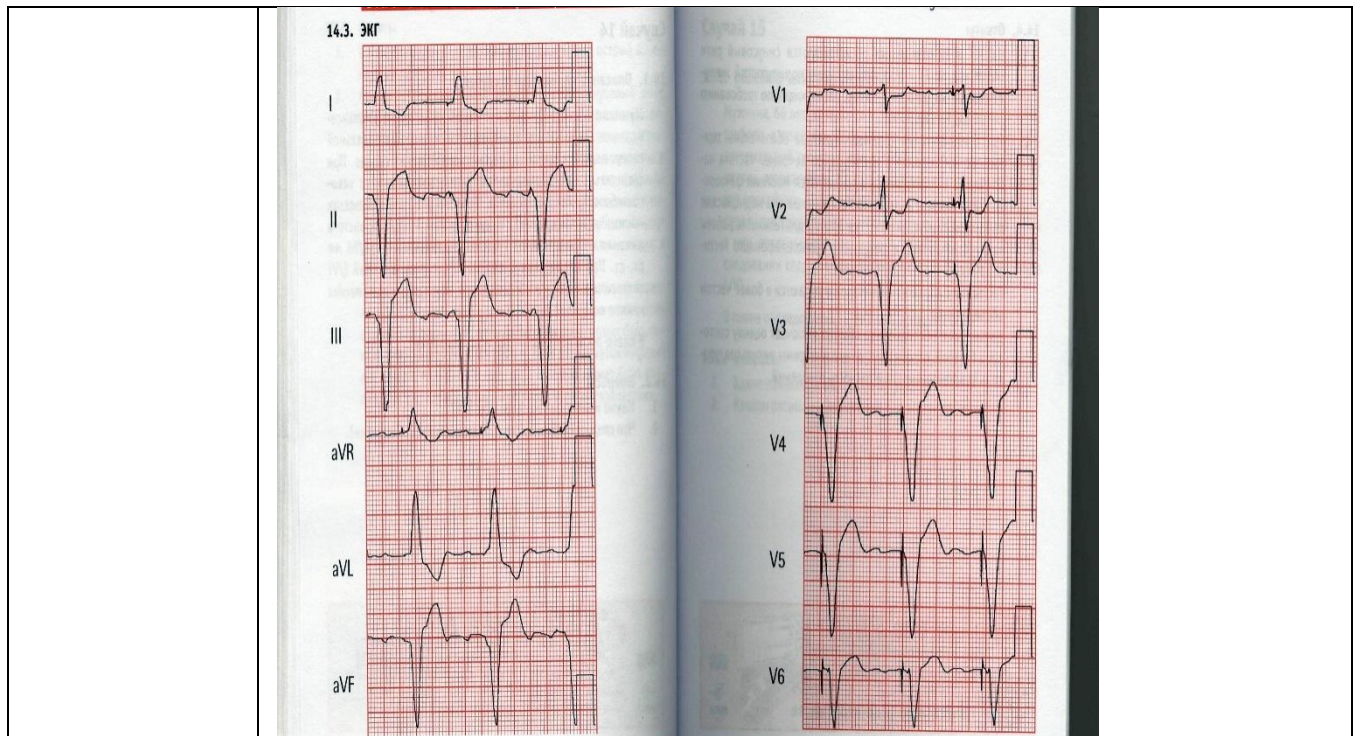
1. Какие изменения выявлены на ЭКГ?



Ответ На ЭКГ в 12 отведениях регистрируются фибрилляция предсердий, отклонение электрической оси сердца вправо и остроконечные зубцы Т, характерные для гиперкалиемии. Типичные ранние изменения при гиперкалиемии включают заостренные зубцы Т, укорочение интервала QT и депрессию сегмента ST.

ПК-2/ ПК-2.1. ПК-2.2. **Случай 13**
13.1. Описание клинического случая
 Мужчина, 64 лет, находится в Вашем кабинете с жалобой на дискомфорт в груди. Из анамнеза известно, что страдает артериальной гипертензией, гиперлипидемией, ревматическим заболеванием сердца и артритом. При физикальном обследовании выглядит испытывающим умеренный дискомфорт. Постоянно принимает атенолол и целебрекс. Температура тела в пределах нормы, частота сердечных сокращений — 61 уд/мин, частота дыхания — 18 вмин, артериальное давление—147/79 мм рт. ст. При обследовании сердца выявлены повышенное яремное венозное давление, 54-галоп, средне-диастолический грубый шум и акцент второго тона на легочной артерии. Обследование легких без особенностей. Качественный анализ на сердечный тропонин положительный.
13.2. Вопросы
 2. Какие изменения выявлены на ЭКГ?

	
<p>Ответ</p>	<p>На ЭКГ в 12 отведениях регистрируются синусовый ритм, ST-сегмент и/или T-зубец, предполагающие ишемию миокарда.</p>
<p>ПК-2/ ПК-2.1. ПК-2.2.</p>	<p>Случай 14 14.1. Описание клинического случая Случай 14 69 Мужчина, 63 лет, находится в Вашем кабинете на диспансеризации. Из анамнеза известно, что страдает артериальной гипертензией и артритом, перенес операцию на сердце. При физикальном обследовании выглядит спокойным, без какого-либо острого расстройства. Температура тела в пределах нормы, частота сердечных сокращений — 66 уд/мин, частота дыхания — 14 в мин, артериальное давление — 136/66 мм рт. ст. При обследовании сердца выявляется короткий 1/У1 систолический шум в области аорты, при аускультации легких хрипов нет.</p> <p>14.2. Вопросы 1. Какие изменения выявлены на ЭКГ?</p>



Ответ

На ЭКГ в 12 отведениях регистрируются синусовый ритм и нормально функционирующий желудочковый кардиостимулятор, работающий по требованию.

ПК-2/
ПК-2.1.
ПК-2.2.

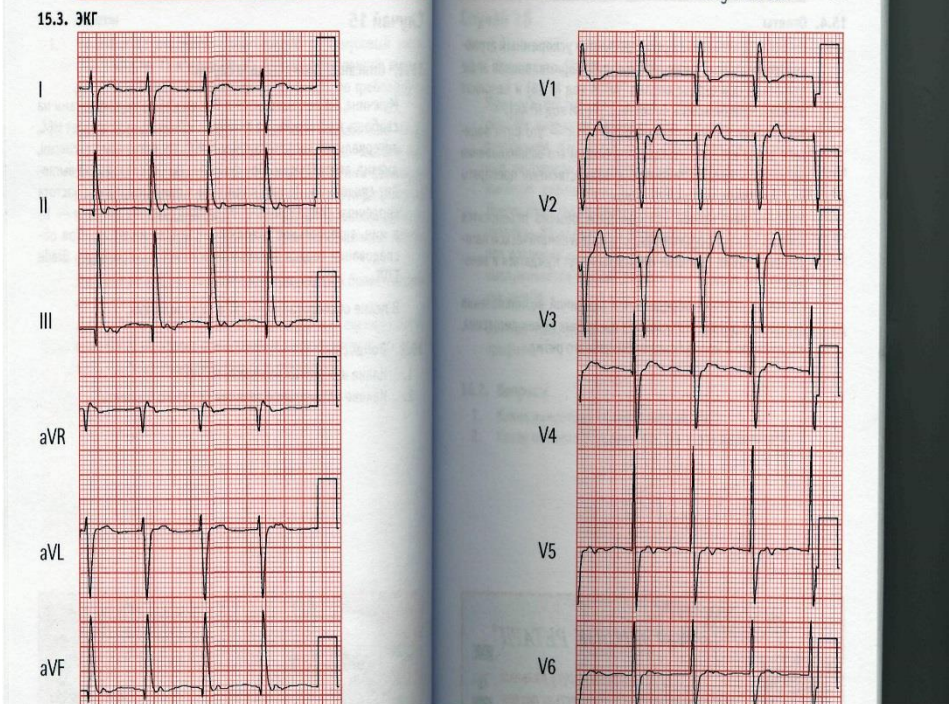
Случай 15

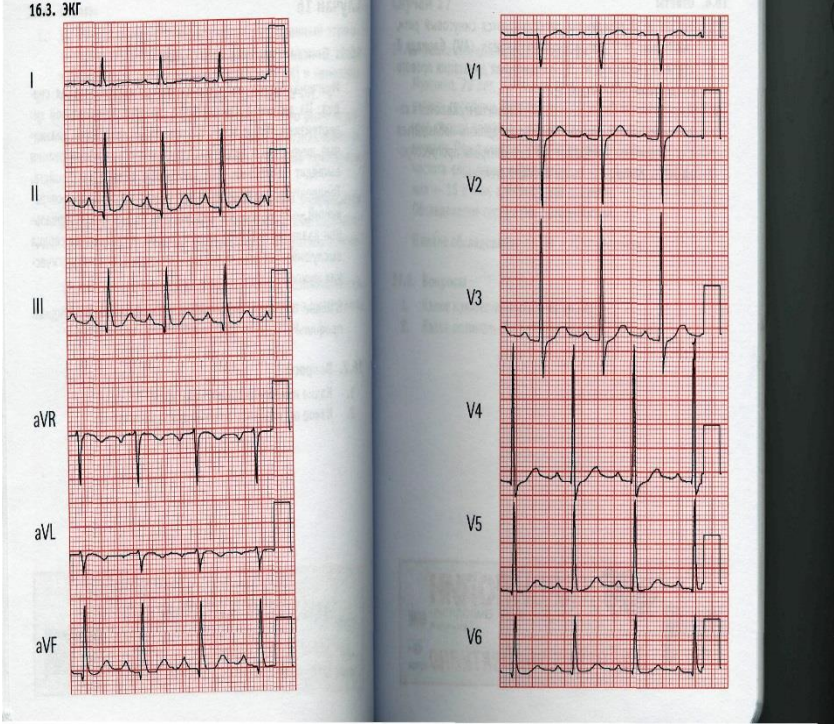
15.1. Описание клинического случая

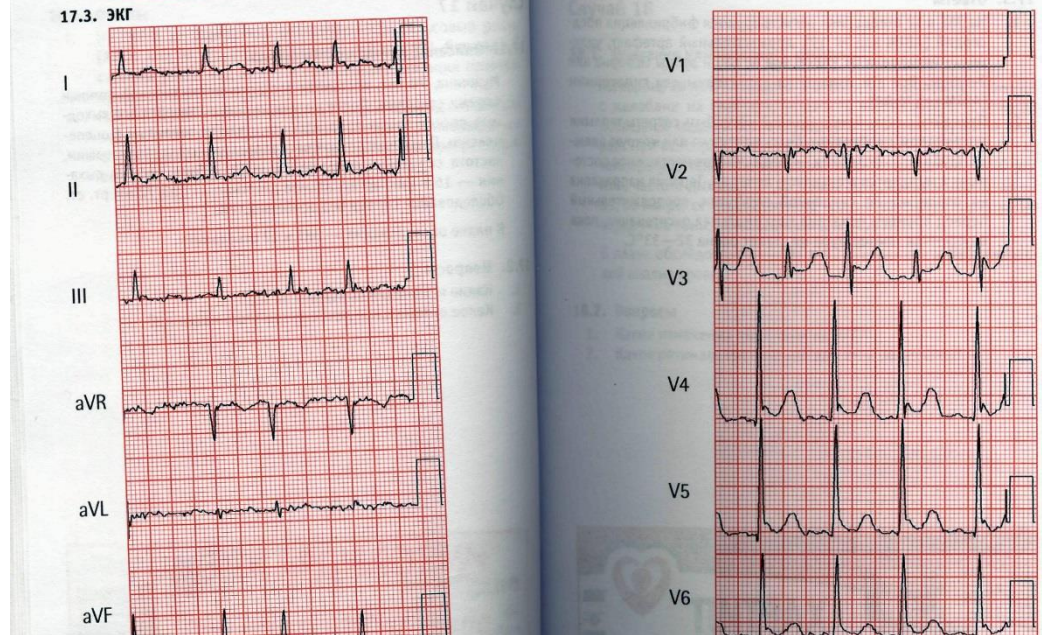
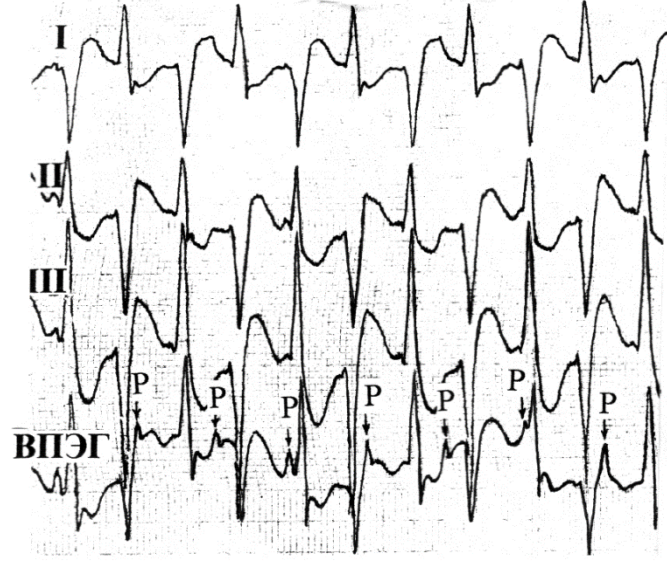
Мужчина, 66 лет, находится в Вашем кабинете с жалобами на слабость и усталость. Из анамнеза известно, что страдает ИБО, артериальной гипертензией и ХОБЛ. Он принимает дигоксин, диазид, аторвастатин. При физикальном обследовании выглядит спокойным. Температура тела в пределах нормы, частота сердечных сокращений — 97 уд/мин, частота дыхания — 14 вмин, артериальное давление — 129/74 мм рт. ст. При обследовании сердца выслушивается систолический шум /

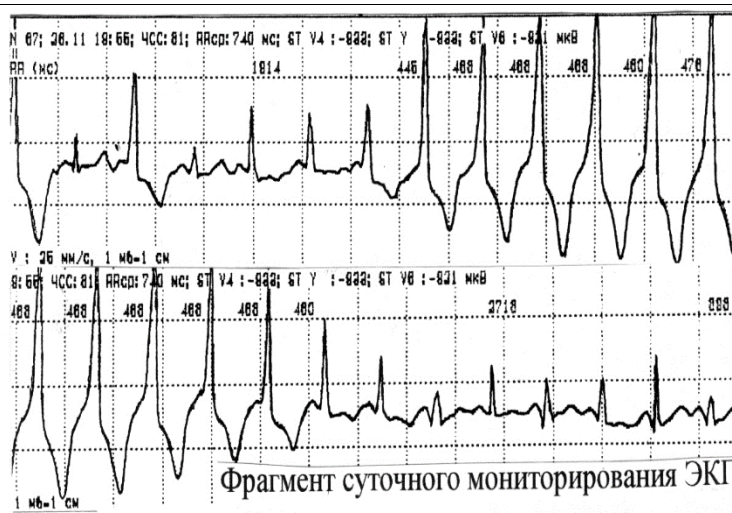
15.2. Вопросы

1. Какие изменения выявлены на ЭКГ?



<p>Ответ</p>	<p>На ЭКГ в 12 отведениях регистрируются ускоренный атриовентрикулярный ритм, отклонение электрической оси сердца вправо и неполная блокада правой ножки пучка Гиса.</p>
<p>ПК-2/ ПК-2.1. ПК-2.2.</p>	<p>Случай 16 16.1. Описание клинического случая Мужчина, 66 лет, направлен к Вам для обследования сердца. Из анамнеза известно, что страдает артериальной гипертензией, ИБС и ХОБЛ. Он принимает амлодипин, тиазидные диуретики и нитраты. При физикальном обследовании выглядит спокойным, без каких-либо острых расстройств. Температура тела в пределах нормы, частота сердечных сокращений — 81 уд/мин, частота дыхания — 14 вмин, артериальное давление — 119/65 мм рт. ст. При обследовании сердца выслушивается мягкий первый тон сердца, без патологических шумов.</p> <p>16.2. Вопросы 1. Какие изменения обнаружены на ЭКГ?</p> 
<p>Ответ</p>	<p>На ЭКГ в 12 отведениях регистрируются синусовый ритм, атриовентрикулярная блокада I степени и возможная дилатация правого предсердия.</p>
<p>ПК-2/ ПК-2.1. ПК-2.2.</p>	<p>Случай 17 17.1. Описание клинического случая Мужчина, 79 лет, доставлен в отделение экстренной помощи своими соседями. После метели, продолжающейся все выходные, соседи пошли проведать его и нашли сонливым и оцепеневшим. При физикальном обследовании выглядит замерзшим, частота сердечных сокращений — 98 уд/мин, частота дыхания — 16 вмин, артериальное давление — 103/72 мм рт. ст. Обследование сердца без особенностей.</p> <p>17.2. Вопросы 1. Какие изменения выявлены на ЭКГ?</p>

	
<p>Ответ</p>	<p>На ЭКГ в 12 отведениях регистрируются фибрилляция предсердий, дрожательный артефакт, удлинение интервала QT и зубцы Осборна или J-зубцы. Все эти изменения характерны для гипотермии.</p>
<p>ПК-2/ ПК-2.1. ПК-2.2.</p>	<p>Задача 18. 1. Какие изменения выявлены на ЭКГ?</p> 
<p>Ответ</p>	<p>Двунаправленная желудочковая тахикардия.</p>
<p>ПК-2/ ПК-2.1. ПК-2.2.</p>	<p>Задача 19. 1. Какие изменения выявлены на ЭКГ?</p>



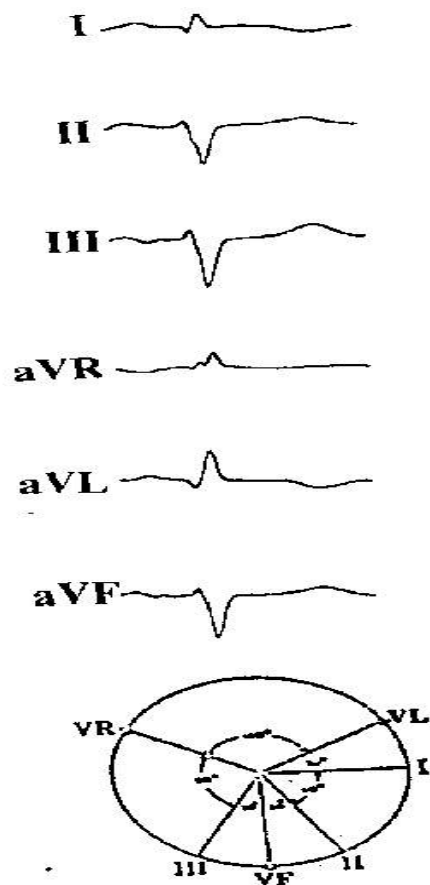
Ответ

Пароксизмальная парасистолическаяжелудочковая тахикардия.

ПК-2/
ПК-2.1.
ПК-2.2.

Задача 20.

1. Определите ЭОС?



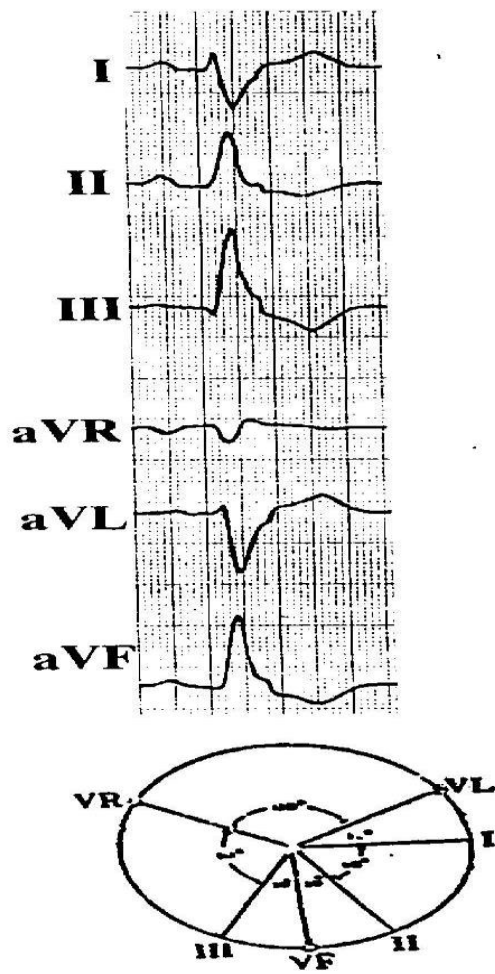
Ответ

ЭОС отклонена резко влево.

ПК-2/
ПК-2.1.
ПК-2.2.

Задача 21.

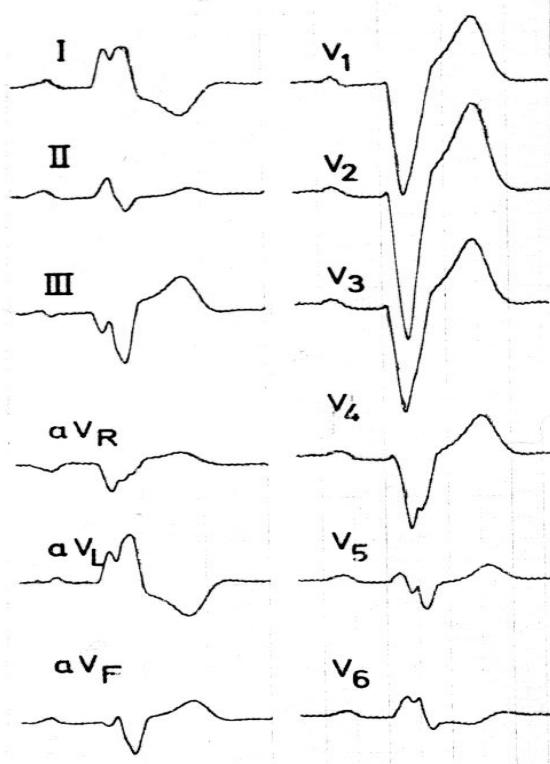
1. Определите ЭОС?



Ответ ЭОС отклонена вправо.

ПК-2/
ПК-2.1.
ПК-2.2.

Задача 22.
1. Какие изменения выявлены на ЭКГ?



Ответ Полная блокада левой ножки пучка Гиса.

ПК-2/
Случай 23

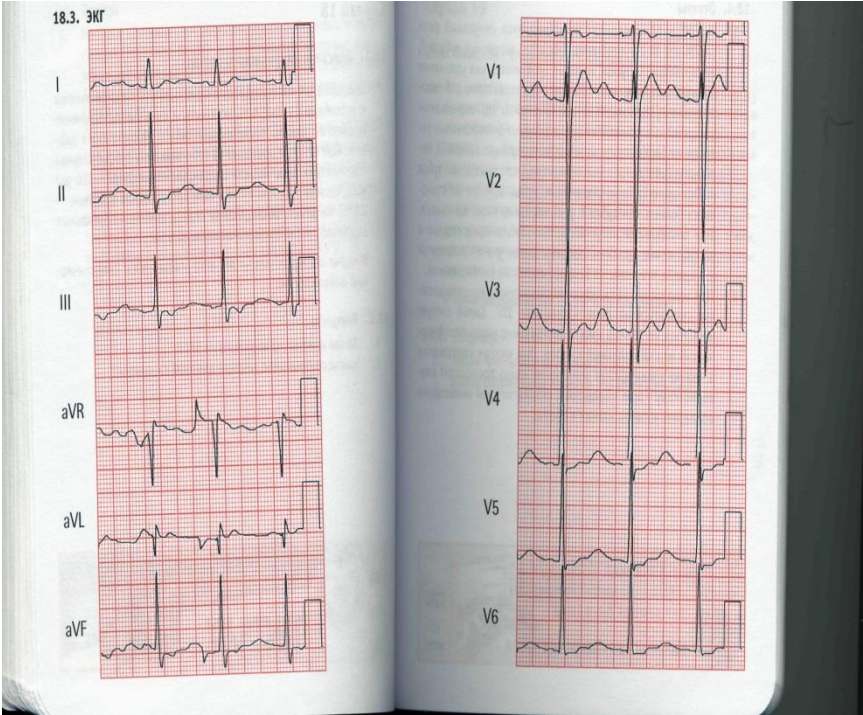
ПК-2.1.
ПК-2.2.

Описание клинического случая

Женщина, 19 лет, находится в отделении неотложной помощи с жалобами на слабость, усталость и сонливость. В течение последней недели после путешествия в Мексику была диарея. При осмотре обращает на себя внимание субфебрильная температура тела, частота сердечных сокращений — 70 уд/ мин, частота дыхания — 16 вмин, артериальное давление — 89/65 мм рт. ст. Обследование сердца выявляет нормальные сердечные тоны, патологических шумов нет. В плане обследования — ЭКГ в 12 отведениях и биохимический анализ крови.

Вопросы

1. Какие изменения выявлены на ЭКГ?



Ответ

На ЭКГ в 12 отведениях регистрируются синусовый ритм, уплощение зубца Т с инверсией зубцов Т, выступающие U-зубцы, которые появляются как удлинение QT, и депрессия сегмента ST — все это характерно для гипокалиемии.

ПК-2/
ПК-2.1.
ПК-2.2.

Случай 24

Описание клинического случая

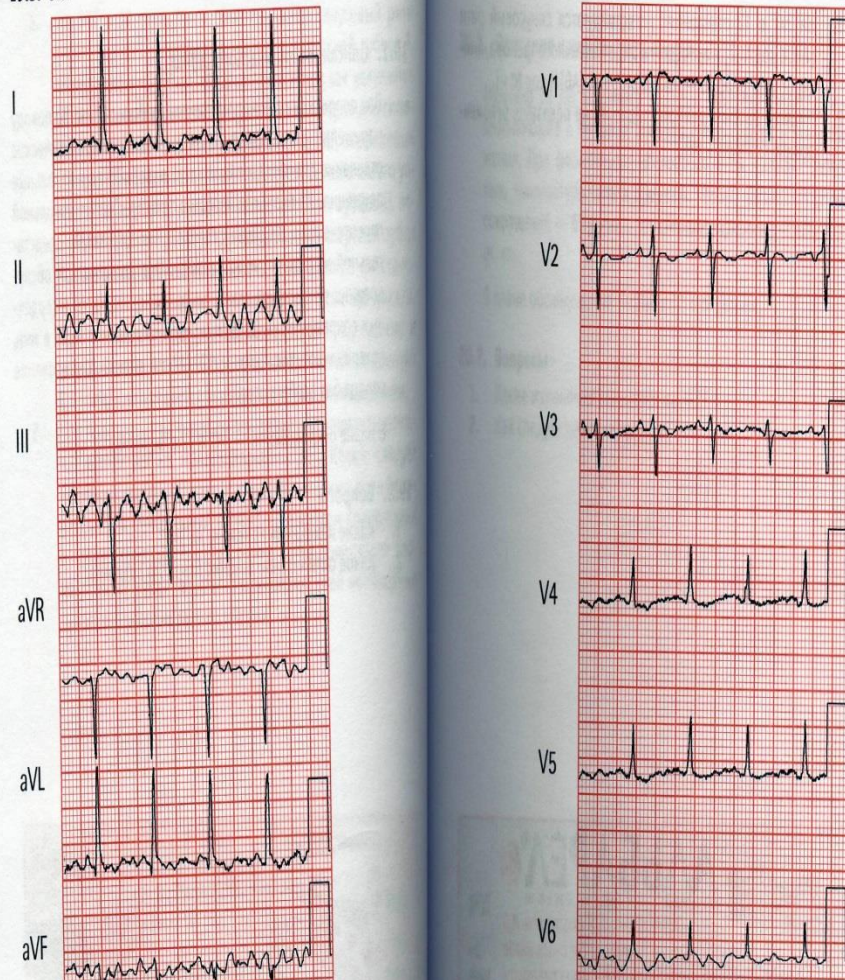
Вас попросили проконсультировать мужчину 72 лет по поводу нарушений ритма. Он госпитализирован в неврологическое отделение для обследования из-за жалоб на произвольные движения. Из анамнеза известно, что страдает артериальной гипертензией, доброкачественной гипертрофией предстательной железы и дислипидемией. При физикальном обследовании температура тела в пределах нормы, частота сердечных сокращений — 88 уд/мин, частота дыхания — 16 вмин, артериальное давление — 123/72 мм рт. ст. Обследование сердца без особенностей.

В плане обследования — ЭКГ в 12 отведениях.

Вопросы

1. Какие изменения выявлены на ЭКГ?

19.3. ЭКГ



Ответ

На ЭКГ в 12 отведениях регистрируются синусовый ритм и артефакт в виде мышечного тремора, имитирующий фибрилляцию предсердий.

ПК-2/
ПК-2.1.
ПК-2.2.

Случай 25

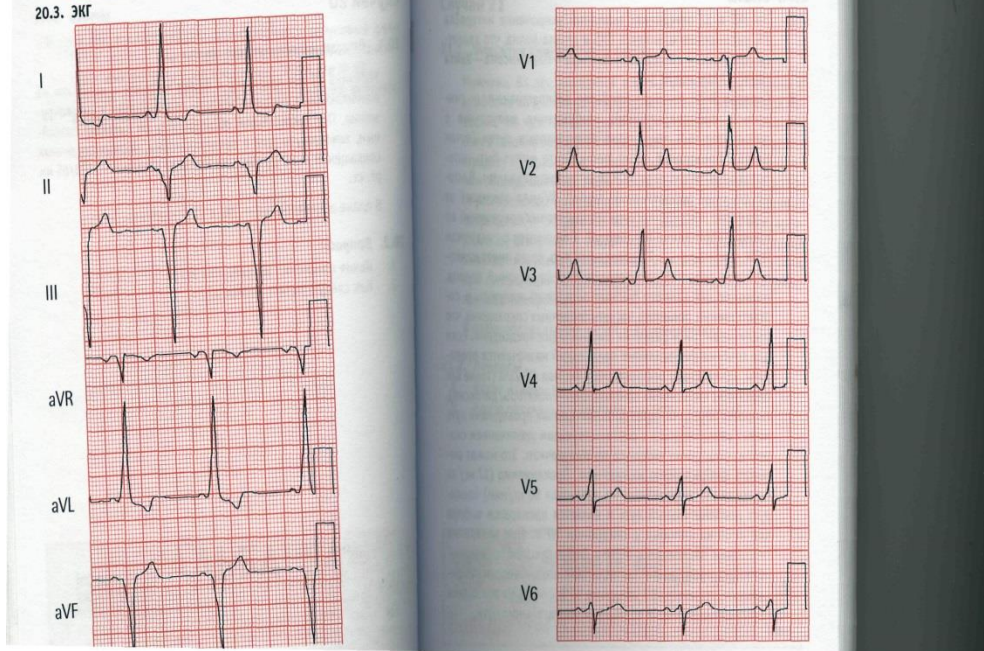
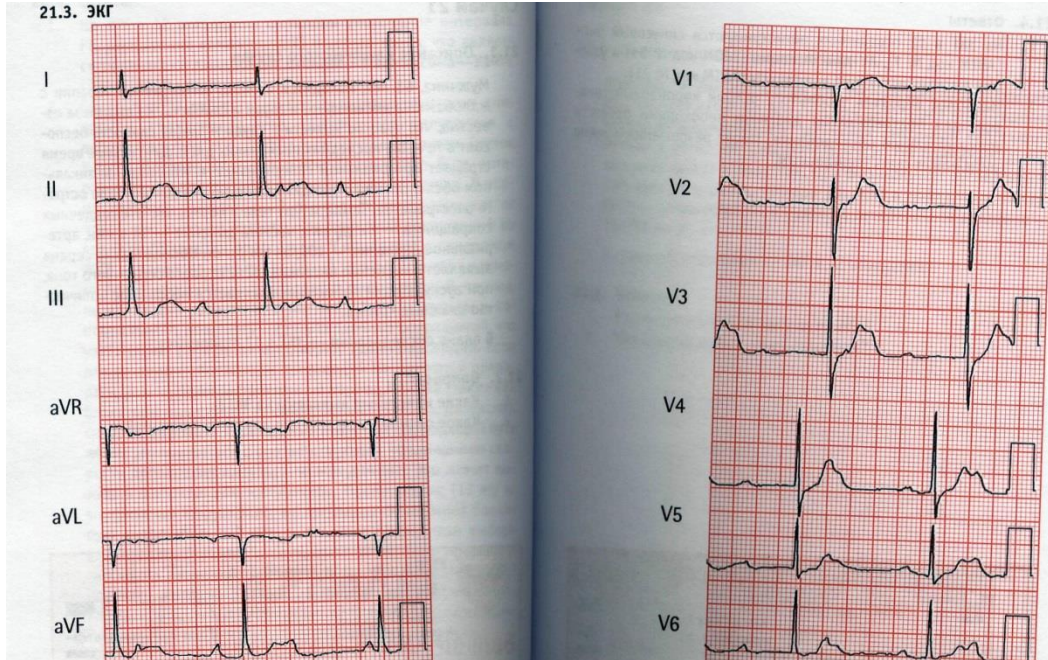
Описание клинического случая

Мужчина 33 лет находится в Вашем кабинете с жалобами на возникающие в прошлом эпизоды сердцебиения и головокружения. При физикальном обследовании он выглядит спокойным, температура тела в пределах нормы, частота сердечных сокращений — 60 уд/мин, артериальное давление — 128/65 мм рт. ст.

В плане обследования — ЭКГ в 12 отведениях.

Вопросы

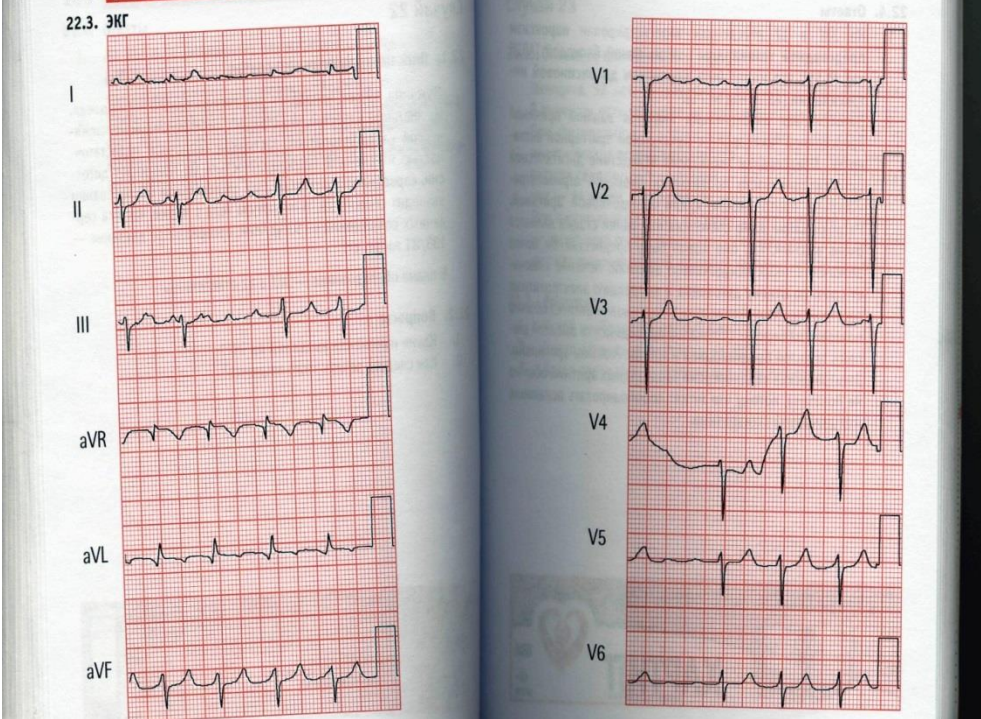
1. Какие изменения выявлены на ЭКГ?

	
<p>Ответ</p>	<p>На ЭКГ в 12 отведениях выявлены укорочение интервала PQ, расширение комплекса (QRS и дельта-волна, что является признаками синдромом Вольфа—Паркинсона—Уайта.</p>
<p>ПК-2/ ПК-2.1. ПК-2.2.</p>	<p>Случай 26 Описание клинического случая Мужчина, 63 лет, находится в блоке интенсивной терапии с жалобами на дискомфорт в груди и слабость. Из анамнеза известно, что чувство тяжести в груди и общая слабость беспокоят в течение последних нескольких дней. Длительное время страдает артериальной гипертензией и ИБС. При физикальном обследовании выглядит вялым, но без какого-либо острого расстройства. Температура тела в норме, частота сердечных сокращений — 52 уд/мин, частота дыхания — 14 в мин, артериальное давление — 108/54 мм рт. ст. Обследование сердца выявляет изменение интенсивности первого сердечного тона, при аускультации легких выслушивается небольшое количество влажных хрипов. В плане обследования — ЭКГ в 12 отведениях.</p> <p>Вопросы</p> <p>1. Какие изменения выявлены на ЭКГ?</p> 
<p>Ответ</p>	<p>На ЭКГ в 12 отведениях регистрируются синусовый ритм, AV-диссоциация и узловые выскальзывающие комплексы.</p>

ПК-3/
ПК-3.1.
ПК-3.2.

Случай 27.
Мужчина, 59 лет, направлен для диспансерного наблюдения. Из анамнеза известно, что страдает дилатационной и ишемической кардиомиопатией, застойной сердечной недостаточностью и почечной недостаточностью. Он принимает дигоксин, карведилол и лозартан. При физикальном обследовании выглядит спокойным, температура тела в норме, частота сердечных сокращений — 93 уд/мин, артериальное давление — 133/81 мм рт. ст.
В плане обследования — ЭКГ в 12 отведениях.

Вопросы
Какие изменения выявлены на ЭКГ?



Ответ

На ЭКГ в 12 отведениях зарегистрирован пароксизм предсердной тахикардии с переменной блокадой, что может быть признаком дигоксиновой интоксикации

ПК-1/
ПК-1.1.

Задача 28.
Опишите спирограмму.

Городская больница N 21
г.Уфа

Идент. N: 258
Ф И О : ФРОЛОВА С А
Пол: жен. Возраст: 34 Рост: 164 Вес: 50

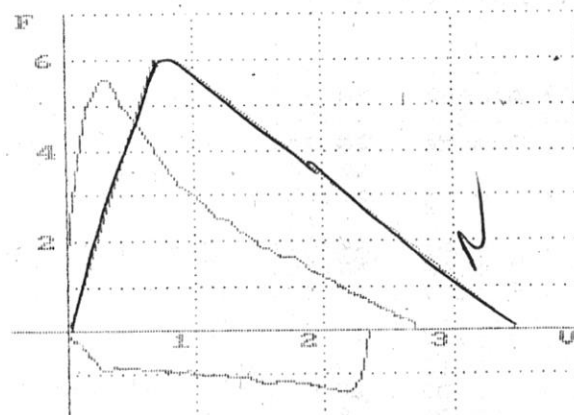
#1: АЛЛЕРГ

#2: >

#3:

Исследование: 15.11.2002 7.58 <Первичный визит>

ПЕТЛЯ ПОТОК - ОБЪЕМ < Беротек >



Парам:	Факт.:	Долж.
: ЖЕЛвд:	2.56:	3.6
: ФЖЕЛ:	2.70:	3.4
: ОФВ1:	2.23:	3.0
: ТИФФ.:	82.29:	83.9
: ПОСГ:	5.58:	6.6
: МОС25:	4.27:	6.0
: МОС50:	2.30:	4.4
: МОС75:	1.17:	2.2
: СОС:	2.07:	3.7
: ОПОС:	0.33:	-
: Тнос:	0.07:	-
: Твыд:	2.19:	-

Система должных величин: "Клемент Р:Ф. и соавт., 1986, (6...
ЗАКЛЮЧЕНИЕ:
* ОЧЕНЬ ЛЕГКИЕ НАРУШЕНИЯ БРОНХИАЛЬНОЙ ПРОХОДИМОСТИ;
ЭКСПИРАТОРНОЕ СУЖЕНИЕ ДЫХАТЕЛЬНЫХ ПУТЕЙ В ПРЕДЕЛАХ
УСЛОВНОЙ НОРМЫ;
* ЖИЗНЕННАЯ ЕМКОСТЬ ЛЕГКИХ В ПРЕДЕЛАХ УСЛОВНОЙ
НОРМЫ.

Ответ

очень легкие нарушения функции внешнего дыхания

ПК-1/
ПК-1.1.

Задача 29.
Опишите спирограмму.

Городская больница N 21
г. Уфа

Идент. N: 88

Ф И О : ЯКУПОВ А Д

Пол: муж. Возраст: 47 Рост: 156 Вес: 54

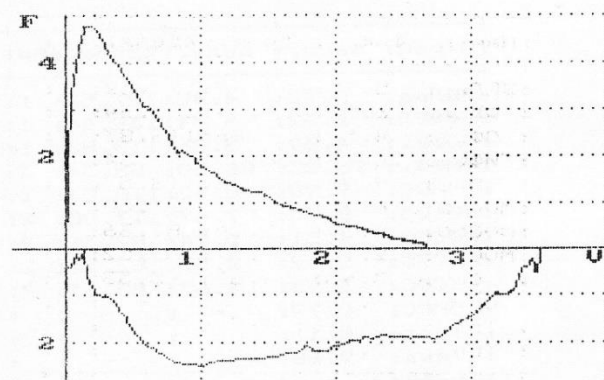
#1: пульс 1

#2:

#3:

Исследование: 9.11.1998 2.32 <Первичный визит>

ПЕТЛЯ ПОТОК - ОБЪЕМ < >



Парам:	Факт.:	Долж.:	%Д
: ЖЕЛвд:	3.50:	3.62:	9
: ФЖЕЛ:	2.66:	3.45:	7
: ОФВ1:	1.79:	2.92:	6
: ТИФФ.:	51.11:	79.26:	6
: ПОС:	4.79:	7.19:	6
: МОС25:	3.06:	6.33:	4
: МОС50:	1.29:	4.21:	3
: МОС75:	0.55:	1.85:	2
: СОС:	1.19:	3.55:	3
: ОПОС:	0.20:	- :	
: Тпос:	0.04:	- :	
: Твнд:	3.87:	- :	

Система должных величин: "Клемент Р.Ф. и соавт., 1986, (6...70 л

ЗАКЛЮЧЕНИЕ:

* ЗНАЧИТЕЛЬНЫЕ НАРУШЕНИЯ БРОНХИАЛЬНОЙ ПРОХОДИМОСТИ;

УМЕРЕННОЕ ЭКСПИРАТОРНОЕ СУЖЕНИЕ ДЫХАТЕЛЬНЫХ ПУТЕЙ;

* ЖИЗНЕННАЯ ЕМКОСТЬ ЛЕГКИХ В ПРЕДЕЛАХ НОРМЫ.

Ответ

Значительные нарушения по обструктивному типу

ПК-1/
ПК-1.1.

Задача 30.
Опишите спирограмму

Городская больница N 21
г.Уфа

Идент. N: 72

Ф И О : ЕНИКЕЕВ Р М

Пол: муж. Возраст: 56

Рост: 175

Вес: 50

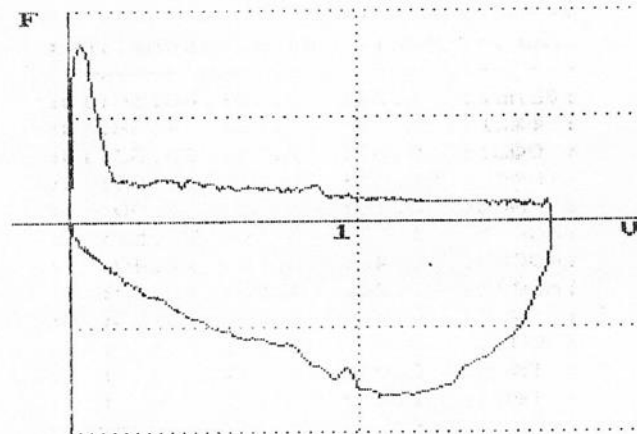
#1: пульс 2

#2:

#3:

Исследование: 6.11.1998 2.33 <Первичный визит>

ПЕТЛЯ ПОТОК - ОБЪЕМ < >



Парам:	Факт.:	Дол
: ЖЕЛвд:	1.67:	4.
: ФЖЕЛ:	1.68:	4.
: ОФВ1:	0.48:	3.
: ТИФФ.:	28.71:	76.
: ПОС:	1.69:	8.
: МОС25:	0.40:	7.
: МОС50:	0.33:	4.
: МОС75:	0.18:	2.
: СОС:	0.27:	4.
: ОПОС:	0.05:	-
: Тпос:	0.02:	-
: Твд:	6.42:	-

Система должных величин: "Клемент Р.Ф. и соавт., 1986, (6..

ЗАКЛЮЧЕНИЕ:

* НАРУШЕНИЯ БРОНХИАЛЬНОЙ ПРОХОДИМОСТИ КАК МИНИМУМ
РЕЗКИЕ;

С ВЫРАЖЕННЫМ ЭКСПИРАТОРНЫМ КОЛЛАПСОМ ДЫХАТЕЛЬНЫХ
ПУТЕЙ.

* КРАЙНЕ РЕЗКОЕ СНИЖЕНИЕ ЖИЗНЕННОЙ ЕМКОСТИ ЛЕГКИХ.

Ответ

крайне резкие нарушения функции внешнего дыхания преимущественно по
обструктивному типу

ШКАЛЫ И КРИТЕРИЙ ОЦЕНКИ РЕЗУЛЬТАТОВ ОБУЧЕНИЯ ПО ДИСЦИПЛИНЕ

« Клиническая практика: Функциональная диагностика » (наименование дисциплины)

Проведение экзамена по дисциплине «Клиническая практика: Функциональная диагностика» как основной формы проверки знаний, умений и навыков обучающихся предполагает соблюдение ряда условий, обеспечивающих педагогическую эффективность оценочной процедуры. Важнейшие среди них:

1. обеспечить самостоятельность ответа обучающегося по билетам и заданным вопросам одинаковой сложности требуемой программой уровня;
2. определить глубину знаний программы по дисциплине;
3. определить уровень владения научным языком и терминологией;
4. определить умение логически, корректно и аргументированно излагать ответ на экзамене;
5. определить умение и навыки выполнять предусмотренные программой задания.

Высокий уровень (**отлично**) заслуживает ответ, содержащий:

- глубокое и систематическое знание всего программного материала дисциплины и предшествующих медико-биологических дисциплин;
- свободное владение научным языком и терминологией;
- логически корректное и аргументированное изложение ответа;
- умение выполнять предусмотренные программой задания

В целом студент обнаруживает глубокое знание и понимание материала всех разделов дисциплины – Клиническая практика: Функциональная диагностика. Содержание работы полностью соответствует содержанию билета. Ответ студента на каждый вопрос полон, развернут, последователен. Студент приводит четкие определения и формулировки. Ответ подтверждается цифрами, графиками, фактическими примерами. В ответе отсутствуют ошибки и неточности, ответ предусматривает знание материала лекций, основной и дополнительной литературы.

Средний уровень (**хорошо**) заслуживает ответ, содержащий:

- знание важнейших разделов и основного содержания программы дисциплины;
- умение пользоваться научным языком и терминологией;
- в целом логически корректное, но не всегда аргументированное изложение ответа (обучающийся допускает неточности в ответе на вопросы, в задаче, в интерпретации результатов исследования);
- умение выполнять предусмотренные программой задания (обучающийся владеет навыками исследований, но допускает неточности при их выполнении, испытывает некоторые затруднения с интерпретацией отдельных показателей).

Таким образом студент обнаруживает полное знание учебно-программного материала по всем разделам функциональной диагностики, дает правильные ответы на все вопросы билета и правильную трактовку ситуационной задачи, отражает все основные характеристики раскрываемых категорий и их взаимосвязи в рамках основного рекомендованного учебника и лекционного материала. В работе отсутствуют фактические ошибки, допускаются лишь отдельные погрешности и неточности.

Минимальный уровень (**удовлетворительно**) заслуживает ответ, содержащий:

- фрагментарные, поверхностные знания важнейших разделов и основного содержания программы дисциплины;
- затруднения в использовании научного языка и терминологии;
- стремление логически, последовательно и аргументированно изложить ответ (обучающийся правильно ответил на большинство из поставленных вопросов (70%), демонстрируя при этом неглубокие знания);
- затруднения при выполнении предусмотренных программой заданий (обучающийся не может выполнить большую часть практических умений или допускает существенные неточности в их выполнении, допускает существенные ошибки при оценке

отклонений результатов основных методов исследования).

Таким образом оценка 3 «удовлетворительно» предполагает знание студентом сущности дисциплины в объеме, необходимом для предстоящей работы по профессии, что предусматривает освоение основной литературы по дисциплине. Ответы кратки, приводимые в ответах формулировки являются недостаточно четкими.

Минимальный уровень не достигнет (**неудовлетворительно**) заслуживает ответ, содержащий:

- незнание вопросов основного содержания программы (обучающийся не смог ответить на вопросы билета, а также на дополнительные и наводящие вопросы экзаменатора, не решил задачу);
- неумение выполнять предусмотренные программой задания.

Студент обнаружил существенные пробелы в знании учебно-программного материала по биохимии, допускает принципиальные ошибки в ответах на вопросы экзаменационного билета. Оценка «неудовлетворительно» также ставится студенту, списавшему ответы на вопросы экзаменационного билета.